
1837
ARTES
VERITAS
SCIENTIA
LIBRARY OF THE
UNIVERSITY OF MICHIGAN
TUEBOR
CIRCUMSPICE
MEDICAL LIBRARY

610.5
F744

Fortschritte

auf dem Gebiete der

Röntgenstrahlen

Unter Mitwirkung von

Geh. Med.-Rat Prof. Dr. **v. Bramann** in Halle, Prof. Dr. **v. Bruns** in Tübingen, Geh. Med.-Rat Prof. Dr. **Curschmann** in Leipzig, Geh. Med.-Rat Prof. Dr. **Czerny** in Heidelberg, Prof. Dr. **Deycke** in Constantinopel, Prof. Dr. **Forster** in Bern, Dr. **Gocht** in Halle, Prof. Dr. **Grunmach** in Berlin, Prof. Dr. **Henschen** in Upsala, Geh. Med.-Rat Prof. Dr. **Hoffa** in Berlin, Dr. **Holzknecht** in Wien, Prof. Dr. **Kölliker** in Leipzig, Prof. Dr. **Krause** in Berlin, Oberarzt Dr. **Kümmell** in Hamburg, Stabsarzt **Lambertz** in Metz, Oberarzt Dr. **Carl Lauenstein** in Hamburg, Prof. Dr. **Lenhartz** in Hamburg, Prof. Dr. **Lennander** in Upsala, Prof. Dr. **Oberst** in Halle, Geh. Med.-Rat Prof. Dr. **Riedel** in Jena, Prof. Dr. **Rumpf** in Bonn, Generalarzt Dr. **Schjerning** in Berlin, Prof. Dr. **E. Schiff** in Wien, Prof. Dr. **F. Schultze** in Bonn, Oberarzt Dr. **Sick** in Hamburg, Geh. Reg.-Rat Prof. Dr. **Slaby** in Charlottenburg, Generalarzt Dr. **Stechow** in Hannover, Prof. Dr. **Voller** in Hamburg, u. Dr. **Walter** in Hamburg

herausgegeben von

Dr. med. Albers-Schönberg

Sechster Band

Hamburg

Lucas Gräfe & Sillem

(Edmund Sillem)

1902—1903

Alle Rechte vorbehalten.

Inhalt.

Seite

Exner, Beiträge zur Kenntnis der akuten Knochenatrophie (Tafel I, II, III, IV und V) 1
Vogel, Spalthand und Spaltfuss 13
Walter, Stereoskope für grosse Bilder 18
Schürmayer, Röntgentechnik und fahrlässige Körperverletzung 24
Hellendall, Über die Untersuchung von zwei Fällen von epigastrischen Doppelmissbildungen mittels Radioskopie (Tafel VI, VII und VIII) 59
Walter, Zwei Härteskalen für Röntgenröhren 68
Strebel, Beitrag zur Theorie und Praxis der Röntgentherapie 74
Winckler, In welcher Weise kann bei eitrigen Erkrankungen der oberen nasalen Nebenräume das Röntgenbild des Gesichtsschädels den Operationsplan, diese Hohlräume durch äussere Eingriffe freizulegen, modifizieren? (Tafel IX, X, XI und XII, Fig. 37) 79
Salomon, Ein Fall einer seltenen Missbildung der Hand 89
Faulhaber, Die Einwirkung des roten Lichts auf Röntgenplatten 91
Faulhaber, Über eine durch Sekundärstrahlung bedingte Erscheinung auf Röntgenplatten 93
Dietzer, Casuistischer Beitrag zur Diagnose der Knochensarkome mittels Röntgenstrahlen (Tafel XII, Fig. 1—4) 94
Ruhmer, Bemerkung zu der Notiz des Herrn W. A. Hirschmann, Berlin, über einen neuen elektrolytischen Unterbrecher 97
Reiniger, Gebbert & Schall, Eine Umschaltevorrichtung für einfache und stereoskopische Röntgendurchleuchtungen mit gleichzeitig wirkender Vorrichtung zur Unterdrückung der Schliessungs-Induktionsströme 99
Rieder, H., Die Untersuchung der Brustorgane in verschiedenen Durchleuchtungsrichtungen (Tafel XIII und XIV) 115
Winckler, In welcher Weise kann bei eitrigen Erkrankungen der oberen nasalen Nebenräume das Röntgenbild des Gesichtsschädels den Operationsplan, diese Hohlräume durch äussere Eingriffe freizulegen, modifizieren? (Schluss) 126
Köhler, Beitrag zur Osteoarthritis deformans (Tafel XV und XVI) 138
Holzknecht, Die forensische Beurteilung der sogenannten Röntgenverbrennungen 145
Moltrecht, Die multiplen Ecchondrosen der Trachea (Tafel XVII) 169
Holzknecht, Die forensische Beurteilung der sogenannten Röntgenverbrennungen (Schluss) 177
Kiwull, Congenitale Difformität an der oberen Extremität (Tafel XVIII, Fig. 5) 185
von Niessen, Beitrag zur Knochensyphilis im Röntgenbilde (Tafel XIX, XX und XXI) 188
Köhler, Zur Technik des Fremdkörpernachweises im Augapfel 190
Marshall, Ein Fall von Luxatio carpi ad volam (Tafel XVIII, Fig. 3 und 4) 191
Wertheim Salomonson, Über eine radiographisch nachweisbare Veränderung der proximalen Knochenfragmente bei Frakturen (Tafel XVIII, Fig. 1 und 2) 192
Wendt, Die Frakturen am unteren Humerusende im Röntgenbilde (Tafel XXII, XXIII, XXIV u. XXV) 215
Haga, Beobachtungen an Röntgenbildern von Schussverletzungen aus der Zeit der chinesischen Wirren (1900) (Tafel XXVI) 224
Strebel, Rhinophyma geheilt durch Röntgenstrahlen und Ephelides beseitigt durch Ultravioletts trahlen 227
Reiniger, Gebbert & Schall, Eine Reguliermethode für den Härtegrad von Röntgenröhren . . . 230
Albers-Schönberg, Stegmann, Nachweis von Jodipin innerhalb der Muskulatur 233
Köhler, Lues-Arteriosklerose (Tafel XXVII) 248

Seite

Oscar-Kraus, Radiographische Verdauungsstudien (Tafel XXVIII, XXIX und XXX) 252
Fittig, Über einen röntgenographisch lokalisierten Fall von Hirntumor (Tafel XXXI, Fig. 1—4) . 258
Fittig, Bemerkung zu einem Fall von Myositis ossificans (Tafel XXXI, Fig. 5) 260

Der II. internationale Kongress für medizinische Elektrologie und Radiologie in Bern.
Bericht von Dr. Peter Bade 43
Bericht über die Röntgenausstellung von Dr. Walter 56

Correspondenzen 100. 153. 193. 234. 260
Bücherbesprechungen 102. 162. 202. 238. 263
Vereine und Kongresse 103. 163. 206. 242. 264
Journallitteratur 109. 165. 210. 244. 267
Tafel I—XXXI.

Namenregister.

(Die Ziffern verweisen auf die Seiten; ein * bedeutet Originalartikel.)

Albers-Schönberg 46. 50. 56. 58. 126. 153. 154. 158. 197. 201. *232. 233. 235. 238. 239. 241. 242. — Abraham 106. — Adrian 64. — Ahlfeld 67. — Allg. Elektrizitäts-Ges. 57. 58. 103. — Arman 48. — Arnheim 268. — Arning 177. — d'Arsonval 202. — Askinasch 78.

Bade *43. 48. 49. 56. 242. — Baginsky 142. — Baldwin 273. — Balthazard 252. 253. 258. — Banatyne 141. — Bang 52. 53. — Bankart 113. — Bannes 109. — Bar 44. — Bardenheuer 95. 217. 223. — Bardeleben 90. 244. — Barth 80. 81. 83. 127. 128. 130. — Barthélemy 29. 43. 44. — Basch 272. — Bäumler 138. 139. — Bayon 264. — Beck 213. 214. 222. 224. 268. — Béclère 45. 46. 48. 214. — Becquerel 44. 78. — Benedikt 43. 47. 48. 49. — Benoist 46. 71. 72. 73. 74. 239. — Berg 170. 177. — v. Bergmann 103. — Bergonié 114. — Bertin-Sans 44. — Biggs 273. — Billeb 33. 36. 37. 41. — Blacker 105. — Blekwenn 33. 36. — Blencke 100. — Borden 225. 227. — Borchard 242. — Breiger 264. — Bronson 29. — Brown 272. — Brühl 103. — v. Bruns 216. 223. 224. 226. — Bum 243. — Bussenil 65. 66. — Buxtorff 65. 66.

Caffarena 202. — de la Camp 211. 260. 267. 268. 270. — Cannon 252. 253. 255. 256. 257. 258. — Charcot 139. — Chiari 170. 176. — Clark 105. 272. — Codmann 212. — Coen 244. — Cohen 170. 176. — Coley 168. — Comas 214. — Cossor 105. — Cotton 114. 168. — Cox 105. — Cramer 138 248. — v. Criegern 115. — Crzellitzer 268. — Curie 44. 78. — Czerny 80.

Darier 43. 44. — Daulos 78. — Davaine 139. — Dennig 170. 176. — Dessauer 48. 57. 107. 108. 157. 158. 159. 161. 195. 197. *198. 199. 201. — Deutschländer 28 32. — Dietzer *95. — Donath 167. — Doutrelepont 104. — Doyen 59. 68. — Drehmann 166. — Dubois 43. — Dührssen 37. 38.

Eck 252. — Ehrmann 62. 107. — Eid 114. — Eijkman 110. *162. — Ellis 274. — v. Eiselsberg 208. — Eppinger 170. 176. — Epstein 212. — Espina 50. — d'Espine 142. — Exner *1. 208. 265. 271.

Faesebeck 65. 66. 67. — Farganel 114. — Faulhaber *91. *93. 264. — Finsen 51. 52. 54. 55. 162. 205. 206. 234. — Fittig 206. 210. *258. *260. 271. — Foerster 65. 67. — Forster 48. — Franke 245. — Fraenkel (Berlin) 164. — Fraenkel, E. 169. 177. — Freund 29. 105. 107. 108. 145. 202. 203. 204. 205. 206. 208. 238. 243. — Frieben 106. — Friedberger 268. — Fuller 139.

Gadaud 214. — Gaiffe 56. 57. — Gamlen 245. — Ganghofer 170. 175. 176. — Gassmann 29. 31. 203. — Genoud 52. — Gerschuny 110. — Giesel 44. 78. — van Gieson 171. — Glabowsky 206. — Glew 105. — Gocht 29. 179. — Goldmann 17. — Goldstein 76. 164. — v. Gosen 157. 159. 160. 196. 199. 207. — Gourdon 274. — Griffiths 139. — Grisson 57. — Grubbe 266. — Grünfeld 207. 208. 267. — Grunmach 46. 47. 49. 109. 196. 206. 241. — Grünwald 80. — Guillaume 44. — Guilloz 181. — Gurlt 217. 219. 222. 223. — Gussenbauer 3. 80. 83.

Haberer 208. — Haga *224. — Hahn 106. 227. 245. 247. — Hall-Edwards 106. 113. 114. 214. 273. — Hallopear 214. — Hammer 170. 175. 177. — Hartmann 80. — Heber-Robarts 168. — Heeve 168. — Heidenhain 252. — Heinrichs 37. — Helferich 222. 224. — Hellendall *59. — Hellgren 86. — Hempel 248. — Henoch 142. — Henrard 50. 163. — Heymann 170. 176. — Hilgenreiner 105. — St. Hilaire 65. 66. — Hirschmann 54. 97. 98. 103. 241. — Hofbauer 167. — Hoffa 27. 29. 30. 32. — Holding 245. — Holland 214. 272. — Holzknecht 46. 47. 48. 49. 56. 58. 75. 76. 77. 102. 104. 107. 108. 111. 115. 116. *145. 153. 164. 168. *177. 188. *194. *195. 208. 209. 232. 233. 234. 247. 262. 263. 265. 267. 270. 271. — v. Hopfgarten 80. — Hueter 170. 172. 177.

Immelmann 103. 242.

Jackson 105. — Jacobsen 242. — Jansen 80. 83. 128. 129. — Jarisch 170. 176. — Jedlička 56. 223. — Jeney 166. — Jicinsky 213. 273. — Joachimsthal 56. 90. 102. 103. 185. 187. 206. — Johannessen 142. — Josef 27. — Josefson 210. — Jutassy 228.

Kaiser 207. — Kaiserling 126. — Kaposi 44. 227. — Katolitzky 242. — Kellner 166. — Kjeldsen 52. 53. — Kienböck 1. 2. 5. 38. 48. 50. 77. 104. 108. 110. 112. 145. 146. 147. 148. 164. 166. 167. 177. 178. 179. 181. 188. 192. 195. 203. 207. 208. 243. 247. 251. 253. 258. — Killian 80. 127. — Kirmisson 185. — Kissling 172. — Kiwull *185. — Klaussner 188. — Klemensiewicz 252. — Klingelfuss 56. 100. 154. 155. — Kocher 216. 217. 220. 221. 222. 223. — König 68. 215. 223. — Kohl, Max 56. — Köhler 1. 103. *138. 188. 189. *190. *193. 234. *247. 262. — Körte 242. — Kranzfelder 224. 226. — Kraft 121. — Kratzenstein 56. — Kraus 243. *252. — Kronecker 47. 244. — Krüss, A. 58. — Kuckein 195. 196. — Kuhnt 80. 128. 132. 135. 136. — Kulischer 212. — Kümmel 16. 17. 185. 187. — Kümmell 103. 242. — Küster 80. — Küttner 224. 225. 227.

Laboulbère 170. 176. — Lambertz 56. 224. 226. 247. — Lambotte 165. — Lancashire 105. 112. — Lane 139. — Lardier 68. — Lassar 29. 104. 242. — Lauenstein 270. — Leduc 48. — Lemann 44. — Leonard 113. — Leredde 114. — Leser 242. — Lesser 104. — Lessing 222. 224. — Leviseur 266. — Levy 27. 195. — Levy, Max 57. 98. — Levy-Dorn 103. 109. 241. — v. Leyden 206. — Lichtheim 195. — London 267. — Lorenz 167. — Lortet 52. — Loubet 165. — Lowe 210. 214. — Ludloff 166. 242. — Luksch 243.

Madelung 59. 219. 224. — Mackie 210. — Manasse 244. — Marie 114. — Markuse 219. 224. — Marsh 274. — Marshall *191. — Martens 103. — Matthiolus 225. 227. — Mayer 17. 65. 66. — Mayon 113. 209. 212. 266. — Mc-Leod 106. — Mengelberg 269. — Metzner 157. *196. — Merkel 174. — v. Mihalkowics 82. — v. Mikulicz 211. 258. — Miller 105. — Mills 245. — Minkowski 252. — Mischaikoff 171. 176. 177. — Mittler 208. 232. 233. — Moltrecht *169. 177. — Moncorov 142. — Morgan 105. 245. — Moritz 109. 241. 267. — Morris 106. 112. — Moser 258. — Mosetig-Moorhof 164. — Mouchet 217. 221. 223.

Nagel 66. 67. — Nagelschmidt 104. — Neumann 49. 51. — Neurath 164. — v. Niessen *188. — Nion 244. — Nonne 165.

Oberst 56. 215. 216. 220. 223. 224. — Otto 65. 66. 67. — Oudin 29. 43. 44. 48. — Overmann 166.

Pagenstecher 190. — Paltauf 243. — Pasche 210. — Pauli 209. 232. 233. — Pawlow 243. 252. 257. — Payr 271. — Percival 65. 66. 67. — Perthes 16. 17. 109. 242. — Pertz 241. — Pfeiffer 268. — Pfitzner 90. — Philip 112. — Picot 142. — Plonski 29. — Pompilian 114. — Ponfick 260. — Preleitner 167. — Prio 214. — Proksch 188. — Pusey 112. 273.

Quenisset 43.

Rambur 65. 66. 67. — Ranzi 211. — v. Recklinghausen 59. 171. 176. 177. — Rehn 197. — Reiniger, Gebbert & Schall 52. 54. 56. 57. *99. *230. — Reynolds 105. — Riedel 80. — Rieder 46. 47. 56. 103. *115. 129. — Riethus 223. — Riffert 171. 175. — Ringel 242. — Rodman 105. — Rokitansky 170. 176. — Röpke 80. 135. 136. — Rosenthal 47. 48. — Roux 252. 253. 258. — Rueff 66. — Ruhmer *97. — Rumpel 263.

Sack 206. — Salomon *89. — Sandifort 66. — Schanz 242. — Schede 50. 56. — Scheffer 56. — Scheier 79. 81. 85. 193. — Schenk v. Graefenberg 65. 66. — Schenkel 29 31. — Schjerning 56. 224. 226. — Schiff 45. 56. 77. 104. 187. 208. 228. — Schmidt 165. 270. — Schnitzler 243. — Scholz 107. 108. 147. — Schrank 248. — v. Schrötter 111. 170. 177. — Schüller 141. — Schürmayer *24. 260. — Schwabe 26. 27. 32. 35. 36. 37. 40. — Schwarz 265. — Scully 273. — Sederholm 28. — Sedlbauer 52. — Seifert & Co. 56. 57. 70. — Segny 43. — Senn 273. — Seraphin 206. — Serres 65. 66. 67. — Sequeira 106. — Shepert 244. — Shleen 243. — Sick 106. 162. — Siemens & Halske 56. 57. 58. — Simmonds 59. — Sjögren 28. *86. 107. — Smith 267. — Spitzner 244. — Spitzny 142. — Stechow 224. 226. — Stegmann

233. 242. — Stenböck 107. — Stephenson 273. — Sternberg 166. — Steudener 170. 175. 176. — Stolper 247. — Strebel 51. 53. *74. 106. 107. 108. *227. — Sudeck 1. 2. 6. 12. 50. 165. 192. — Swoboda 271.

Taylor 106. 112. — Thaden 218. — Thalwitzer 111. — Thiry 252. — Thöle 56. 264. — Thomas 272. — Touton 248. — Townsend 244. — Trendelenburg 143. — Treplin 242. — Tuffier 165. — Turner 209. — Turnure 273.

Uffelmann 221. 224. — Unna 44.

Villard 46. 48. — Virchow 169. 170. 175. 260. — Vogel *13. — Vogt 221. 224. — Volkmann 128. — Voltohm 57. — Voss 56.

Wagner 142. — Walker 106. — Walkhoff 44. 78. — Walsh 209. — Walsham 113. 214 272. 273. — Walter *18. *56. *68. 93. 94. 102. *154. *157. *161. 195. 198. *199. 234. 238. 241. 262. — Wehnelt 230. — Weinberger 47. 49. 56. 119. — Wendt *215. — Wertheim Salomonson *192. — Wiedemann 109. — Wiesner 195. — Wild 106. — Wilks 169. 170. 176. — Williams 102. 106. 266. — Wilms 162. — Wimshurst 113. — Winckler *79. 80. *126. 127. 194. 195. — Winslow 65. 66. — Winterberg 142. — Wirtensohn 65. 66. 67. — Wittek 243. — Wohlmann 141. — Wolff, J. 8. 10. 64. 217. 223. — Wright 105.

Ziemssen 46. 47. 56. 103. 129.

Sachregister.

(Die Ziffern verweisen auf die Seiten.)

Therapie. Physiologische und pathologische Wirkungen der Röntgenstrahlen.

Akne follicularis 208. — Alopecia areata 111. 243. — Arthritis, tuberkulose, Behandlung derselben mit R.-Str. 168. — Baktericide Kraft 104. — Bakterienwachstum 267. — Becquerelstrahlen 267. 268. — Blaulichtbehandlung 208. — Brustdrüsenkrebs, Therapie 211. — Carcinom 110. — Carcinombehandlung 210. 214. 242. — Carcinomtherapie 112. 206. 273. — Dermatitis 270. — Dermatotherapie 114. — Epheliden, Therapie 227. — Epitheliom am Jochbogen 104. — Epitheliombehandlung 214. — Epitheliom d. Zunge 245. — Epitheliomtherapie 266. — Fingernägelveränderungen 266. — Geschwülste, maligne, Therapie 213. — Gewebe, Einfluss auf lebende 213. — Hautkrankheiten 105. — Hautkrankheiten, Therapie 270. — Hautrötung, primäre 234. — Hautwirkungen 43. — Hochgespannte Elektrizität, Therapie 51. — Hypertrichosis 168. — Körperverletzung, fahrlässige 24. — Krebstherapie 209. — Lichtgeneratoren, Therapie 51. — Lupus 104. 112. 114. 162. — Lupus, Therapie 166. 273. — Lupus tumidus 243. — Lymphadenom, Therapie 273. — Melanosarcom, Therapie 274. — Ozena, Therapie 210. — Prozess Schürmayer 24. — Radiotherapie, Grundriss derselben (Freund) 202. — Radiumtherapie 265. — Rhinosclerom, Therapie 271. — Rinophyma, Therapie 227. — Röntgenhände 214. — Röntgentherapie 74. 193. — Röntgenverbrennung 24. 207. 212. — Röntgenverbrennungen, forensische Bedeutung 145. 177. 260. — Sammelforschung der Radiotherapie 272. — Sarcombehandlung mit Röntgenstrahlen 168. — Strahlendosierung 107. — Sykosis parasitaria 243. — Syphilid, geheilt durch Eisenlicht 264. — Therapie 48. 106. 112. 227. — Therapie, Referat Oudin 43. — Therapie, Technik 24. — Trachom, Therapie 266. — Tuberkulose d. Konjunktiva, Therapie 273. — Tumor der Brust 245. — Tumoren, maligne 245. — Tumoren, Therapie 271. — Ulcus rodens 110. 112. 113. — Ultraviolettbehandlung 227. — Veränderung d. Gewebe durch R.-Str. 274. — Vorreaktion 270.

Theoretische Untersuchungen. Physikalische und technische Arbeiten.

Blendenwirkung 153. — Entladungen, elektrische 154. — Härteskala 68. — Herzgrenzen 109. — Licht, rotes, Wirkung auf die Platte 91. — Nachfarben, Erzeugung derselben durch Röntgenstrahlen 164. — Perspektive 114. — Phosphorescenz 105. — Radium 105. — Radiumstrahlen 265. — Röhre, Wirkung der Entladungen auf dieselbe 155. — Sekundärstrahlen 93. 153. — Selen, Wirkung auf dasselbe 48. — Ultraviolettes Licht 105.

Technik der Anwendungsweisen der Röntgenstrahlen. Instrumentarium etc.

Aufnahmestuhl 86. — Blasenstein 113. — Blendentechnik 210. — Bromsilberpapier 244. — Chiroskop 266. — Chromoradiometer 49. 102. — Compressionsblendenmethode 242. — Diagnostik, chirurg. u. Röntgenverfahren 271. — Durchleuchtungen, schräge 115. — Fremdkörperentfernung a. d. Gehirn 265. — Fremdkörpernachweis im Auge 190. — Fremdkörperpunktion 208. — Induktoren, grosse u. kleine 199. — Jodipininjektionen 209. — Kathode, regulierbare 105. — Kaustik 234. — Konstanterhaltung der Röhren 45. — Kopfaufnahmen, Aufnahmestuhl 86. — Lokalisation 103. — Monobloc-Akkumulator 105. — Orthodiagraph 266. — Reparatur von Röntgenröhren 161. — Reproduktion von Radiogrammen 167. — Röhre, Theorie 113. — Röhre für Therapie 105. — Röhren, Regulierung 230. — Röhren, theoret. Betrachtungen 101. — Röntgenröhre nach Gundelach (Dessauer) 48. — Schädelaufnahme 194. — Schliessungsinduktionsstrom 99. — Schutzvorkehrungen für die Haut 267. — Schutzvorrichtungen gegen R.-Strahlen 235. — Selbstschutz der Ärzte 268. — Stereoskop für grosse Bilder 18. — Stereoskopie 163. 168. — Stereoskopie der Nierensteine 214. — Stereoskoptechnik 99. — System Dessauer 157. 196. — Thoraxuntersuchungen 46. 49. — Unterbrecher 105. 114. — Unterbrecher, elektrolyt. 97. — Untersuchungstisch 114. — Voltohm-Röhre, regulierbar 48. — Zahnröhre 272.

Casuistik.

Achondroplasie 271. — Akromegalie 210. — Aortenaneurysma 111. 195. 273. — Arteriosclerose 247. — Arthropathie, tabische 167. — Arthropathieen, neuropathische 104. — Arthritis gonorrhoica 50. 167. — Bindegewebsverknöcherung 168. — Bradydaktylie 166. — Bronchostenose 242. — Brustaorta 109. — Calcan. fract. 114. — Claviculardefect 167. — Coxa vara 206. — Coxa vara rachitica 242. — Coxitis tuberc., Behandlung 166. — Doppelmissbildung 59. — Ductus arterios. Botalli 211. — Ductus Botalli 268. — Ellenbogenfractur 243. — Ecchondrosen der Trachea 170. — Epiphysentrennung 167. — Epiphysentrennung am Calcaneus 214. — Erkrankungen der Brustorgane 264. — Erkrankungen, eitrige, der nasalen Nebenräumen 126. — Erkrankungen retrobulbäre 245. — Exostosen (clavicula humerus) 50. — Exostosen, kartilaginaere 207. — Extremität, obere, Difformität 185. — Femurdefect 166. — Fibula, Defect 165. — Finger, schnellender 271. — Fracturen, Behandlung 165. — Fractur supracondylaere des Oberarms 105. — Fremdkörper, intraoculär 269. — Fremdkörper im Abdomen 214. — Fremdkörper im Knie 214. — Fremdkörper, Lunge 273. — Fremdkörper im Magen 212. — Fremdkörperpunktion 109. — Funktion, motorische, des Magens 243. — Fussgeschwulst 111. — Gallensteine 244. — Gebiss, verschlucktes 114. — Gehirnuntersuchungen 47. — Gelenkdeformitäten 167. — Gelenktuberkulose 242. — Gesichtsschädel 126. — Handwurzelknochenbrüche 204. — Handwurzelverletzung 113. 243. — Halsrippen 211. — Hernia diaphragmatica 164 — Herzfehler, angeborene 211. — Herzgrenzen 267. — Herzuntersuchungen 50. — Hirntumor 245. 258. — Humerusfrakturen 213. 215. — Hypophysistumor 210. — Jodipin 233. — Kahnbeinbruch 243. — Kniescheibe, Verrenkung, congenitale 110. — Kniescheibenbrüche 242. — Knochen, Entwicklung derselben 162. — Knochenaffektionen heredosyphilitische 164. — Knochenarterien 242. — Knochenatrophie 1. 167. — Knochenfragmente, Veränderung derselben 192. — Knochenhöhlen, Ausfüllung derselben 164. — Knochennaht, Fixation derselben 165. — Knochenplomben 164. — Knochensarkom 94 — Knochensyphilis 110. 188. — Knochentuberkulose 242. — Knochentumoren 103. — Kriegschirurgie 264. — Lues 247. — Lungentuberkulose 272. — Luxatio carpi ad volam 191. — Luxatio carpo-metacarpea 109. — Lux. cong. cox. 274. — Luxation, congenitale des Talus 165. — Lymphagiom 242. — Mediastinaltumoren 270. — Medizin, interne 267. — Missbildung, Hand 89. — Mittelfussknochenbrüche 245. — Myositis ossificans 166. 260. — Nebenräume, nasale 79. 126. 191. — Nierensteine 104. 113. — Nierenerkrankungen 242. — Nierensteinnachweis 263. — Oberschenkeldefekt 206. — Odontom 103. — Ophthalmologie 209. — Orthopädische Untersuchungen 49. — Os intermedium 244. — Ösophagus carcinom 195. 272. — Osteome 114. — Osteoarthritis deformans 138. — Osteopsatyrosis 273. — Panaritien 245. — Phrenicuslähmung 104. — Polydaktylie 208. — Porencephalie 166. — Pulmonalarterie, Erweiterung ders. 49. — Pyopneumothorax 214. — Radiumdermatitis 265. — Radiumstrahlen, bakterientötende Wirkung 268. — Radiusfrakturen 214. — Recurrenslähmung bei Mitralstenose 167. — Resorption des Humeruskopfes 243. — Röntgenreaktion 262. — Rückenmarkskrankheiten 206. — Sarcom d. Fibula 245. — Schädeluntersuchungen 47. — Schilddrüse u. Knochenbrüche 264. — Schussverletzungen im Chinakrieg 224. — Schussverletzungen, Herz 164. — Sehnenrisse, Diagnostik 272. — Sesambein über dem Olecranon 243. — Spontanfraktur des Humerus 243. — Spaltfuss 13. — Spalthand 13. — Spiralfrakturen 270. — Sternum 109. — Stirnhöhlen 112. — Struma endothoracica 244. — Succussio Hypokratis 214. — Syndactylie 212. — Teleangiectasien 265. — Thoracoplastik 242. — Thoraxdurchleuchtungen 115. — Thoraxradiographie 113. — Tumoren d. Ober-

schenkels 242. — Thymusdrüse, Ausschaltung derselben 242. — Ulnadiaphyse, Defekt der 243. — Uterus u. Vagina didelphys 272. — Verbildungen d. unteren Extremitäten 102. — Verdauungsstudien 252. — Wachstumshemmung 104. — Wachstumsstörungen 167. — Wirbelsäule 109. — Wirbelsäulenerkrankung u. Verletzungen 165. — Wirbelsäulenuntersuchung 47. — Zahnheilkunde 105. 112. — Zwerchfellatmung 268.

Vereine und Kongresse.

American Dermatological Association 266. — American Röntgen Society 266. — Ärztl. Lehrmittel-Ausstellung 103. — Ärztl. Verein Hamburg 106. 165. — Association of American Physicians 266. — Ausstellung Bern 56. — Berliner dermatolog. Gesellschaft 104. — Berliner Gesellschaft für Psychiatrie und Nervenkrankheiten 206. — Berliner mediz. Gesellschaft 242. 264. — British Medical Association 105. — Cardiff Medical Society 243. — Cock Medical and Surgical Society 244. — Congrès Belge de Chirurgie 165. — Deutsche physikal. Ges. 164. — Edinburgh Medico-Chirurgical Society 209. — Freie Vereinigung der Chirurgen Berlins 103. 206. — Gesellschaft d. Ärzte in Wien 164. 207. 243. 265. — Gesellschaft für innere Medizin, Wien 104. 164. 243. — Kaiserliche Akademie der Wissenschaften in Wien 265. — Kongress, internationaler, für Elektrologie Bern 43. — London Röntgen Society 209. 210. 266. — Niederrheinische Gesellschaft für Natur- und Heilkunde Bonn 104. — Nottingham Medico Chirurgical Society 210. — Ophthalmological Society 266. — Physikal. Gesellschaft Würzburg 264. — Röntgenausstellung 242. — Röntgen-Society 105. — Schlesische Gesellschaft für vaterl. Kultur 206. — Société Médico-Chirurgicale du Brabant 163. — Strassburger Militärärztl. Gesellschaft 264. — Verein der Ärzte in Steiermark 243. — Verein deutscher Ärzte Prag 105. — Verein deutscher Naturforscher u. Ärzte 106. — Verein für innere Medizin Berlin 164. — 32. Versammlung der deutschen Gesellschaft für Chirurgie 242. — Wiener dermatolog. Gesellschaft 104. 243.

Litteratur.

Chirurgie u. Medizin, Lehrbuch 102. — Chirurg. Diagnostik 241. — Röntgentechnik, Lehrbuch 238.

Aus der II. chirurgischen Klinik der Universität Wien.

Beiträge zur Kenntnis der akuten Knochenatrophie.

Von

Dr. Alfred Exner, Assistent der Klinik.

(Hierzu Tafel I—V.)

Die Atrophie der Knochen, die sich an Extremitäten nach Entzündungsprozessen entwickelt, wurde zuerst von Sudeck[1]) beobachtet und beschrieben. In einer kurzen Arbeit „über die akute entzündliche Knochenatrophie" zeigte er, dass Atrophie der Knochen in zahlreichen Fällen von Tuberkulose, den verschiedensten Arten infektiöser Gelenksentzündung und Verletzungen auftrete. In mehreren radiographischen Abbildungen giebt er von einzelnen Fällen das Höhestadium und den weiteren Verlauf der Krankheit wieder. Die auffallendste Veränderung während der Krankheit war die abnorme Durchlässigkeit der Spongiosa der Knochen der Hand, in geringerem Grade auch der Corticalis. Die Struktur derselben war im Röntgenbild verschwunden, an dieser Stelle zuweilen eine speckige, unregelmässige Zeichnung zu sehen. Bereits Sudek erklärte die beobachteten Veränderungen durch Knochenschwund, und nahm an, dass im Knochenmark der dem Entzündungsherd benachbarten Knochen eine entzündliche, zur Knochenresorption führende Reizung vorliege. Inaktivität als Ursache der Atrophie verwarf er schon deshalb, weil die Erscheinungen bereits bald nach dem Beginn der Erkrankung auftraten, in einem Fall, z. B. nach 8 Wochen, und er in anderen Fällen, nachdem eine Hand sechs Monate im Verband gelegen war, keine Atrophie sehen konnte. Es handelte sich demnach „nicht um die physiologische Resorption des nicht funktionierenden Knochens, sondern, wenn ich so sagen darf, um eine aktive Atrophie."

Kurze Zeit nach der besprochenen Arbeit Sudecks erschien eine längere Mitteilung Kienböcks[2]), der sich eingehend mit derselben Frage beschäftigt und die beobachteten Vorgänge auf die zu supponierenden, feineren, anatomischen Veränderungen zurückzuführen sucht. Die beobachtete Aufhellung der Knochenschatten im Röntgenbild tritt uns in zwei Formen entgegen, die erste ist durch verschwommene Flecken charakterisiert, wobei die einzelnen Bälkchen der Spongiosa kaum zu erkennen sind, die zweite durch Rarefikation der scharf gezeichneten Bälkchen. Die beiden Zustände sah Kienböck entweder isoliert oder kombiniert, einander durchdringend. Beide Symptome deutet er mit Sudeck als Knochenschwund. Für das Zustandekommen des zweiten Bildes bedarf es keiner näheren Erklärung, es ist der Ausdruck einer wirklichen Rarefikation, einer Weitmaschigkeit des Spongiosanetzes, wobei eine Anzahl von

[1]) Sudeck, Langenbecks Archiv für klin. Chirurgie Bd. 62 p. 147. 1900 siehe auch diese Zeitschrift Bd. III p. 201 u. 205.

[2]) Kienböck, Wiener medizinische Wochenschrift 1901 Nr. 28 u. ff.

In dieser Arbeit ist auch die bis dahin vorliegende ältere Litteratur über einschlägige Fragen verzeichnet. In dem Atlas von Köhler, Knochenerkrankungen im Röntgenbilde. Wiesbaden 1900, finden sich einzelne hierhergehörige Fälle.

Bälkchen in annähernd normalen Zustande und zahlreiche andere verschwunden sind. Das erste Bild, die verschwommene Aufhellung der Strukturzeichnung, bedarf aber einer näheren Erklärung. Nimmt man an, — ich folge den Ausführungen Kienböcks — dass es sich bei dem beschriebenen Prozess um ausgedehnte Resorption durch Howshipsche Lakunen und Volkmannsche perforierende Kanäle handele, so würde diese, Porosität und oberflächliche Arrosionen der Spongiosabälkchen bedingen, und damit die Aufhellung erklärt sein. Zur Erklärung des Verschwommenseins stellt Kienböck folgende Erwägung an. Die mikroskopischen Defekte an den Bälkchen sind offenbar zu klein, um sich auf der verhältnismässig grobkörnigen photographischen Platte abzubilden, sie erzeugen gemeinsam das Bild eines leicht durchdringlichen und schlecht abgegrenzten Gebildes. Ferner könnte man annehmen, dass in den Markräumen die, aus dem resorbierten Knochen stammenden, gelösten Kalksalze abgelagert sind und ein scharfes und kontrastvolles Hervortreten des Knochenbildes noch verringerten. Die Möglichkeit einer Halisterese bei dem erwähnten Prozess fasst der Autor nur entfernt ins Auge.

Der Beginn des pathologischen Zustandes der Knochen war hauptsächlich durch das verschwommene Bild charakterisiert, während nach Ausheilung des Grundleidens der abgelaufene rarefizierende Prozess im umgebenden Knochen eine vollkommen reinliche, scharfe Spongiosazeichnung erkennen liess. Als Ursache der Erkrankung nimmt Kienböck auf die Umgebung fortgeleiteten Entzündungsreiz an und meint, dass Zirkulationsstörungen infolge von Vorgängen im Nervensystem wohl imstande wären, auf die Ernährung des Knochens hochgradig schädigend einzuwirken. In einem Vortrag im Hamburger Ärztlichen Verein stellte Sudeck[1]) die akute Knochenatrophie auf eine Stufe mit der aus denselben Ursachen gelegentlich auftretenden, akut einsetzenden, arthrogenen Muskelatrophie und anderen trophischen Störungen (Cyanose, Ödem der Haut, Hypertrichosis u. s. w.). Er glaubt alle diese Erscheinungen als reflektorische Trophaneurosen ansehen zu können, und misst ihnen eine grosse klinische Wichtigkeit bei, da sie meist von bleibenden Funktionsstörungen begleitet seien.

Endlich hat Sudeck[2]) vor kurzen in einer zusammenfassenden Besprechung seine bisherigen Erfahrungen über akute Knochenatrophie mitgeteilt. Er nimmt mit Kienböck als Ursache der nach Traumen und entzündlichen Prozessen auftretenden akuten Knochenatrophie trophische Störungen an, und betont abermals die schweren Funktionsstörungen, die in Begleitung der Atrophie auftreten. Da die Knochenerkrankung häufig übersehen wird, kommt es vor, dass den Kranken Übertreibung oder sogar Simulation vorgeworfen wird. Vor diesem Irrtum kann man sich durch radiologische Untersuchung bewahren.

In den vorliegenden Zeilen will ich nun einen Beitrag liefern zur Kenntnis der doch noch recht wenig bekannten Erkrankung. Ich hatte Gelegenheit, zahlreiche Fälle aus dem Material der Klinik teils selbst zu beobachten und die Radiogramme anzufertigen, teils standen mir die älteren Fälle zur Verfügung. Dabei fiel mir vor allem die grosse Häufigkeit der akuten Knochenatrophie auf, die ich an Fällen von Frakturen und den verschiedensten Entzündungsprozessen beobachten konnte. In dem ersten Abschnitt gebe ich in Kürze die Krankengeschichten mit den Befunden der Röntgenbilder wieder. Die Fälle sind in einzelne Gruppen gesondert und zwar nach der Art des Grundleidens bei dem sich die Atrophie fand. In dem folgenden Abschnitte werden radiologische Befunde an einzelnen skeletierten atrophischen Knochen besprochen werden, die ich an amputierten Extremitäten erheben konnte. Endlich folgen noch einige chemische Analysen und mikroskopische Befunde, die an diesen Knochen gemacht wurden.

A. Frakturen.

Fall No. 1. Heinrich R., 39 J. alt, fiel im Mai 1900 und brach den rechten Fuss in der Knöchelgegend. Die Fraktur heilte in abnormer Stellung. Doch tritt der Kranke mit seinem verletzten Fuss beim Gehen immer auf. Auf dem Bild (Tafel I, Nr. 2), 17 Monate nach dem Unfall aufgenommen,

[1]) Sudeck, Münchner mediz. Wochenschrift 1902 p. 289 u. ff.
[2]) Sudeck, Deutsche mediz. Wochenschrift 1902 Nr. 19.

als der Kranke unsere Klinik aufsuchte, sieht man eine Fraktur beider Malleolen, die nach innen geknickt erscheinen. Der Talus ist nach innen luxiert. Es besteht eine hochgradige Aufhellung des Taluskopfes, der beiden abgesprengten Malleolen und des distalen Tibia- und Fibulaendes. Es handelt sich in diesem Fall um eine ältere Form der akuten Knochenatrophie, da eine Knochenstruktur zu sehen ist, die Spongiosabälkchen sind weitmaschig, die Compacta deutlich verdünnt. Der Calcaneus und die anderen Fusswurzelknochen zeigten auf einem zweiten Bild, das die Profilansicht des Fusses brachte, nur geringe Atrophie. Dieselbe bestand in diesem Falle trotz des Gebrauches der Extremität, und der Einfluss, den der Gebrauch ausübt, lässt sich gerade hier gut erkennen. Betrachtet man das Bild, so sieht man deutlich, dass der laterale Malleolus, das distale Fibulaende und der laterale Teil der Tibia noch atrophischer sind, als die anderen Stellen der Tibia. Es ist nun nach dem Bild in die Augen springend, dass die stärker atrophischen Stellen bei der Beanspruchung des Beines nicht in Betracht kommen, hingegen der mediale Teil der Tibia und des Malleolus tibiae die Last des Körpers zu tragen haben. Sie sind mit dem Talus die weniger atrophischen. Diese Beanspruchung der Knochen ist wohl auch die Ursache, dass der Callus am medialen Malleolus mächtiger entwickelt ist, als am lateralen.

Fall No. 2. Es handelt sich in diesem Fall um eine Fraktur der Grundphalange des Zeigefingers, die sich eine alte Frau vor mehreren Monaten zugezogen hatte. Nach Heilung der Fraktur bestanden noch Schmerzen in dem Finger. Auf dem Röntgenbilde sieht man den verletzten Finger und zum Vergleich denselben Finger der gesunden Hand. Ausser der geheilten Fraktur ist eine Atrophie mittleren Grades aller drei Phalangen sichtbar. Die Corticalis ist etwas verdünnt und die Maschen der Spongiosa sind weiter als die der gesunden Seite.

Fall No. 3. Vor acht Monaten fiel der 50jährige Franz F. auf die linke Hand und soll sich dabei eine Fraktur im Ellbogengelenk zugezogen haben. Diese heilte und der Kranke sollte wieder arbeiten. Jetzt giebt er an, dies wegen Schmerzen im Ellbogengelenk nicht thun zu können. Auf dem Röntgenbild sieht man eine ohne Dislokation geheilte Fraktur des Capitulum radii und eine hochgradige alte Atrophie der lateralen Hälfte des Radiusköpfchens.

Fall No. 4. Therese R., 61 J. alt, erlitt vor fünf Jahren eine Fraktur am linken Handgelenk, welches seitdem steif ist. Auch hat die Kranke noch zeitweilig Schmerzen in der linken Hand und dem Vorderarm. Auf dem Bild (Tafel I, Fig. 1) bemerkt man eine geheilte Fraktur des Radius und des processus styloideus ulnae, ausserdem eine bedeutende Aufhellung der Knochenschatten des Hand- und Vorderarmskelettes, die noch deutlicher im Vergleich mit der nicht abgebildeten rechten Hand hervortritt. Die Atrophie besteht noch fünf Jahre nach dem Trauma. Die Hand wurde nach der Heilung der Fraktur fortwährend zu schwerer Arbeit gebraucht.

Fall No. 5. A. Cr., 50 J. alt, erlitt vor 11 Wochen eine Fraktur des Radius und des processus styloideus ulnae der linken Hand. Zugleich zog sich die Kranke eine Verletzung des linken Ringfingers zu, die ein panaritium osseum mit Verlust des peripheren Endes der Endphalange zur Folge hatte. Gleich nach dem Unfall trug die Kranke einen Schienenverband, später wurde das Handgelenk massiert, doch besteht noch jetzt eine Bewegungseinschränkung. Das Bild zeigt, abgesehen von der Fraktur, eine mittlere Atrophie des Carpus und Metacarpus. An einzelnen Stellen sind helle, verwaschene Stellen zu sehen, an anderen ist zwar Knochenstruktur zu erkennen, doch bilden die Bälkchen weitere Maschen und sind weniger scharf gezeichnet als die der gesunden Seite.

Fall No. 6. Marie D., 35 J. alt, fiel vor 4 Monaten und zog sich eine Fraktur des rechten Humerus zu. 11 Wochen soll der Arm im Gypsverband gelegen haben. Als dieser entfernt wurde, war die Fraktur nicht geheilt, ausserdem hatte die Kranke starke Schmerzen an der Stelle der Fraktur. Das Röntgenbild, bei der Aufnahme auf die Klinik, zeigte eine hochgradige Verminderung der Dichte des Knochens an der Frakturstelle im unteren Drittel des Humerus. Der Knochenschatten war bedeutend aufgehellt, die Compacta stark verdünnt und die Spongiosabälkchen weitmaschig. Die Atrophie griff in geringem Grade auf die Knochen des Vorderarmes über, und auch das Skelett der Hand war in unbedeutender Weise beteiligt. Die Pseudoarthrose wurde mit Frottement der Frakturstelle und Verklammerung nach Gussenbauer behandelt und kam zur Heilung.

Ich führe hier wie in den anderen Abschnitten nur einen Teil der gesammelten Fälle von Atrophie an. Der Fall Nr. 5 zeigte bereits 11 Wochen nach der Fraktur das wohl ausgesprochene Bild der akuten Knochenatrophie. Zu dem Fall von Pseudarthrose möchte ich bemerken, dass ich bei der Durchsicht der Röntgenplatten der Klinik noch keinen Fall von Pseudarthrose gesehen habe, ohne Atrophie des Knochens. Es wäre da besonders ein Fall von Pseudarthrose des Humerus zu erwähnen, bei dem zugleich Paralyse des Nervus radialis bestand, der bei der Entstehung der Fraktur zerrissen worden war. Durch energische Massage und Faradisation der Muskulatur war es gelungen, eine Atrophie der Muskeln auch in den gelähmten Partien zu verhindern. Auf dem Röntgenbild sah man eine hochgradige Atrophie

des von der Frakturstelle distal gelegenen Humerusteiles und eine schwächere des zentralen Humeruschaftes, die Vorderarmknochen waren in ihren proximalen Anteilen ebenfalls leicht atrophisch, während das Skelett der Hand normale Dichtigkeit behalten hatte. Durch die Behandlung war demnach die Inaktivitätsatrophie der Muskulatur trotz Lähmung des Nervus radialis durch 14 Monate hintangehalten worden, während sich eine hochgradige Atrophie des Knochens ausgebildet hatte. Daraus geht hervor, dass die Atrophie des Knochens nicht mit der Muskelatrophie einhergehen muss, und dass sie in diesem Fall trotz der regelmässigen Aktivität der Muskulatur und Bewegungsübungen entstanden war.

B. Gonorrhoe.

Fall No. 7. Marie C., 22 J. alt, hatte seit vier Wochen Schmerzen in den Gelenken beider Daumen. Dann traten unter Fieber heftige Schmerzen im rechten Handgelenk auf. Eine Behandlung mit salicylsaurem Natron blieb ohne Nutzen, die Schmerzen nahmen zu. Bei der Aufnahme fand man das rechte Handgelenk und sämtliche Fingergelenke äusserst schmerzhaft und die Hand stark geschwollen. Unter Umschlägen, Ruhigstellung der Gelenkes war nach drei Monaten Heilung eingetreten. Gonokokken liessen sich nicht nachweisen, da aber Parametritis, Oophoritis und Cervicalkatarrh bestand, ist wohl die Annahme eine Gonorrhoe berechtigt. Auf der Photographie, die sechs Wochen nach dem Beginn der Erkrankung des Handgelenkes gemacht wurde, sieht man eine beginnende Atrophie der proximalen Teile der Metacarpalknochen und des Carpus. Die Konturen sind etwas verwischt, eine Strukturzeichnung fehlt. Man sieht einzelne helle, verwaschene Flecken. Auf einem zweiten Bild (Tafel I, Fig 3), drei Monate nach dem Beginn der Erkrankung, findet man das frische Stadium des Prozesses im Schwinden, die pathologischen Prozesse sind am stärksten in den distalen Teilen des Radius und der Ulna, dem Carpus und den angrenzenden Teilen des Metacarpus ausgeprägt. Die Konturen der einzelnen Knochen sind fast überall gut zu erkennen, ebenso stellenweise eine feine Strukturzeichnung. Nur an einzelnen Teilen sind noch Andeutungen der hellen, verwaschenen Flecken. Die Spongiosa der affizierten Knochen ist überall bedeutend aufgehellt, jedoch lässt sich eine Verdünnung der Compacta nicht nachweisen.

Fall No. 8. Eine ungefähr 20 jährige Frau hatte seit neun Wochen Schmerzen im linken Schultergelenk, anfangs ohne Schwellung und Rötung. Später traten auch Schmerzen im linken Handgelenk auf, die trotz Behandlung mit Salicyl, Antipyrin, Aspirin und warmen Bädern zunahmen. Auf der Photographie sieht man im Bereich der linken Hand verschwommene Konturen, die Struktur der Spongiosa ist verwischt, von einzelnen hellen, verwaschenen Flecken durchsetzt, so dass das Bild der frischen akuten Knochenatrophie vorliegt. Nach den Krankheitserscheinungen dieses Falles ist wohl die Annahme einer gonorrhöischen Arthritis gerechtfertigt.

Konnte man in diesen beiden Fällen auch eine sichere Diagnose auf Gonorrhoe nicht stellen, so wird diese doch durch die vorhandenen Symptome sehr wahrscheinlich gemacht. Im ersten Fall waren bereits sechs Wochen nach Beginn der Erkrankung die ersten Anzeichen der akuten Atrophie eingetreten, im zweiten waren neun Wochen seit der Erkrankung verflossen, und die Knochenveränderungen bereits ausgebildet. Es gehören diese Fälle mit zu denen, bei welchen bald nach Beginn der Erkrankung die Anfänge der Knochenatrophie nachzuweisen waren.

C. Akute eitrige Entzündungen.

Fall No. 9. Johann G., 41 Jahre alt, hatte nach seiner Angabe vor vier Monaten eine Phlegmone der linken Hand, die mehrere kleine Inzisionen notwendig machte. Nach Heilung der Wunden blieb eine starke Schwellung zurück, die sich auch über den ganzen Vorderarm erstreckte. Ausserdem hat der Kranke zeitweise sehr heftige Schmerzen in der Hand, dem Vorderarm und dem Ellbogengelenk. Zur Zeit der Aufnahme bestand starkes Ödem der Finger, der Hand und des Armes bis über das Ellbogengelenk. Aktive Bewegungen der Finger und im Handgelenk wurden nur in geringem Umfang ausgeführt, bei passiven Bewegungen äusserte der Kranke lebhafte Schmerzen.

Das Röntgenbild (Tafel II, No. 9) zeigt zum Vergleich beide Hände. An der gesunden sieht man die scharfen Konturen und Strukturzeichnungen der Knochen und deutlich die verschiedenen Gelenkspalten. Im Gegensatz dazu sind sämtliche Konturen des linken Handskelettes nicht scharf gezeichnet. Die Gelenkspalten der Interphalangealgelenke sind grösstenteils nicht zu sehen. Die spongiösen Anteile der Knochen, einschliesslich des Carpus und der distalen Teile des Vorderarmes sind aufgehellt, eine Andeutung von Strukturzeichnung ist nur stellenweise zu sehen. Man bemerkt zahlreiche helle, verwaschene

Flecken, die meisten in den Carpalknochen. Das Röntgenbild (Tafel III, Fig. 1) zeigt dieselbe Hand sieben Wochen später. Das Ödem war fast verschwunden. Die Schmerzen hatten abgenommen. Es bestand mässige Beweglichkeit in den früher fast unbeweglichen Gelenken. Auf dem Bild sind fast überall scharfe Konturen zu sehen. Am auffallendsten ist der Unterschied an den Knochen des Carpus. Die einzelnen Handwurzelknochen sind deutlich von einander getrennt, und jeder Knochen besitzt ein reinlich gezeichnetes Strukturbild. Die Maschen des Netzwerkes sind allerdings weiter als normal, und die Compacta erscheint aufgehellt. Die verwaschenen hellen Flecken sind fast verschwunden. Es hat sich demnach in 7 Wochen aus der frischen, akuten Knochenatrophie eine alte, fast ausgeheilte Atrophie entwickelt, jene Form, die wir so häufig in der Umgebung der lang andauernden Eiterungen bei Tuberkulose sehen.

Fall No. 10. Anton Sch., 51 J. alt, hatte seit drei Monaten ein Panaritium osseum der zweiten Phalange des rechten kleinen Fingers. Zur Zeit der photographischen Aufnahme bestand Schwellung des kleinen Fingers, in dem sich noch nekrotische Knochenstücke befanden und Schwellung der Mittelhand. Auf dem Bild sieht man verwaschene helle Flecken, die Strukturzeichnung fehlt teilweise, die Konturen sind unscharf und zwar nicht nur in der Carpal- und Metacarpalgegend, sondern auch in den distalen Teilen des Radius, der Ulna und in den Phalangen der nicht erkrankten Finger. Das Bild lässt alle Zeichen der von Kienböck geschilderten frischen, akuten Knochenatrophie erkennen.

Fall No 11. Stefan A, 16 J. alt, fiel in seinem achten Jahr mit dem linken Knie auf einen Stein. Nach 14 Tagen schwoll das Knie unter Fiebererscheinungen an, es bildeten sich Abscesse, die aufbrachen. Durch zwei Jahre blieben die gebildeten Fisteln offen und entleerten Eiter. Zu dieser Zeit wurde ein Sequester der Tibia operativ entfernt. Die Wunden heilten, und ein halbes Jahr später konnte der Kranke mit ankylotischem Kniegelenk umhergehen. Das linke Bein war wohl schwächer als das rechte, doch gerade und gebrauchsfähig, so dass der Patient ohne Stützen gehen konnte. Er war nun in einer Fabrik als Lastenträger ein Jahr lang beschäftigt, während welcher Zeit sich eine Deformität des Beines entwickelte. Der Unterschenkel war gegen den Oberschenkel nach aussen rotiert und in der Gegend des Kniegelenkes nach aussen flektiert. Dieser Zustand bestand unverändert seit vier Jahren, doch konnte der Patient mit Hilfe eines Stockes gehen, wobei er mit dem kranken Fuss auftrat. Bei der Untersuchung auf der Klinik fand man den linken Unterschenkel um 4 cm gegen den rechten verkürzt; den Unterschenkel gegen den Oberschenkel um 90° nach aussen rotiert, und gegen den Oberschenkel einen nach aussen offenen stumpfen Winkel bildend. Das Kniegelenk war ankylotisch. Auf dem Röntgenbild (Tafel II, No. 1) sieht man den von vorne nach hinten photographierten Oberschenkel, dessen Diaphyse und Epiphyse sehr kalkarm sind. Ausserdem bemerkt man die ziemlich kalkreiche deformierte Tibia von der Seite gesehen und hinter dieser, von der Tibia teilweise gedeckt, die atrophische Fibula deren Epiphyse innen oberhalb der Condylen zu sehen ist. Auf Tafel I, Fig. 4 ist der linke Fuss desselben Kranken wiedergegeben, wobei die hochgradige Atrophie des ganzen Skelettes auffallend ist. Die Atrophie des Fussskelettes trat in diesem Falle entfernt von dem Sitz der Erkrankung auf und besteht trotz Ablaufes der Erkrankung und des jahrelangen Gebrauches der Extremität. In beiden Bildern sieht man die alte Atrophie. Die Knochenstruktur ist deutlich zu erkennen, nur ist das Spongiosanetz weitmaschig und die Corticalis verdünnt.

Fall No. 12. Es handelt sich um ein Kind, das nach einer Osteomyelitis der Tibia unsere Klinik aufsuchte, mit dem Wunsch, einen Apparat zum gehen zu erhalten. Der Prozess war zur Zeit der Untersuchung ausgeheilt. Auf dem Röntgenbild (Tafel II, No. 2) erkennt man einen Defekt des Tibiaschaftes. Die Reste der Tibia sind kalkarm, besitzen ein weitmaschiges Netz von Knochenbälkchen, während die Fibula eine bedeutende Hypertrophie zeigt. Die Hypertrophie entstand wohl durch starke Beanspruchung der Fibula beim Gehen, da die Leistung der Tibia fehlte.

Fall No. 13. Eduard B., 37 J. alt, verletzte sich vor 9 Monaten an dem 3. Finger der linken Hand. Unter Fieber bildete sich eine Phlegmone, die inzidiert wurde. Die Wunden secernierten reichlich, und erst nach zwei Monaten trat Heilung ein. Es hatte sich eine Ankylose des 3. Fingers im Metacarpophalangealgelenk ausgebildet. Fünf Monate nach dem Beginn des Leidens zeigte die Röntgenplatte fleckige frische Atrophie im Carpus und Metacarpus am stärksten, schwächer in den Phalangen. Neun Monate nach der Verletzung, der Kranke wurde immer noch massiert, war die fleckige Atrophie verschwunden, an ihrer Stelle sah man eine mässigstarke alte Atrophie mit scharfgezeichneten Knochenbälkchen.

Fall No. 14. Franz B., 37 J. alt, hatte in seinem 14. Jahr nach einem Trauma eine akute eitrige Osteomyelitis des rechten Vorderarmes. Es bildeten sich Abscesse und eine Fistel, die bis jetzt besteht. Wegen einer Osteomyelitis des linken Femurs kam der Kranke an die Klinik. Der rechte Vorderarm war in rechtwinkliger Stellung ankylosiert. Das Röntgenbild (Tafel III, Fig. 2) zeigt einen langen Sequester in dem mächtig verdickten Radius, dessen Compacta sich als stark verbreitert und für Röntgenstrahlen ziemlich undurchlässig, also kalkreich erweist. Beim Vergleich fällt sofort die bedeutende, alte Atrophie der Ulna und des Humerus auf. Diese Knochen sind kalkarm, die Compacta sehr dünn, teilweise aufgefasert. Die Spongiosa ist weitmaschig.

Bei allen diesen, durch die gewöhnlichen Eitererreger verursachten Erkrankungen konnte ich erst nach längerer Zeit ein Radiogramm anfertigen. Wir sehen die frische Form der Atrophie noch fünf Monate nach dem Beginn der Erkrankung; nach neun Monaten bereits die alte Form mit reichlicher Strukturzeichnung. Die Fälle 9 und 13 zeigen uns die schweren Funktionsstörungen, die mit der Knochenerkrankung verbunden sein können, und besonders auffallend ist dies bei Fall 9, bei dem die primäre Phlegmone eine ganz leichte gewesen zu sein scheint, während die Funktionsstörungen und die Knochenatrophie als sehr schwere zu bezeichnen sind. Die ödematöse Schwellung der Extremität dauerte lange Zeit, es war also sicher eine Störung der Zirkulation vorhanden, so dass der Gedanke naheliegt die Behinderung der ungestörten Zirkulation habe zur Entstehung der akuten Knochenatrophie beigetragen. Derartige Fälle sind ein Fingerzeig dafür, dass mit Sudeck beim Auftreten der akuten Knochenatrophie eine energische mechanische Behandlung einzuleiten sei.

D. Tuberkulose.

Fall No. 15. Anna J., 26 J. alt, bemerkte vor drei Monaten eine Anschwellung des linken Handgelenkes. Seit 14 Tagen besteht eine Fistel in der Gegend des linken ersten Metacarpus, die reichlich dünnflüssigen Eiter entleert. Auf dem Bild (Tafel III, Fig. 5) sieht man ausser den tuberkulösen Veränderungen des Carpus und der proximalen Abschnitte des Metacarpus, eine bedeutende Aufhellung der Knochenschatten der distalen Teile des Metacarpus und der Phalangen. Die Compacta ist bedeutend dünner als normal. Die Spongiosa, besonders der Metacarpusköpfchen und der Phalangen, hochgradig kalkarm, doch ist eine feine Strukturzeichnung zu sehen.

Fall No. 16. Moriz Sch., 9 J. alt, litt seit etwas mehr als einem Jahr an Schmerzen im rechten Kniegelenk, dieses schwoll bald an, und ist bis heute noch in diesem Zustand. Die ersten Monate der Erkrankung konnte der Knabe noch gehen, dann musste er wegen Schmerzen das Bett hüten. Bei der Aufnahme bestand eine Kontraktur des Kniegelenkes. Aktive Bewegungen waren unmöglich, passive in geringer Ausdehnung ausführbar. Das Röntgenbild (Tafel III, Fig. 4) zeigt ausser den tuberkulösen Veränderungen am Gelenk eine ziemlich hochgradige, nach unten zunehmende, alte Atrophie des Femur der Tibia und Fibula. Besonders am Femur sieht man eine Verdünnung der Corticalis in hohem Grade ausgebildet.

Fall No. 17. Bei einem jugendlichen Individuum bestand ein Fungus des rechten Handgelenkes. Auf der Röntgenplatte bemerkt man ausser der Tuberkulose des Handgelenkes eine hochgradige Atrophie der distalen Enden der Metacarpusknochen und der Phalangen. Auch hier ist eine alte Atrophie zu konstatieren.

Fall No. 18. Johann B., 56 J. alt, hatte seit ungefähr 6 Monaten geringe Schmerzen in der rechten Hand. Vor zwei Monaten bemerkte er eine kleine Anschwellung am Handrücken. Die diagnostizierte Osteoperiostitis tbc. manus wurde erfolglos durch Entfernung des Erkrankten zu heilen gesucht. Es bildeten sich Fisteln aus, der Prozess schritt weiter, bis die Amputation notwendig wurde. Auf dem Röntgenbild ist ausser den tuberkulösen Veränderungen des Carpus und der proximalen Teile des Metacarpus eine bedeutende Verdünnung der Compacta und Weitmaschigkeit der Spongiosa an den distalen Teilen des Metacarpus und der Phalangen zu sehen. Die Atrophie war in diesem Fall bereits 2 Monate nach den ersten sichtbaren Veränderungen entwickelt.

Fall No. 19. Bertha H., 19 J. alt, bemerkte vor 6 Jahren eine Anschwellung am rechten Handrücken. Nach einigen Monaten bildeten sich Fisteln, die bis zur Aufnahme bestanden. Die Beweglichkeit im Handgelenk hat allmählich abgenommen. Auf dem Bild ist Tuberkulose des Carpus und Metacarpus zu sehen, ausserdem alte Atrophie der Metacarpalköpfchen und der Phalangen.

Fall No. 20. Rosa B., 6½ J. alt, litt im zweiten Lebensjahre an einer Schwellung des linken Knies. Nach längerer Zeit bildeten sich Abscesse, die aufbrachen und es blieben Fisteln zurück. Seit einem Jahr ist die Beweglichkeit im Gelenk aufgehoben, seit acht Monaten sind alle Fisteln verheilt. Der Unterschenkel war bei der Aufnahme nach aussen gegen den Oberschenkel verschoben. Die Röntgenphotographie zeigt das Kniegelenk mit den Veränderungen durch die ausgeheilte Tuberlose. Ausserdem eine alte Atrophie des Femur und der Tibia mit bedeutender Reduktion der Corticalis. Dass die Atrophie der Fibula einen viel höheren Grad erreicht hat, mag darin seinen Grund haben, dass durch die laterale Verschiebung des Unterschenkels die Fibula nicht mehr belastet wurde.

Fall No. 21. Susanne G. 22 J. alt, erlitt vor zwei Jahren ein Trauma des rechten Ellbogengelenkes, im Anschluss daran hatte die Kranke Schmerzen in dem Gelenk, und es bildete sich eine Anschwellung. Diese Erscheinungen verschwanden jedoch in kurzer Zeit. Seitdem entstand langsam eine Ankylose in Streckstellung. Auf dem Bild (Tafel III, Fig. 3) sieht man das Gelenk subluxiert. Die

Gelenkflächen sind zum grossen Teil durch Tuberkulose zerstört. Ausserdem bemerkt man eine Aufhellung der Schatten des Humerus und der Vorderarmknochen in der Nähe des Gelenkes. Bei der Operation zeigte sich, dass diese Partien durch den tuberkulösen Prozess nicht ergriffen worden waren.

Fall No. 22. Katherina K., 43 J. alt, bemerkte vor fünf Monaten eine Anschwellung des linken Sprunggelenkes, die ziemlich starke Schmerzen bei Bewegungen verursachte. Vor zwei Monaten wurde eine Inzision am medialen Malleolus gemacht. Aus der Wunde entleerte sich Eiter, es bildete sich eine reichlich sezernierende Fistel. Das Röntgenbild zeigt Zerstörungen des Knochens am Talus und Calcaneus.. Das periphere Ende der Tibia und Fibula und die nicht erkrankten Fusswurzelknochen sind aufgehellt, besitzen teilweise eine Strukturzeichnung und sind von zahlreichen gesprenkelten, hellen Flecken durchsetzt. Diese helle Flecken zeigen verwaschene Konturen und verstreut liegen in der Spongiosa der Knochen. Wo diese eine Struktur erkennen lässt, sieht man weite rarefizierte Maschen.

Fall No. 23. Barbara K, 27 J. alt, erlitt vor 15 Monaten ein Trauma des linken Fusses. Seitdem bestanden Schmerzen im Sprunggelenk, diese steigerten sich, und vor 13 Monaten trat eine Anschwellung unter dem inneren Malleolus auf. Es kam zu langwieriger Eiterung, doch ging die Kranke mit Hilfe von Krücken. Auf dem Röntgenbild sieht man die tuberkulösen Veränderungen in beiden Sprunggelenken und eine sehr bedeutende Aufhellung der anderen Knochen. Der gesunde Teil des Calcaneus, der Metatarsus und die Phalangen heben sich von den Weichteilen kaum ab, doch lässt sich eine sehr weitmaschige aus dünnsten Knochenbälkchen bestehende Strukturzeichnung erkennen. Die Corticalis der Metatarsus und der Phalangen ist nur angedeutet. An der Tibia und Fibula besteht alte Atrophie mässigen Grades.

Fall No. 24. Abraham B., 14 J. alt, bemerkte vor fast 6 Jahren eine Anschwellung in der Mitte der rechten Tibia, langsam entwickelte sich ein Abscess, der nach einem halben Jahr zur Ausheilung kam. In den folgenden Jahren entstanden neue Fisteln am Fuss, die teils verheilten, teils bei der Aufnahme noch vorhanden waren. Auf der Röntgenphotogrcphie sieht man eine hochgradige Zerstörung des unteren Drittels der Tibia, und abgesehen von den tuberkulösen Veränderungen am Fussskelett eine wohl ausgebildete, alte Atrophie der Fusswurzelknochen. Auch an der Tibia ist die Compacta sehr verdünnt und die Spongiosa weitmaschig und rarefiziert.

Fall No. 25. Chaje K., 42 J. alt, hat seit sechs Jahren beim Gehen Schmerzen im rechten Kniegelenk. Seit fünf Jahren kann sie das rechte Bein zum Gehen nicht mehr benützen. Das Kniegelenk schwoll an, Schmerzen hatte die Kranke nur in geringem Grade. Seit $1^1/_2$ Jahren bestehen Fisteln in der Kniegelenksgegend, die reichlich Eiter entleeren. Wegen der tuberkulösen Erkrankung des Kniegelenks wurde amputiert. Das Bild (Tafel IV, Fig. 1) zeigt den Fuss und das untere Drittel des Unterschenkels des erkrankten Beines. Man sieht hochgradigste Aufhellung aller Skeletteile mit reinlicher Strukturzeichnung. Am auffallendsten ist wohl die Verdünnung der Compacta des Tibiaschaftes. Doch ist auch die weitmaschige Struktur aller spongiösen Knochenteile bemerkenswert.

Fall No. 26. Ferdinand B., 40 J. alt, bemerkte vor ungefähr einem Jahre eine Anschwellung des linken Sprunggelenkes, die anfangs keine Schmerzen machte. Später bildeten sich Abscesse. Bis vor fünf Wochen ging der Kranke noch umher. Bei uns wurde wegen Osteoperiostitis tbc. des Talus, des Calcaneus und der distalen Teile der Tibia und Fibula amputiert. Auf dem Röntgenbilde sieht man ausser den tuberkulösen Erkrankungen eine hochgradige alte Atrophie aller Knochen des Fusses.

Fall No. 27. Anton B., 46 J. alt, kam vor 11 Jahren an die Klinik Billroth, wo wegen Fungus des linken Ellbogengelenkes reseziert wurde. 9 Jahre blieb der Kranke gesund und arbeitsfähig. Seit zwei Jahren besteht wieder Anschwellung der Ellbogengegend. Vor sechs Wochen entstanden mehrere reichlich sezernierende Fisteln, doch hat der Kranke bis vor einigen Wochen gearbeitet. Auf der Klinik wurde die Amputation in der Mitte des Oberarmes ausgeführt. Das Röntgenbild (Tafel IV, Fig. 3) zeigt einen Teil des Vorderarmes und den Carpus des erkrankten Armes. Die Knochen sind alle aufgehellt, die Corticalis verdünnt, die Spongiosa ist weitmaschig. Wir finden alle Zeichen der alten Atrophie.

Entsprechend der meist langen Zeit der Erkrankung, die vergeht, bevor tuberkulöse Knochenerkrankungen in klinische Behandlung kommen, finden wir in den meisten Fällen ältere Knochenatrophie. Der Einfluss der Inaktivität wird gerade hier zum Entstehen derselben häufig beitragen, doch finden sich Fälle, bei denen es zur Entstehung der Knochenatrophie kam, trotz Gebrauches der Extremität, und zu einer Zeit (drei Monate), wo dieselbe, nach den bisherigen Erfahrungen, nicht bedingt sein konnte.

E. Lues hereditaria.

Im Anschluss an die früher besprochenen Krankheiten will ich noch einen Fall von Lues hereditaria erwähnen, bei dem ich hochgradige Knochenatrophie konstatieren konnte.

Fall No. 28. Elise N. 19 J. Zwei Geschwister der Kranken starben im Alter von wenigen Wochen. Die Mutter abortierte einmal. Vor 8 Jahren entstand ein kleines Geschwür am rechten inneren Malleolus, das sich langsam vergrösserte, so dass jetzt ein handtellergrosser Hautdefekt besteht. In der Zwischenzeit entwickelten sich Geschwürsprozesse am rechten Augenbrauenbogen, am rechten Oberarm, an beiden Tibien und an beiden Oberschenkeln, die teilweise zur Knochenzerstörung führten. Vor 4 Jahren endlich verlor die Kranke durch einen ulcerösen Prozess alle Zehen des rechten Fusses. Eine Einreibungskur mit grauer Salbe brachte ein Geschwür zur Heilung. Seit 4 Jahren tritt die Kranke mit dem rechten Fuss beim Gehen nicht auf. Auf dem Röntgenbild (Tafel IV, Fig. 2) kann man eine hochgradige Zerstörung des Fussskeletes erkennen. An der Stelle sämmtlicher Zehen, Metatarsen, der drei Keilbeine und des Würfelbeines ist nur ein länglicher, am zentralen Ende kolbig verdickter Knochen vorhanden. Vom Calcaneus ist nur der hintere Teil erhalten, Talus und Tibia sind miteinander verschmolzen, Teile von dem ersteren sind zugrunde gegangen. Auch der Schaft der Tibia zeigt Residuen der abgelaufenen Erkrankung. Alle diese Knochen mit Einschluss der in ihren Konturen nicht wesentlich veränderten Fibula zeigen hochgradigste Aufhellung. Das Spongiosanetz der Fusswurzelknochen und der erkrankten Partien der Tibia ist sehr weitmaschig und besitzt nur dünne Bälkchen. Die Compacta der Tibia und Fibula ist bedeutend verdünnt, der Gesamtschatten aller Knochen aufgehellt

Wenn dies auch der einzige Fall luetischer Knochenerkrankung ist, an dem ich Knochenatrophie konstatieren konnte, will ich ihn doch den früheren Fällen anreihen, da meines Wissens akute Knochenatrophie bei Lues noch nicht beschrieben wurde. Dass in diesem Fall Inaktivität zum Entstehen der Atrophie beigetragen hat, ist natürlich, doch glaube ich nicht, dass diese allein zum Zustandekommen der Atrophie genügt hätte.

Röntgenbefunde an skelettierten Knochen.

Von den Fällen No. 25, 26 und 27 standen mir die amputierten Extremitäten zur Verfügung, von denen ich einzelne Knochen herauspräparierte und von diesen in frischem Zustand Röntgenbilder anfertigte. Dabei wurden stets sehr weiche Röhren verwendet und lange Zeit exponiert. Zum Vergleich habe ich von den analogen, frischen Knochen einer 46jährigen Frau ebenfalls Radiogramme angefertigt, die auf Tafel V neben den pathologischen Knochen abgebildet sind. Von Fall No. 25 stammen die Abbildungen Fig. 1, 16, 17, 18 und 21, die Vergleichsaufnahmen der normalen Knochen sind in Fig. 2, 13, 14, 15 und 20 wiedergegeben. Von Fall No. 26 rühren die Bilder Fig. No. 4, 9, 10 und 19 her mit den Kontrollaufnahmen Fig. No. 3, 11, 12 und 15; endlich geben die Fig. No. 6 und 7 mit den Kontrollaufnahmen Fig. No. 5 und 8 die Befunde von Fall No. 27 wieder. Beim Vergleich der Bilder normaler Knochen mit denen erkrankter ist sofort die teilweise sehr bedeutende Atrophie der letzteren in die Augen fallend. Diese betrifft Corticalis und Spongiosa, die letztere meist stärker. Betrachten wir Fig. 1, das Bild eines Stückes Tibiaschaft und zum Vergleich hierzu das analoge Stück normaler Tibia in Fig. 2. Wir sehen am kranken Knochen, was das auffallendste ist, keine Compacta, die ganze Tibia zeigt eine feine Strukturzeichnung mit ziemlich weiten Maschen, wobei am Rande des Knochens, der Corticalis entsprechend, das Strukturnetz nicht so klar ausgeprägt, doch immerhin erkennbar ist, diese Randzone ist beiderseits ca. 2 mm breit, das Bild der normalen Tibia zeigt eine fast überall 10 mm breite Compacta und nur in der Mitte ist das Netz der Knochenbälkchen zu erkennen. Fig. 1 ist ein gutes Beispiel zur Illustration des von J. Wolff durchgeführten Satzes, dass die Compacta der Knochen aus den lamellös aneinander gelagerten Bälkchen der Spongiosa anfgebaut betrachtet werden kann. Bei der Atrophie der Knochen gewinnt man durch das Zugrundegehen einzelner Bälkchen einen Einblick in den Aufbau und kann sich von dieser Thatsache überzeugen.

Fig. 16 ist das Radiogramm des zweiten Os cuneiforme von Fall 25, Fig. 17 das des dritten, Fig. 13 und 14 sind hierzu die Kontrollaufnahmen. Die beiden pathologischen Knochen wurden bei der Präparation infolge ihrer auffallenden Weichheit an den Knorpelflächen leicht lädiert, daher stammen die unscharfen Begrenzungen an einzelnen Stellen. Die beiden normalen Knochen zeigen kontrastreiche Bilder mit scharf gezeichneten, ziemlich dicken, aufeinander senkrecht stehenden Bälkchen, die zwischen sich an den meisten Stellen ziemlich enge Maschen

3

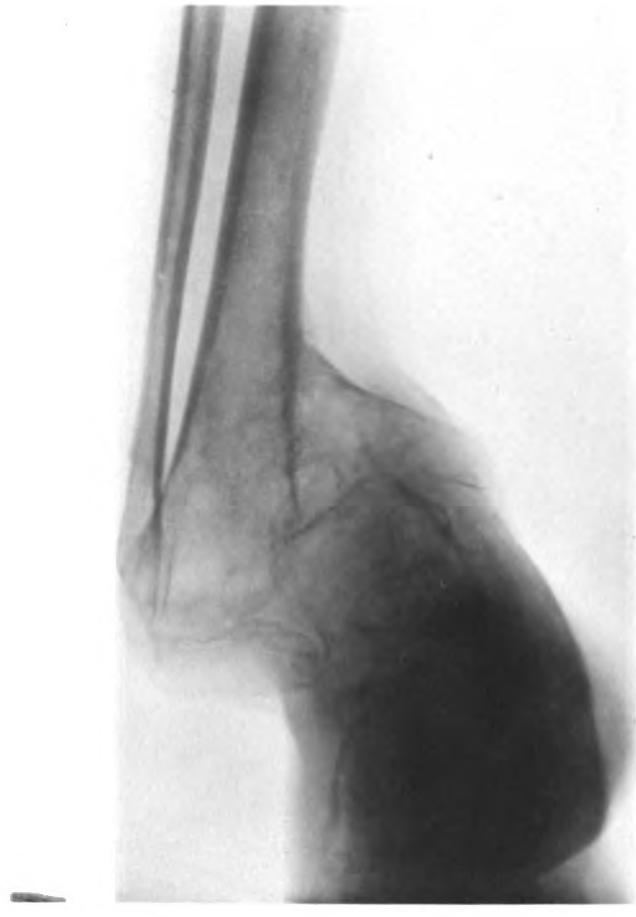

2

1

4

Neue Photogr. Gesellsch. A.-G. Berlin-Steglitz.

Verlag von Lucas Gräfe & Sillem in Hamburg.

1

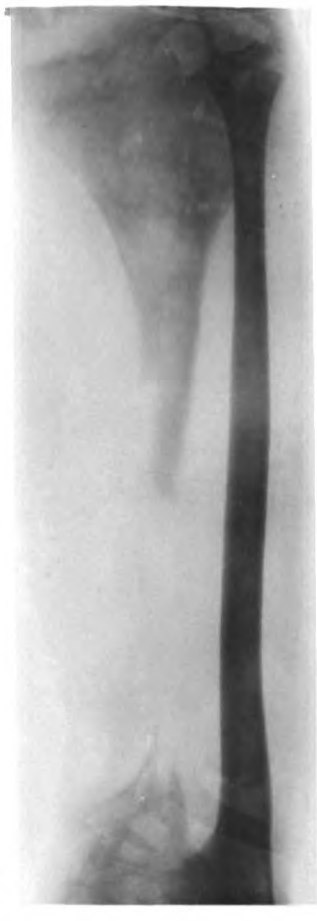

2

3

Neue Photogr. Gesellsch. A.-G. Berlin-Steglitz. Verlag von Lucas Gräfe & Sillem in Hamburg.

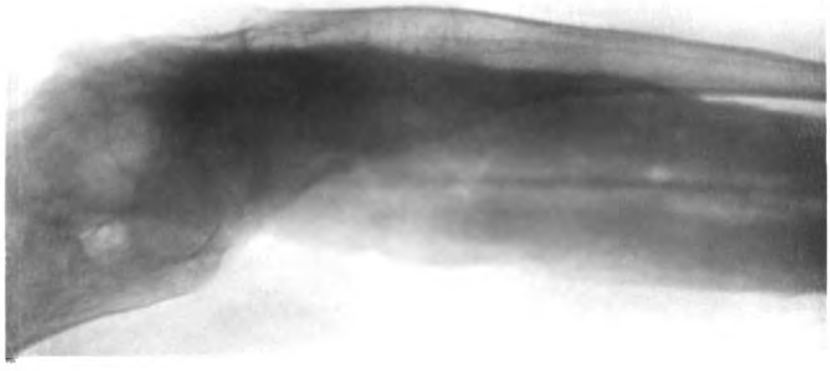

2

1

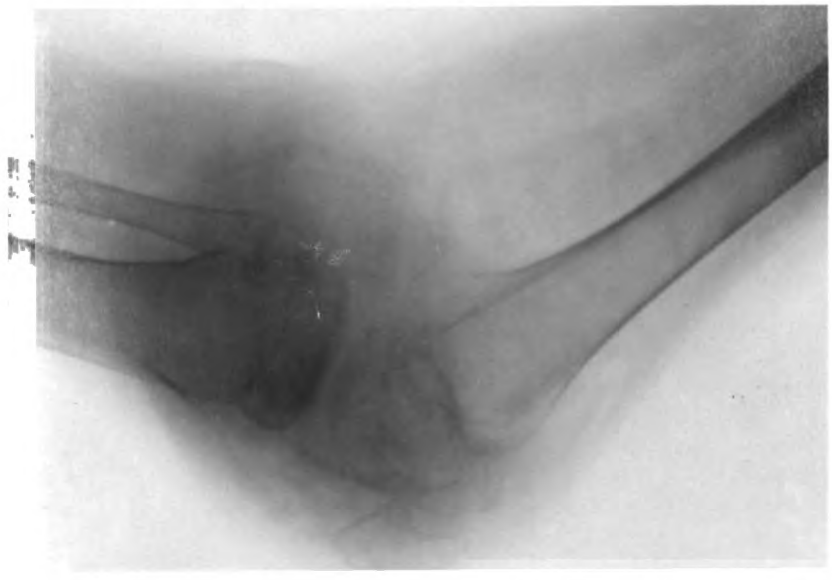

4

5

3

Neue Photogr. Gesellsch. A.-G. Berlin-Steglitz

Verlag von Lucas Gräfe & Sillem in Hamburg.

1

2

3

Neue Photogr. Gesellsch. A.-G. Berlin-Steglitz.

Verlag von Lucas Gräfe & Sillem in Hamburg.

9

7

5


21

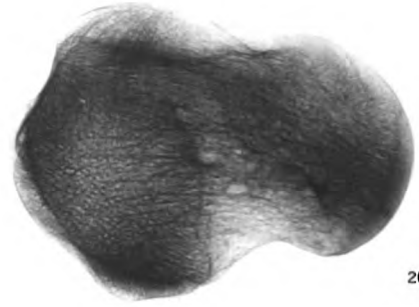
20

10

8

16

11

4

17

18

2

19

15

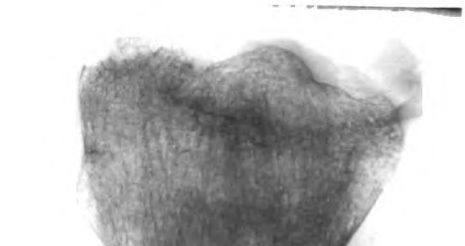
1

6

3

12


14

13

Neue Photogr. Gesellsch. A.-G. Berlin-Steglitz.

Verlag von Lucas Gräfe & Sillem in Hamburg.

UNIV. OF MICH.

einschliessen; im Gegensatz dazu enthalten die pathologischen Knochen nur einzelne dickere Bälkchen, dazwischen zahlreiche feinste, mit ziemlich grossen Zwischenräumen. In Fig. 17 ist in der Mitte des Knochens ein verwaschener Fleck mit unscharfen Rändern, wie man sie bei den gewöhnlichen Aufnahmen von frischer, acuter Knochenatrophie so häufig sieht. Fig. 18 zeigt die Diaphyse des zweiten Metatarsus, Fig. 15 den normalen zweiten Metatarsus. Am Bild des kranken Knochens fehlt stellenweise die Corticalis; wo sie erhalten ist, ist sie stark verdünnt; die Strukturzeichnung ist weitmaschig aus dünnen Lamellen bestehend. Das Bild lässt ähnliche Veränderungen wie Fig. 1 erkennen. Endlich giebt Fig. 21 ein Stück des kranken Talus (die photographische Platte wurde zerschlagen, daher ist nur ein Teil abgebildet), Fig. 20 den normalen Talus wieder. Abermals sind am kranken Knochen grösstenteils scharfgezeichnete, sehr dünne Bälkchen mit weiten Maschen sichtbar. Bemerkenswert scheint mir, dass man eine Anordnung des Bälkchensystems zu bestimmten Faserzügen, die am gesunden Talus so gut zu erkennen sind, nicht sehen kann.

Fig. 4 ist ein Radiogramm des os naviculare pedis des Falles 26, Fig. 3 ist dazu die Vergleichsaufnahme. Am normalen Knochen ist überall die radiäre und konzentrische Anordnung der Knochenbälkchen zu sehen, diese sind dick und verlaufen nahe aneinander. Der kranke Knochen enthält nur an einigen wenigen Stellen etwas dickere Bälkchen, an den übrigen ein äusserst feines, ganz unregelmässiges weitmaschiges Netzwerk, so dass von einer Angabe über die Richtung irgend eines Faserverlaufes keine Rede sein kann. Fig. 9 zeigt uns das Bild des ersten Metatarsus, Fig. 10 des os cuneiforme primum desselben Falles, die Kontrollaufnahmen dazu sind in Fig. 11 und 12 wiedergegeben. An den beiden normalen Knochen sieht man das aus dicken Bälkchen bestehende engmaschige Netzwerk, und kann am proximalen Ende des Metatarsus und am Os cuneiforme die senkrecht aufeinander verlaufenden Faserzüge gut erkennen. An der Diaphyse des Metatarsus ist die Corticalis gut ausgeprägt. Die erkrankten Knochen lassen stellenweise feinste Bälkchen in gleicher Anordnung wie am normalen Knochen erkennen. Das Netz ist weitmaschig, an einzelnen Stellen sind helle Partien ohne sichtbare Bälkchen, und nur die Diaphyse des Metatarsus erweist sich als etwas kalkreicher mit einer stellenweise deutlich erkennbaren Corticalis. Fig. 19 zeigt den kranken zweiten Metatarsus, zum Vergleich dient Fig. 15. Ich kann auf eine nähere Beschreibung des Bildes verzichten, da hier die analogen Veränderungen, wie am ersten Metatarsus vorhanden sind. Fig. 6 giebt das distale Ende des Radius von Fall 27 wieder, von dem ein kleines Stückchen bei der Präparation abgebrochen wurde, und Fig. 5 ist der analoge normale Knochen. Das dichte, aus dicken Bälkchen bestehende, regelmässig angeordnete Fasersystem in Fig. 5 ist in seinem Verlauf und der Anordnung deutlich zu erkennen, am kranken Knochen ist zwar auch ein ziemlich scharf gezeichnetes Netzwerk zu sehen, doch sind die Bälkchen dünn, schliessen weite Maschen ein, und eine Angabe über die Richtung der Züge ist unmöglich. Die analogen Erscheinungen sind in Fig. 7 und 8 zu bemerken. Fig. 7 ist der distale Teil der Ulna, der Prozessus styloideus ist abgebrochen, und Fig. 8 ist die Vergleichsaufnahme dazu.

Die Betrachtung der skelettierten atrophischen Knochen hat demnach ergeben, dass die Atrophie durch Auflockerung und Einschmelzung der Corticalis, ferner durch Dickenabnahme und teilweises Verschwinden der einzelnen Knochenbälkchen der Spongiosa, und Verschwinden von Bälkchen (Weitmaschigkeit des Netzwerkes) zustande kommt. Es ist dies eine Bestätigung der Ansicht, die man aus der Betrachtung der nicht skelettierten Fälle von akuter Knochenatrophie gewonnen hatte. Auf einen Punkt will ich noch die Aufmerksamkeit lenken: wie aus einzelnen Radiogrammen hervorgeht, kommt es vor, dass die normale Anordnung der Faserzüge verloren geht. Daraus müssen wir entnehmen, dass die acute Atrophie auf einer weitgehenden Zerstörung der Architektonik des Knochens beruht, und dass es dabei auch zu einer Neubildung von Bälkchen kommen dürfte.

Naturgemäss ergaben die Radiogramme der skelettierten Knochen schärfer gezeichnete Bilder, als wenn die Extremität in toto photographiert wurde. Die verwaschene undeutliche

Zeichnung räumt häufig einem recht gut ausgeprägten Netzwerk von Bälkchen den Platz, so dass in den beschriebenen Präparaten an fast allen Stellen eine deutliche Knochenstruktur zu sehen ist. Ob die verwaschenen hellen Flecke, die regelmässig die frische Form der akuten Knochenatrophie begleiten, am skelettierten Knochen in einer anderen Form in Erscheinung treten würden, müssen erst weitere Untersuchungen lehren, da meine Präparate von Fällen stammen, bei denen das frische Stadium des Prozesses bereits abgelaufen war.

Wie ich mich bei der Präparation der Knochen überzeugen konnte, zeichneten sich die pathologischen Knochen durch abnorme Weichheit aus. Es war nur mit grosser Schwierigkeit möglich, das den Knochen anhaftende Gewebe ohne Läsion derselben zu entfernen, man lief stets Gefahr, z. B. bei einem Fusswurzelknochen, diesen zu zerreissen. Die Knochen liessen sich leicht zwischen den Fingern zerdrücken und konnten mit dem Messer gut geschnitten werden. Es war möglich, dem runden Querschnitt der Röhrenknochen (Metatarsus, Metacarpus) durch Fingerdruck eine ovale Gestalt zu geben. Dass diese Veränderungen auch bei der Funktion der Extremitäten durch Verbiegung der Knochen, Schmerzen verursachen können, ist einleuchtend, so dass ein Teil der oft schweren Funktionsstörungen durch die Atrophie bedingt sein wird. Die Festigkeit derart erkrankter Knochen, deren Architektonik schwer geschädigt ist, wird im Sinne J. Wolff's leiden.

Chemische Bestimmungen.

Die Form der Knochenatrophie, mit der wir es zu thun haben, ist die als excentrische bezeichnete. Die Form und Grösse der Knochen bleibt fast unverändert, nur ist die Corticalis verdünnt und die Spongiosa rarefiziert. Da demnach das Volumen eines Knochens durch die akute Atrophie nicht wesentlich verändert wird, konnte man daran denken, einerseits durch Volumsbestimmung und Wägung eines normalen Knochens, andererseits eines kranken, Anhaltspunkte für die Beurteilung zu gewinnen, wieviel Knochensubstanz bei derartigen Krankheitsprozessen verloren geht. Das Volumen der Knochen bestimmte ich in folgender Weise. Jeder Knochen wurde, nachdem er von den Weichteilen befreit worden war, zuerst für 24 Stunden in Wasser gelegt. Nach dieser Zeit konnte ich annehmen, dass die eventuell eingedrungenen Luftblasen verdrängt worden waren, oder zum mindesten diese Luftblasen entwichen waren, die dann später, wenn ich die Knochen in Wasser brachte, entwichen wären. Hierauf brachte ich dieselben, nachdem ich sie oberflächlich abgetrocknet hatte, in einen schmalen Glascylinder und goss bis zu einer Marke Wasser ein. Dann wurde der Knochen aus dem Gefäss herausgenommen; das Wasser liess ich in den Cylinder tropfen. Dann wurde aus einer Burette soviel Wasser nachgefüllt bis der Wasserspiegel wieder bis zur Marke reichte. Die aus der Burette abgeflossene Quantität Wasser gab das fragliche Volumen des Knochens an. Ich weiss sehr wohl, dass die Genauigkeit der Methode so manches zu wünschen übrig lässt, doch scheint sie mir genügende Resultate zu geben, bedenkt man einerseits, dass die Knochen doch recht grosse Volumina hatten, andererseits, dass genaue Volumsbestimmungen derartiger unregelmässig geformter Körper recht schwierig sind. Ich verwendete alle Knochen in frischem Zustand zur Untersuchung. Die Gelenksknorpel liess ich unversehrt. Zum Vergleich mit den pathologischen Knochen nahm ich immer dieselben Knochen eines gleichalterigen und gleichgeschlechtlichen Individuums, das an einer anderen Krankheit gestorben war. Kamen nur Teile eines Knochens zur Untersuchung, so wurden von diesem und den gesunden Knochen die analogen Teile genommen. Nach der Volumsbestimmung wurden die Knochen zerkleinert, mit Äther extrahiert, bei 100° C. zu konstantem Gewicht getrocknet und gewogen; diese Manipulationen wurden alle nach den Regeln der quantitativen Analyse ausgeführt. Zu meinen Untersuchungen standen mir die Knochen der amputierten Extremitäten der Fälle 25, 26 und 27 zur Verfügung. Die Resultate dieser Bestimmungen finden sich in der folgenden Tabelle. Zum Vergleich dienen die analogen Bestimmungen von gesunden Knochen. Alle Zahlen sind auf einen Kubikcentimeter getrockneten, mit Äther extrahierten Knochensubstanz bezogen.

Tabelle I.

	Diaphyse des I. Metatarsus		Metacarpus des II. Fingers		I. Metatarsus	
	normal	Fall No. 26	normal	Fall No. 27	normal	Fall No. 25
1 cm^3 Knochen wiegt in gr.	0·6116	0·4284	0·7374	0·6868	0·6710	0·2196

Wie aus dieser Zusammenstellung zu ersehen ist, war das Gewicht des cm^3 kranken Knochens gegen den gesunden in allen untersuchten Fällen herabgesetzt. Die Thatsache selbst war ja von Anfang an zu erwarten gewesen, doch glaube ich, dass die Grösse der Gewichtsabnahme bemerkenswert ist. In dem zuerst angeführten Fallen beträgt diese 30 % des normalen Knochens, im zweiten nur 7 % während sie im dritten in der Tabelle verzeichneten Fall die bedeutende Höhe von 67 % erreicht. Diese Resultate stimmen mit den anatomischen Befunden gut überein, und auch aus genauer Betrachtung der Röntgenphotographien liess sich erkennen, dass im ersten und dritten Fall eine stärkere Atrophie bestand, als im zweiten. Durch diese Bestimmungen hatte sich demnach gezeigt, dass bei akuter Knochenatrophie das Gewicht des cm^3 Knochen auf ein Drittel des normalen reduziert werden kann.

Nachdem über die Art des Zustandekommens der Atrophie nichts Sicheres bekannt ist, war es von Interesse, die bereits zu den Volumsbestimmungen verwendeten Knochen auf ihre chemische Zusammensetzung zu untersuchen. Ich stellte an den Knochen nur das Verhältnis von anorganischen zu organischen Substanzen fest. Da dieses Verhältnis naturgemäss an den verschiedenen Teilen des Skelettes ein anderes ist, so wurden auch die bei den Volumsbestimmungen verwendeten normalen Knochen untersucht. Ich ging so vor, dass ich die mit Äther extrahierten, zu konstantem Gewicht getrockneten Knochen, die ich zur Berechnung der Zahlen in Tabelle I gewogen hatte, im Platintiegel veraschte und wog. Der Gewichtsverlust gab das Gewicht der organischen Substanzen an. Die Diaphyse des normalen ersten Metatarsus hatte nach der Analyse 60·9 %, die pathologische des Falles 26 hatte 61·7 % Knochenasche. Der normale Metacarpus des zweiten Fingers hatte 65·3 %, der pathologische Fall von 27 64·2 % Knochenasche. Endlich hatte der normale erste Metatarsus 63·4 %, der pathologische von Fall 25 nur 53·5 % Knochenasche. Da diese Zahlen unabhängig von der Volumsbestimmung sind, so können sie den Anspruch auf Genauigkeit machen. Es geht aus ihnen hervor, dass in den beiden ersten Fällen das Verhältnis von anorganischen zu organischen Substanzen im Knochen annähernd das gleiche war, wie in den normalen. Eine grobe Veränderung der chemischen Zusammensetzung, insbesondere eine stärkere Halisterese ist nicht vorhanden. Bei dem letzten Fall war eine Verminderung der Kalksalze um 10 % zu konstatieren, das heisst, es muss neben dem kalkhaltigen Knochen entkalkte Knochensubstanz vorhanden gewesen sein, sei es, dass früher verkalkter Knochen entkalkt (Halisterese) oder neu aponierter Knochen noch nicht verkalkt war. Natürlich wäre auch eine allgemeine, gleichmässige, partielle Entkalkung denkbar. Durch keine dieser drei Voraussetzungen würde sich aber der enorme Gewichtsverlust von 67 % erklären lassen, da das Verhältnis von organischer Substanz zu anorganischer nur um 10 % vermindert ist.

Die Knochen, die mir für die vorliegenden Analysen zur Verfügung standen, stammten von Patienten, die bereits alle vor längerer Zeit erkrankt waren, so dass wir es in keinem der Fälle mit frischer akuter Knochenatrophie zu thun haben. Mit Ausnahme des letzten Falles wird Inaktivität keine nennenswerte Rolle beim Zustandekommen der Atrophie gespielt haben, wie dies aus den Krankengeschichten hervorgeht. Auch für diese Analysen gelten die in früheren Abschnitten gemachten Bemerkungen, da wir es nicht mit dem frischen Prozess der akuten Knochenatrophie zu thun haben, sondern mit dem Ausgang der Erkrankung.

Mikroskopische Befunde.

Einige Knochen der Fälle No. 25, 26 und 27 wurden fixiert, gehärtet und mikroskopische Schnitte angefertigt. Von dem ersten Fall kam das os cuneiforme primum zur Untersuchung, vom zweiten das os naviculare pedis und vom dritten das os hamatum und eine Phalange. Zum Vergleich verfertigte ich Präparate von analogen normalen Knochen gleichalteriger und gleichgeschlechtlicher Individuen. Schon bei der Betrachtung mit Lupenvergrösserung fiel es auf, um wieviel dünner die Knochenbälkchen der erkrankten Knochen waren, als die der gesunden, auch liess sich eine abnorme Weitmaschigkeit des Balkennetzes erkennen. Bei der Betrachtung mit stärkerer Vergrösserung liessen sich folgende wesentliche Unterschiede an den Knochen der drei Fälle nachweisen. Die Zahl der Bälkchen hatte in den erkrankten Knochen abgenommen, die vorhandenen waren durchschnittlich dünner als in den normalen. Die äussere Begrenzungsschicht war bedeutend verschmälert und war, wo sie dem Gelenksknorpel anlag an fast allen, Stellen ausserordentlich dünn, betrug oft nur wenige Mikren, so dass sie stellenweise bei schwacher Vergrösserung kaum zu sehen war.

Figur I giebt eine Stelle des kranken os naviculare wieder. Man sieht den Gelenksknorpel, an den nach innen eine schmale Knochenschicht stösst. Diese ist an einer Stelle auf ein Drittel verschmälert und entsendet rechts zwei Knochenbälkchen, zwei andere sind links

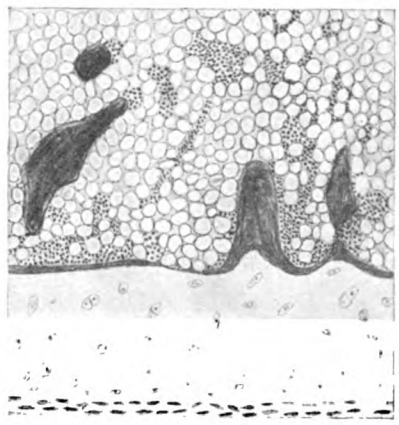

Fig. I.

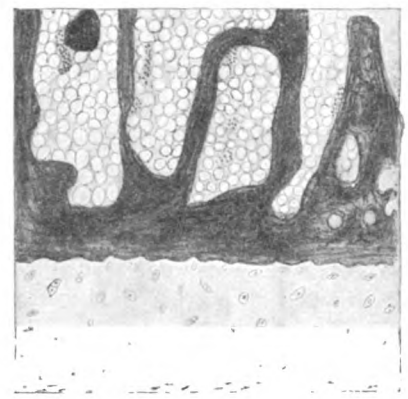

Fig. II.

oben im Bild zu sehen. Ausserdem sieht man an einigen Stellen den Knochenbälkchen dichtgedrängte Gruppen von Zellen anliegen, die auch in dem Gewebe der Marksubstanz zu finden sind. Ein Blick auf Figur II, das normale os naviculare an einer analogen Stelle darstellend, zeigt deutlich die Unterschiede. Die den Knochenbälkchen anliegenden Zellhaufen bieten bei starker Vergrösserung dieselben Merkmale, wie die Zellen, die wir bei der Knochenentwicklung zu sehen gewohnt sind, so dass man wohl annehmen kann, sie stehen auch hier mit vitalen Vorgängen am Knochen in Beziehung, ob es sich dabei um Resorption oder Regeneration oder beides handelt, wage ich nicht zu entscheiden.

Anmerkung. Als die vorliegende Arbeit bereits im Druck war, erschien in dieser Zeitschrift Band V, 5 eine denselben Gegenstand behandelnde Arbeit von Sudeck, die nicht mehr berücksichtigt werden konnte.

Aus dem St. Johanneshospital zu Bonn.

Spalthand und Spaltfuss.

Von

Dr. Karl Vogel,

Sekundärarzt, Privatdocent für Chirurgie.

Da diese nicht gerade sehr häufige angeborene Missbildung jetzt mit Hilfe der Röntgenphotographie wesentlich genauer studiert werden kann, als früher, hat es vielleicht einige Berechtigung, die Casuistik um die Beschreibung eines Patienten zu bereichern, der an beiden Händen und Füssen obige Abnormität, wenn auch nicht ausnehmend hochgradig, so doch in recht typischer Weise zeigt. Der Mann kam wegen eines internen Leidens in unser Hospital, eine Therapie seiner Difformität wurde weder von ihm selbst gewünscht, noch ärztlicherseits angeregt, da er seiner Beschäftigung als Arbeiter in einer benachbarten Fabrik ohne Beschwerde nachkommen kann und imstande ist, trotz seiner verkrüppelten Extremitäten einen vollen Tagelohn zu verdienen. Meine Mitteilung wird sich also hauptsächlich auf pathologisch-anatomischem Gebiete halten.

Der Patient ist 64 J. alt, stammt aus gesunder Familie und giebt ausdrücklich an, dass in seiner Aszendenz bis auf vier Generationen aufwärts keinerlei Missbildungen bekannt seien. Er selbst sowohl wie seine Geschwister sind stets gesund gewesen. Er ist das älteste Kind seiner Eltern, auf ihn folgt eine Schwester, dann noch drei Brüder. Er giebt an, dass ausser ihm seine Schwester verkrüppelte Hände und Füsse, ähnlich den seinigen, sein ältester Bruder, der im Kindesalter gestorben ist, nur verkrüppelte Hände, aber normale Füsse gehabt habe. Seine Schwester ist ohne Nachkommen ebenfalls gestorben; die beiden jüngsten Brüder sind ganz normal gebildet. Die fünf Kinder des Patienten selbst zeigen ebenfalls keine Abnormität, eine Tochter ist verheiratet und hat drei normale Kinder.

Die Missbildungen des Patienten selbst sind nun folgende:

Rechte Hand (Fig Ia.): Von einzelnen Fingern ist nichts zu sehen. Die ganze Hand ist durch einen tiefen, bis fast auf die Wurzel reichenden Spalt in zwei Teile geteilt, einen längeren und massigeren nach der Kleinfingerseite und einen kürzeren und etwas schlankeren nach der Daumenseite hin. Jener weicht am distalen Ende in eine längere und eine kürzere Spitze auseinander, erstere dem IV., letztere dem V. Finger entsprechend. Die beiden Nägel sind normal gebildet. Der Daumenteil ist bis zur Spitze hin massiv und ungeteilt, trägt aber ebenfalls auf dieser breiten Spitze zwei normale, gut-isolierte Nägel. Die Divergenz dieser beiden Teile der Hand beträgt in der Ruhestellung ca. 45—50°. Beim Zufassen geschieht die Bewegung des Daumenteils gegen den Kleinfingerteil in derselben Weise wie bei der normalen Hand die des Daumens gegen die übrige Hand. Wir haben also Fehlen des III. Fingers, Syndaktylie des IV. und V. einerseits und des I. und II. andererseits.

Das Röntgenbild (Fig. Ia) zeigt folgendes:

An den Carpalknochen ist nichts Abnormes zu sehen. Die Metacarpen sind ebenfalls alle vorhanden, doch ist der III. Metacarpus viel weniger entwickelt als normal; er ist viel kürzer als der II. und IV. und sogar als der V. Der II. Metacarpus ist recht lang, aber sehr schmal; der Metacarpus des Daumens ist wieder sehr zart, kürzer und dünner als alle anderen. Der verkümmerte III. Metacarpus liegt dem wesentlich stärkeren IV. dicht an, ohne aber irgend eine Artikulation oder knöcherne Verbindung mit ihm einzugehen. Die Phalangen des III. Fingers fehlen vollkommen, die der übrigen Finger sind vollzählig vorhanden, zeigen aber verschiedene Eigentümlichkeiten: Die Volarflächen der zum radialen Teil der Hand vereinigten beiden Finger (I. u. II.) einerseits und der zum ulnaren Teil vereinigten (IV. u. V.) andererseits sind einander zugewendet: Das Röntgenbild zeigt die volare Rauhigkeit der Endphalanx nicht volarwärts, sondern seitlich gerichtet, beim I. Finger ulnarwärts, beim IV. und V. radialwärts. Der II. Finger zeigt die beiden vorderen Phalangen um fast einen rechten Winkel radialwärts abgeknickt, über die kürzeren Daumenknochen herübergelegt und mit der Volarfläche (volare Rauhigkeit des Endglieds) nach der darunter liegenden Endphalanx des Daumens, also radialwärts, gerichtet. Diese letztere Torsion ist wohl durch die veränderte Funktion der missgebildeten Hand nicht zu erklären und als accidentell zu bezeichnen resp. als eine Anschmiegung des längeren, aber schwächeren II. Fingers an den stärkeren und der vereint auszuführenden Oppositionsbewegung in erster Linie vorstehenden Daumen zu betrachten. Die Drehung des IV. und V. Fingers, die mit der Volarfläche radialwärts stehen, also nach dem Daumen hin, erklärt sich wohl durch die veränderte Funktion der Hand. Das Greifen mit dieser bis auf die

Wurzel geteilten Hand geschieht ebenso, als wenn dieselbe nur zwei gegeneinander gerichtete Daumen hätte, deren Volarfläche sich ebenso gegeneinander richten müssten, wie die des normalen Daumens ulnarwärts gegen die übrigen Finger gerichtet ist. Durch funktionelle Anpassung ist wohl auch die relative Zartheit aller Knochen der miteinander vereinigten I. und II. Finger zu erklären. Beide zusammen teilen sich in die Arbeit, die normal der Daumen allein zu leisten hat. Die sehr kräftige Ausbildung der Knochen des ulnaren Handteils, auch an der linken Hand, findet ihre Erklärung in der Beschäftigung des Mannes: Er trägt seit Jahren fast ausschliesslich mit Henkeln versehene Kübel und Körbe in der Fabrik hin und her, wobei er jenen Teil der Hand natürlich als Haken braucht, dagegen den Daumenteil relativ wenig beansprucht.

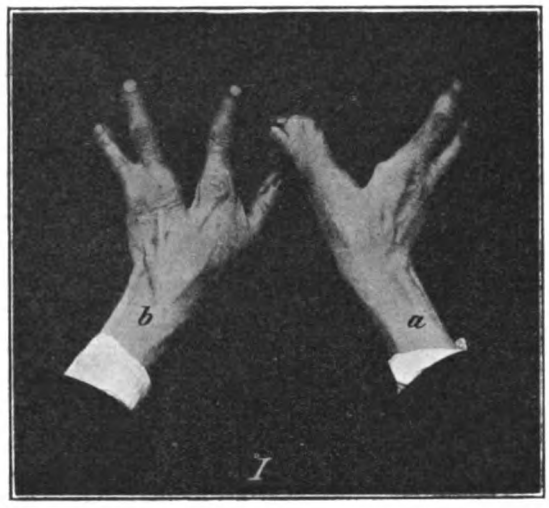

Fig. I.

Die linke Hand (Fig. Ib) macht zunächst einen etwas weniger difformen Eindruck. Die Finger sind besser isoliert. Zwar hängen auch hier der I. und II. Finger einerseits und der IV. und V. andererseits inniger zusammen als normal, aber es ist doch eine anatomische und auch funktionelle Trennung im Bereich der vorderen Phalangen vorhanden. Ein tiefer Spalt besteht auch hier an der Stelle des III. Fingers, bis etwa zur Mitte des Metacarpus reichend. Daumen und Zeigefinger sind zwar anatomisch auch hier einigermassen verwachsen, funktionell aber insofern getrennt, als der Zeigefinger nicht als opponens der anderen Gruppe, wie an der r. Hand, funktioniert, sondern sich deren Bewegungen beim Greifen anschliesst.

Das Röntgenbild (Fig. Ib) zeigt das Knochengerüst des I., II., IV. und V. Fingers vollständig normal ausgebildet, die einzelnen Knochen etwas kräftiger als an der r. Hand; die des Zeigefingers sind entsprechend der hier selbständigeren Funktion derselben ganz wesentlich stärker entwickelt als dort. Eine Torsion der Knochen um ihre Längsachse oder eine Knickung findet sich nicht. Der Zwischenraum zwischen II. und IV. Finger ist mässig gross; die Phalangen des III. Fingers fehlen auch hier. Vom Metacarpus desselben ist viel weniger vorhanden als an der rechten Hand; es zeigt sich nur ein proximaler Stumpf derselben, etwa halb so lang als normal, mit der Basis normal dem Carpus aufsitzend, nach dem distalen Ende sich stark verschmälernd. Dieses distale Ende wendet sich nach der Mitte des Metacarpus IV hin und artikuliert mit einer deutlichen Gelenkfacette auf einem hier prominenten Höcker dieses Metacarpus. Dass keine knöcherne Verwachsung, sondern wirklich eine Art Gelenk hier zwischen beiden Knochen existiert, beweist der schmale, deutliche, bogenförmige Spaltraum zwischen ihnen. Von dieser Artikulationsstelle mit dem verkümmerten III. Metacarpus aus proximalwärts ist der IV. Metacarpus merklich dünner, was wohl auch hier auf funktioneller Anpassung beruht, indem die Arbeitsleistung sich hier auf zwei Knochen verteilt.

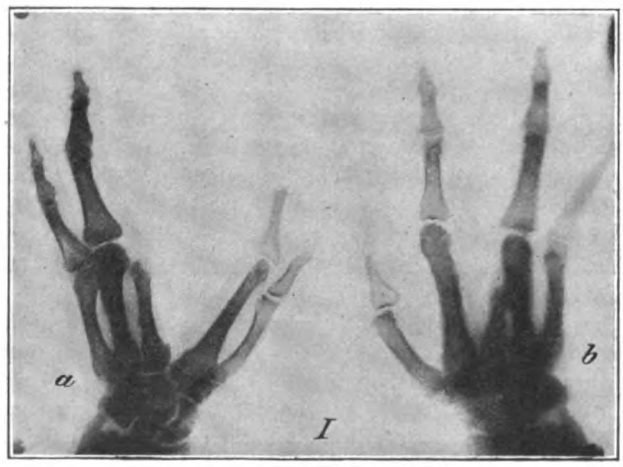

Röntgenbild Fig. I.

Füsse (Fig. II.): Bei beiden Füssen sind keine einzelnen Zehen zu unterscheiden, sondern beide sind durch einen etwa bis zur Mitte der Metatarsalknochen reichenden Spalt in zwei Teile geteilt, einen längeren und schmäleren tibialen, einen kürzeren und breiteren fibularen. Die Flexions- und Extenzionsfähigkeit ist bei beiden Teilen ziemlich normal. Pat. geht in gewöhnlichen Schuhen etwas unsicher, leicht taumelnd, aber sonst ganz normal, und zeigt auch, wie er angiebt, normale Ausdauer.

Das Röntgenbild (Fig. II) ergiebt nun einige Verschiedenheiten der beiden Seiten. Die IV. und V. Zehe sind beiderseits zu einem gemeinsamen Gliede vereinigt und zeigen ziemlich gleichmässige Knochenstruktur: ziemlich zarte Metatarsen und Phalangen und die Endphalanx etwas verkrüppelt

resp. verbogen, wie das bei sonst normalen Füssen von Menschen, die schlechtes Schuhwerk tragen, oft vorkommt. Die Phalangen der II. und III. Zehe fehlen beiderseits.

Der wichtigste Unterschied liegt darin, dass der Metatarsus III, bei dem rechten Fuss (a in Fig.) zu den beiden äusseren Zehen, bei dem linken (b in Fig.) zu den beiden inneren sich gesellt und mit ihnen zusammen ein Glied bildet. Am rechten Fuss ragt der mit der IV. und V. Zehe durch Weichteile vereinigte Metatarsus III frei in die Weichteile hinein, ohne sich an diese Nachbarzehen anzulehnen, links liegt der zwischen II. und IV. Metatarsus eingeklemmte und bogenförmig grosszehenwärts gekrümmte sehr zarte Metatarsus III mit seinem Köpfchen dem Schaft des Metatarsus II direkt an. Letzterer zeigt dieselbe bogenförmige Krümmung und Anlehnung an den sehr starken Metatarsus der grossen Zehe, mit seinem Köpfchen an dasjenige jener angrenzend. Eine gelenkartige Verbindung, wie wir sie zwischen Metacarpus III und IV der l. Hand sahen, ist hier nicht zu konstatieren. Der Metatarsus II rechts, der an der Basis auf dem Tarsus etwas von dem Metatarsus I entfernt ist, wendet sich in nicht gebogener,

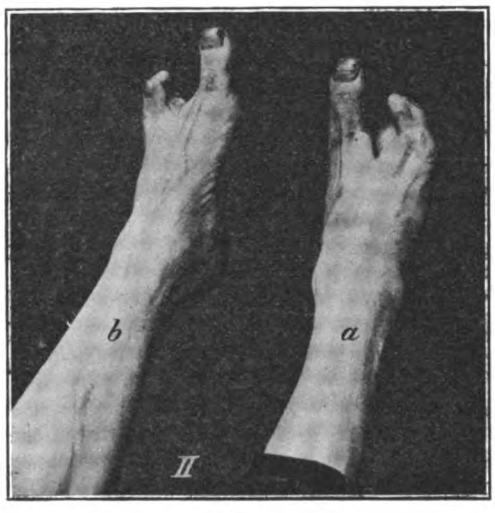

Fig. II.

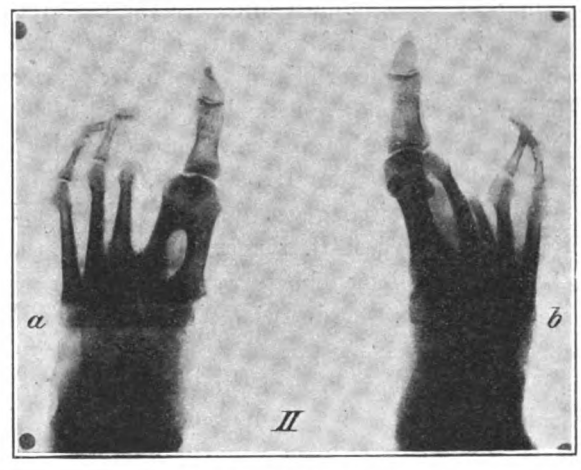

Röntgenbild Fig. II.

sondern gerader Richtung nach dem Köpfchen des I. hin und die Köpfe dieser beiden verschmelzen vollständig knöchern zu einem einzigen Gelenkkopf, wie die Knochenstruktur der Röntgenbilder deutlich zeigt. Beide Köpfe beteiligen sich an der Bildung der Artikulationsfläche für die I. Phalanx, das laterale Sesambein der Grosszehe liegt auf dem zum II. Metatarsus gehörigen Teil dieses Gelenkkopfes. Auch hier sehen wir die Erscheinung, dass der in seiner Funktion durch den mit ihm verwachsenen Metatarsus II unterstützte Metatarsus I weniger stark entwickelt ist, als der einer solchen Arbeitsteilung entbehrende Metatarsus I der linken Seite.

Fassen wir diese Thatsachen zusammen, so ergiebt sich mancherlei Interessantes: Ob die Missbildungen der beiden Geschwister genau so gewesen sind, wie Pat. sie mir schilderte, lasse ich dahingestellt. Die Schwester ist eine Reihe von Jahren, der Bruder mehrere Jahrzehnte tot, Röntgenphotographien sind natürlich überhaupt nicht gemacht worden, da sind Irrtümer in den Angaben sehr wohl möglich. Ich rekurriere also bezüglich der Details nur auf die Verhältnisse bei unserem Patienten selbst. Wir sehen von fünf Geschwistern, und zwar Nachkommen gesunder Familien, die drei ältesten mit Missbildungen behaftet, die beiden jüngsten gesund. Die Missbildungen der ersteren stufen sich ab, so, dass das älteste Kind, unser Patient, die weitestgehenden Veränderungen zeigt, das zweite, die Schwester, ähnliche Verhältnisse aufweist und das dritte, wieder männlichen Geschlechts, wesentlich geringfügigere Abnormitäten mit zur Welt bringt, nämlich nur verkrüppelte Hände, aber normale Füsse. In der einzigen vorhandenen Deszendenz, nämlich der unseres Patienten, sind wieder keinerlei Abnormitäten zu konstatieren.

Soweit man überhaupt aus einzelnen Fällen Schlüsse allgemeiner Natur ziehen kann, scheint die Beobachtung dieser Familie für sich allein betrachtet, nicht für eine Vererblichkeit der Missbildung zu sprechen. Es läge meines Erachtens hier näher, daran zu denken,

dass irgendwelche Abnormitäten in den der Gravidität vorstehenden Faktoren bei der Mutter der drei verkrüppelten Kinder vorhanden gewesen sind, die mit der grösseren Zahl der Geburten an Einfluss auf die intrauterine Gestaltung der Frucht allmählich eingebüsst und bei den letzten Kindern überhaupt einen solchen nicht mehr geäussert haben. Ob das Wesentliche hierbei eine Raumbeschränkung, ein Mangel an Fruchtwasser oder ähnliches ist, ist wohl schwer zu entscheiden. Seltsam bleibt ja immer, dass diese Faktoren ihren Einfluss gerade auf die Hände- und Füsse ausüben sollen.

Wir sind damit in die Besprechung der Ätiologie unserer Missbildung eingetreten. Nach den wiederholten Publikationen der letzten Zeit, jüngst der Arbeit von Perthes,[1]) die die einzelnen Möglichkeiten ja erschöpfend behandeln, kann ich mir ein näheres Eingehen auf die in Betracht kommenden theoretischen Möglichkeiten, ihr pro und contra, wohl schenken, und will nur mit einigen Worten auf die Eigentümlichkeiten unseres Falles und deren Beziehung zu den einzelnen ätiologischen Hypothesen eingehen.

Zunächst sind zweifellos eine Anzahl Momente gegeben, die die Kümmelsche Theorie von der Genese dieser Missbildung unterstützen. Kümmel[2]) nimmt bekanntlich an, dass zur Zeit der Entwicklung von Hand und Fuss, d. h. der Strahlen für die einzelnen Finger, Amnionfalten mit den am weitesten vorstehenden Teilen der in der Entwicklung begriffenen Hand, also der Gegend der Spitze des III. Fingers, verwachsen, diese Teile der Hand in ihrer Entwicklung hemmen, mechanisch gegen die Hand einschneiden und so 1. oft die Entwicklung der peripher gelegenen Teile des III. Fingers, der Phalangen, hindern, resp. derselben eine abnorme Richtung geben (Querstellung einzelner Phalangen), 2. die ganze Hand in zwei Teile gewissermassen auseinander drängen, die nach der Handwurzel hin sich erst vereinigen, und 3. die übrigen Finger gegeneinander pressen und so eine Syndaktylie von Daumen und Zeigefinger auf der radialen Seite des Spaltes, von IV. und V. auf der ulnaren erzeugen. Derartige die Entwicklung mechanisch beeinflussende Momente, wie hier die Amnionfalte, erzeugen ja allerdings nie ein direktes Ausfallen von Gliedmassen oder Gliedteilen, sondern höchstens eine Verkümmerung oder Veränderung des Wachstums, wie wir sie etwa an der Querstellung einzelner Phalangen sehen. Daher erweitert Kümmel seine Theorie für die Fälle, in denen wirklich Phalangen fehlen — und das sind die meisten — dahin, dass hier im Anfang der Entwicklung Mangel an Fruchtwasser geherrscht habe und dadurch die Amnionfalte mit der Spitze der Extremität verwachsen sei, später aber eine Vermehrung des Fruchtwassers eingetreten sei, die dann die Amnionfalte vom Körper abgehoben habe, wobei diese dann die Keime resp. Anlagen der Phalangen mit weggenommen habe. Kümmel kombiniert also für diese Fälle den zuerst wirkenden mechanischen Druck der Amnionfalte mit der späteren Selbstamputation des Foetus.

Diese Theorie hat für manche Fälle zweifellos viel Bestechendes. Auch unser Fall scheint, wie schon bemerkt, auf den ersten Blick durchaus für dieselbe zu sprechen. Die Spaltung ist an allen Extremitäten in der Mitte, die Phalangen der III. Finger und Zehen fehlen, die übrigen Finger und Zehen sind zusammengedrängt und zeigen Syndaktylie. Alles das ist durch Amnionverwachsung an dem prominentesten Punkt der Hand- und Fussanlage, der Spitze des Mittelfingers resp. -zehs, und spätere Losreissung bei vermehrter Fruchtwasseransammlung unter Mitnahme der Phalangen befriedigend erklärt.

Andere Thatsachen der bekannten Fälle jedoch sprechen ebenso eindringlich gegen die Kümmelsche Theorie. Perthes und andere betonen mit Recht, dass die Annahme, jene Amnionwirkung trete gerade bei allen vier Extremitäten auf, doch recht gekünstelt ist. Dass gerade die Mittelfinger von der Verwachsung und Amputation betroffen werden, lässt sich durch ihre stärkere Prominenz erklären.

---

[1]) Über Spalthand. Deutsche Zeitschr. f. Chirurgie. Bd. 63, S. 133.

[2]) Bibl. medic. H. 3, 1895.

Gegen Kümmel spricht besonders auch ein Fall Goldmanns,[1]) in dem proximale Knochen fehlen, die dazu gehörigen distalen aber vorhanden sind. (Die Centren der Knochen bilden sich nicht proximo-distalwärts fortschreitend.) Diese Beobachtung ist wohl durch die Kümmelsche Theorie überhaupt nicht zu erklären. Vor allem wird aber gegen diese von den Autoren die Erblichkeit der Missbildung ins Feld geführt, die aus einer Reihe von Fällen der Litteratur, besonders die Mayersche[2]) Familie, doch zweifellos hervorgeht, wenn auch unser Fall, trotz der drei befallenen Geschwister, nach dieser Richtung hin nicht zu verwerten ist.

Kümmel versucht die Erblichkeit so zu erklären, dass einmal durch Amnionfaltung die Abnormität entsteht und diese sich dann, einmal vorhanden, fortpflanzt. Aber mit Recht hält Perthes dem entgegen, dass doch dann die Steigerung der Störung, die so oft bei den Nachkommen beobachtet wird, sehr merkwürdig wäre. Zudem hätten wir dann doch hier eine Vererbung erworbener Eigenschaften, deren Möglichkeit nach dem heutigen Stande unserer Kenntnisse doch noch geleugnet werden muss. In unserem Falle scheint, wie gesagt, keine Erblichkeit vorzuliegen, im Gegenteil, die Verteilung des Leidens auf mehrere Geschwister, der Parallelismus zwischen der Reihenfolge, in der die Kinder zur Welt kommen, und der Abnahme der Intensität der Missbildung scheint mir, wie schon bemerkt, eher in einer einmalig vorkommenden Abnormität der elterlichen Zeugungkomponenten begründet zu sein, die mit der Zahl der aufeinander folgenden Kinder in ihrer die Missbildung bedingenden Wirkung abgeschwächt wurde, so dass vom vierten Kinde ab jene Wirkung ganz aufgehoben war. Diese Abschwächung der die Missbildung bewirkenden Kraft bei den später geborenen Kindern finden wir auch bei anderen in der Litteratur erwähnten Fällen, z. B. ganz in derselben Weise bei zwei Generationen der Mayerschen Familie. Mayer nimmt Vererbung vom Vater an und diese seine Ansicht wird wesentlich gestützt durch verschiedene Erwägungen Mayers und anderer Autoren, besonders durch den Umstand fast sicher bewiesen, dass bei Mayer ein Mann mit zwei Frauen verkrüppelte Kinder erzeugte und zwar so, dass das erste Kind (I. Ehe) alle vier Extremitäten, das zweite Kind (auch I. Ehe) drei, die drei folgenden Kinder (II. Ehe) nur zwei Extremitäten, nämlich die Füsse verkrüppelt zeigten. Mit Rücksicht also auf die übrigen Litteraturfälle und besonders auf die letztgeschilderte Beobachtung werden wir daher auch für unseren Fall den Vater des Patienten für die Missbildung haftbar machen müssen, wenn auch für sich allein betrachtet dieser Fall auf den ersten Blick jene obenerwähnte die Kümmelsche Theorie stützende Erwägung einer abnormen Einwirkung der mütterlichen Faktoren einleuchtend erscheinen lässt (Verminderung des Fruchtwassers und Amnionverklebung, beide Faktoren sich abschwächend bei den späteren Kindern). Die Fälle der Litteratur weisen deutlich darauf hin, dass das männliche Geschlecht nicht nur zu der Abnormität an sich prädisponiert ist, sondern auch den hauptsächlichen Vermittler der Vererbung darstellt.

Durch die Betrachtung aller Fälle zusammen werden wir also von der Kümmelschen Theorie ab und der Annahme des anderen ätiologischen Prinzips zu gedrängt, dem einer endogenen Ursache, einer fehlerhaften Keimanlage, deren Vorbedingungen und erste Entstehung wir allerdings unserer Erkenntnis nicht zugänglich zu machen vermögen.

[1]) Bruns Beiträge VII S. 239.
[2]) Zieglers Beiträge. Bd. XXIII S. 20.

Stereoskope für grosse Bilder.[1])

Von

Dr. **B. Walter.**

Wie man in der gewöhnlichen Photographie ein stereoskopisches Bilderpaar dadurch gewinnt, dass man das betreffende Objekt von zwei, etwa um Augendistanz von einander entfernten Standpunkten aus aufnimmt, so lassen sich auch in der Röntgographie in sehr einfacher Weise zwei, für die stereoskopische Untersuchung eines Körperteiles geeignete Aufnahmen erhalten, wenn man den letzteren in unveränderter Lage ebenfalls mit zwei, etwa um Augendistanz von einander entfernten Röhrenstellungen abbildet.

In einem Punkte allerdings besteht noch ein wesentlicher Unterschied zwischen den beiden erwähnten Arten der Stereoskopie; denn während man bei der ersteren dem zu betrachtenden Bilderpaar durch entsprechende Einstellung der photographischen Kamera unmittelbar eine, für die gewöhnlichen kleinen Stereoskope des Handels passende Grösse geben kann, ist dies in der Röntgographie nicht möglich, da sich hier die Grösse der Originalaufnahmen natürlich nach der des zu untersuchenden Körperteiles richtet.

Will man also auch in diesem Falle mit den genannten kleinen Stereoskopen auskommen, so ist man genötigt, die beiden röntgographisch gewonnenen Negative auf photographischem Wege auf das passende Format zu verkleinern, ein Verfahren, das nicht bloss umständlich und zeitraubend, sondern auch noch insofern unvollkommen ist, als bei dieser Verkleinerung gewöhnlich auch stets ein mehr oder minder grosser Teil der Feinheiten der Originale verloren geht. Es war demnach für das stereoskopische Verfahren in der Röntgographie ohne Zweifel das Bedürfnis nach einem Apparate vorhanden, welcher eine unmittelbare stereoskopische Betrachtung der beiden in obiger Weise gewonnenen Originalnegative erlaubte; und so hatte ich denn schon vor längerer Zeit die bekannte optische Anstalt von A. Krüss in Hamburg (Inhaber Dr. Hugo Krüss) zu der Konstruktion derartiger Instrumente angeregt. Von denselben konnten auch bereits im vorigen Jahre auf der, gelegentlich der Versammlung deutscher Naturforscher und Ärzte in Hamburg veranstalteten Röntgenausstellung zwei nach ganz verschiedenen Grundsätzen hergestellte Exemplare vorgeführt werden, deren Konstruktionsprinzip allerdings schon seit mehreren Jahrzehnten bekannt war, die aber bis dahin — in Deutschland wenigstens — noch nicht für Röntgenzwecke benutzt worden waren.

Im Laufe des verflossenen Jahres ist es uns nun nicht bloss gelungen, an den genannten beiden Stereoskopformen noch manche, nicht unwesentliche Verbesserung anzubringen, sondern ich habe auch ausserdem noch eine dritte, soviel ich weiss, bisher überhaupt noch nicht bekannte Form eines solchen „Stereoskopes für grosse Bilder“ aufgefunden, welche sich vor den beiden älteren besonders dadurch auszeichnet, dass dabei die Erlangung des stereoskopischen Eindrucks selbst dem weniger Geübten ganz ausserordentlich leicht wird. Allerdings möchte ich bei dieser Gelegenheit gleich betonen, dass natürlich auch hier — wie stets — nur derjenige Beobachter eines solchen stereoskopischen Eindruckes fähig ist, dessen beide Augen wenigstens annähernd die gleiche deutliche Sehweite besitzen, was bekanntlich in vielen Fällen überhaupt nicht und in anderen wieder nur durch die Anwendung einer Brille mit zwei verschiedenen Gläsern erreicht werden kann.

Um nun aber kurz die Konstruktionprinzipien der drei, bisher von der genannten Firma gebauten Stereoskope dieser Art darzulegen, sei zunächst erwähnt, dass der Zweck eines Stereoskopes bekanntlich darin besteht, dass es uns die Möglichkeit bietet, von den

---

[1]) Ausführlichere Bearbeitung eines vor dem zweiten internationalen Kongress für medizinische Elektrologie und Radiologie in Bern gehaltenen Vortrages.

beiden nebeneinander aufgestellten stereoskopischen Bildern das eine mit dem linken und das andere gleichzeitig mit dem rechten Auge zu fixieren — und zwar ohne dabei unseren Augen irgend welchen Zwang anzuthun.

Dass nämlich gerade die letztere Bedingung bei dieser Definition fast die Hauptsache bildet, ergiebt sich einfach daraus, dass wir bei Zulassung von ungewöhnten Augeneinstellungen selbst bei den hier in Rede stehenden grossen Bildern einen stereoskopischen Eindruck auch ohne jeglichen optischen Apparat erhalten können. Denn wenn in der Fig. 1 B_1 und B_2 die Mittelpunkte der beiden nebeneinander aufgestellten Bilder und A_1 und A_2 die beiden Augen des Beobachters bedeuten, so kann der letztere zwar nicht zugleich mit seinem rechten Auge das rechte und mit seinem linken das linke Bild fixieren — denn das würde eine Divergenz der Augenaxen erfordern, wie sie für einen normalen Menschen unmöglich ist — wohl aber kann der letztere, wenn er sich nicht allzu nah vor die Bilder stellt, zugleich mit seinem rechten Auge, wie es in der Fig. 1 durch punktierte Linien angedeutet ist, das linke und mit seinem linken das rechte Bild fixieren; denn hierzu bedarf es nur einer gleichzeitigen Richtung der beiden Augen auf den Punkt O d. h. also eines mehr oder weniger starken Schielens. Wenn nämlich beispielsweise der Abstand B_1 B_2 24 cm beträgt, so liegt der Konvergenzpunkt O der beiden Augenaxen für eine Beobachtungsweite von 60 cm etwa 12—14 cm vor den Augen, so dass also hier von den letzteren noch durchaus kein sehr starkes Schielen verlangt wird. Immerhin kommt nun aber hier noch der erschwerende Umstand hinzu, dass die Augen zur Erlangung des stereoskopischen Eindruckes nicht, wie sie es beim Schielen nach O hin thun würden, auch auf O selbst, sondern vielmehr auf die viel weiter entfernten Punkt, B_1 und B_2 akkomodieren müssen, ein Umstand, der weit mehr als das Schielen selbst dazu beiträgt, dass diese ganze Operation für den nicht daran gewöhnten Beobachter äusserst anstrengend ist. Daher wird denn auch besonders das längere Festhalten des stereoskopischen Eindruckes wie es zur Wahrnehmung der Feinheiten der Tiefenperspektive unbedingt nötig ist, in diesem Falle geradezu eine Qual; und der auf diesem Gebiete häufiger arbeitende Untersucher bedarf daher unbedingt einer Vorrichtung, die ihm jenen Eindruck auch ohne Schmerzempfindung verschafft, d. h. eben eines Stereoskopes in dem oben definierten Sinne.

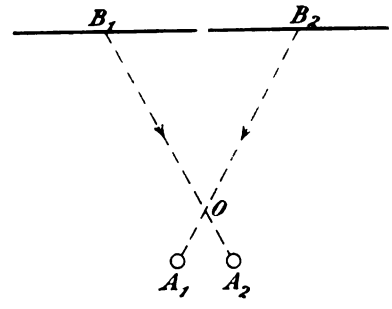

Fig. 1.
Stereoskopische Beobachtung ohne Apparat.

Dass dabei als zwanglose Einstellung unserer Augen diejenige anzusehen ist, bei welcher die Axen beider auf einen einzigen Punkt gerichtet sind, der jedenfalls nicht näher als unsere deutliche Sehweite vor uns liegen darf, brauche ich wohl kaum zu erwähnen; und wir können demnach auch sagen, dass das Stereoskop ein optischer Apparat ist, welcher, wie durch die Fig. 2 schematisch angedeutet wird, die Richtung der von den beiden Bildern B_1 und B_2 ausgehenden Strahlen derartig verändert, dass das Auge A_1 den Punkt B_1 in demselben Punkte B_0 zu sehen glaubt wie das Auge A_2 den Punkt B_2; und zwar muss dieser Punkt B_0 mindestens um die deutliche Sehweite des Beobachters vor demselben liegen.

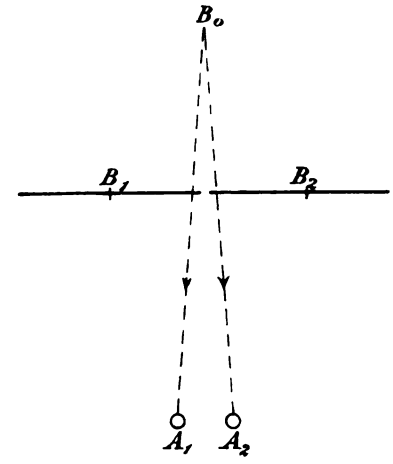

Fig. 2.
Stereoskopische Betrachtung mit Apparat (Schema).

Dieses Ziel lässt sich nun in mehrfacher Weise erreichen; einmal nämlich, wie die Fig. 3 zeigt, durch die Anwendung zweier symmetrisch angeordneter Spiegelpaare S_1—s_1 und

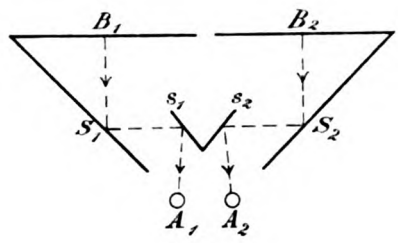

Fig. 3.
Gang der Strahlen im Spiegelstereoskop.

S_2—s_2, von denen das erstere die von B_1 und das letztere die von B_2 ausgehenden Strahlen in der Weise reflektiert, wie es in der Figur durch punktierte Linien angegeben ist.

Der nach diesem Principe von der genannten Firma gebaute Apparat, der einfach als „Spiegelstereoskop“ bezeichnet wird, ist in der Fig. 4 abgebildet; und zwar sieht man links in derselben zwei in Holzrahmen eingefasste $^{50}/_{50}$ cm grosse Scheiben aus mattem Glase, hinter welche die beiden Platten B_1 und B_2 der Fig. 3, nachdem sie in passende Rahmen eingelegt sind, von der Seite her geschoben werden. Die rechte Seite der Fig. 4 ferner zeigt nichts anderes als die mit Holz bekleidete Rückseite des grossen Spiegels S_1 der Fig. 3; während das für den Beobachter bestimmte Guckloch sich mitten auf der, in Fig. 4 nicht sichtbaren hölzernen Schmalseite des Apparates befindet, welche die beiden Spiegel S_1 und S_2 der Fig. 3 verbindet. Das ganze Instrument stellt also, von aussen gesehen, einen grossen Kasten von trapezförmigem Querschnitt dar, wie es sich ja auch aus der Fig. 3 von selbst ergiebt.

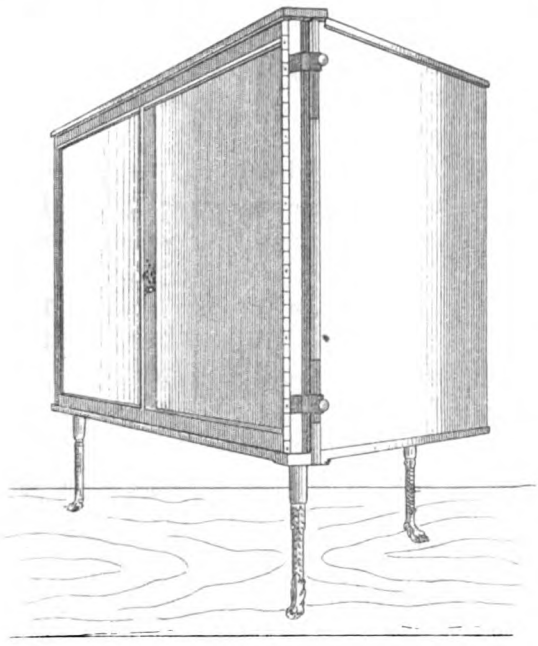

Fig. 4.
Spiegelstereoskop.

Bei richtiger Einstellung der Spiegel ist nun die stereoskopische Beobachtung mit diesem Apparate eine sehr leichte; derselbe hat indessen den Nachteil, dass die darin gesehenen Bilder einerseits ziemlich lichtschwach und andererseits auch vor allem nicht rein sind, da sie durch eine Reihe von Nebenbildern nicht unerheblich gestört werden. Ein gewöhnlicher Spiegel zeigt nämlich bekanntlich den Übelstand, dass ausser seiner amalgamierten Hinterseite, an der ja eigentlich die Reflexion stattfinden soll, auch seine nicht belegte Vorderseite reflektiert, ein Übelstand, der in unserm Apparate um so unangenehmer hervortritt als wir es hier beidereits mit einer zweimaligen, und noch dazu nicht senkrechten, sondern schrägen Spiegelung zu thun haben.

Aus diesen sowie auch aus einigen andern Gründen ist daher die nunmehr zu beschreibende zweite Form des Stereoskopes für grosse Bilder, das „Prismenstereoskop“, der bisher betrachteten entschieden vorzuziehen. An die Stelle der beiden Spiegelpaare des letzteren tritt nämlich bei jenem einfach ein Paar von Prismen, die, wie die Figur 5 zeigt, unmittelbar vor den Augen des Beobachters angebracht werden, um hier den von B_1 und B_2 kommenden Strahlen eine derartige Ablenkung zu geben, dass sie mit der in der Fig. 2 näher dargestellten „bequemen“ Richtung in die Augen eintreten. Abgesehen nun davon, dass bei diesem Instrumente nicht bloss eine viel grössere Helligkeit der Bilder erreicht ist, und dass dabei auch von Nebenbildern keine Rede mehr sein kann, ist damit auch noch ein dritter Vorteil verbunden. Wie nämlich aus den beiden besonders gezeichneten Hälften der Fig. 5 unmittelbar hervorgeht, kann man es hier durch Drehung eines jeden der beiden Prismen um ungefähr 180^0 mit Leichtigkeit dahin bringen, dass nicht bloss — wie in der Fig. 3 — das linke Auge das linke und das rechte Auge das rechte Bild sieht, sondern dass auch umgekehrt das linke Auge das rechte und zugleich das rechte Auge das linke Bild fixiert.

Bei der gewöhnlichen „Landschaftsstereoskopie“ allerdings ist eine solche Vertauschung nicht angebracht, da sie bekanntlich zu einem ganz unnatürlichen (pseudoskopischen) Bilde derselben führt, in welchem die entfernteren Gegenstände als die näheren erscheinen und umgekehrt;

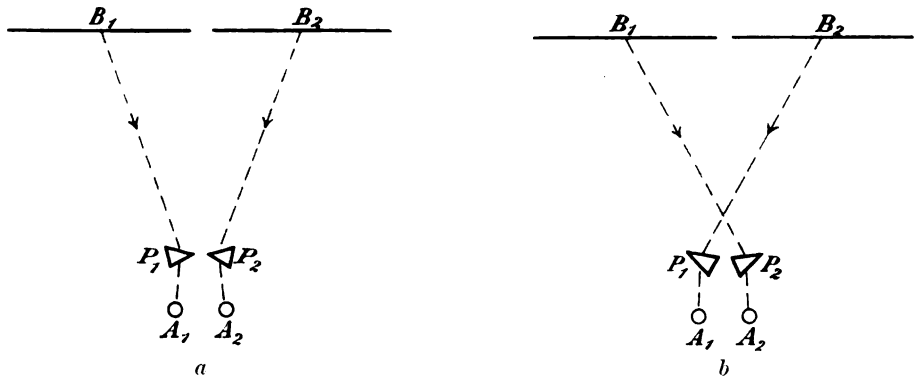

Fig. 5.
Gang der Strahlen im Prismenstereoskop.

in der Stereoskopie mit Röntgenbildern dagegen hat dieselbe sehr wohl einen Zweck, da man auf diese Weise das betreffende Organ thatsächlich nicht bloss von der einen sondern auch von der entgegengesetzten Seite her körperlich sehen kann, und hierbei ferner die dem Beobachter zugekehrte Seite jedesmal entschieden mit der grösseren Deutlichkeit erkannt wird.

Auch bei den Spiegelstereoskopen lässt sich natürlich eine solche doppelseitige Betrachtung des betreffenden Organes erreichen; indessen hat man hier zu diesem Zwecke die beiden Bilder B_1 und B_2 selbst gegeneinander zu vertauschen, eine Manipulation, die natürlich weit umständlicher ist als die einfache Umdrehung der beiden Prismen P_1 und P_2, welche sich direkt am Beobachtungsplatze ausführen lässt. Dass dabei die richtige Stellung der Prismen gleich vom Fabrikanten durch einen sogenannten „Anschlag“ kenntlich gemacht ist, versteht sich von selbst.

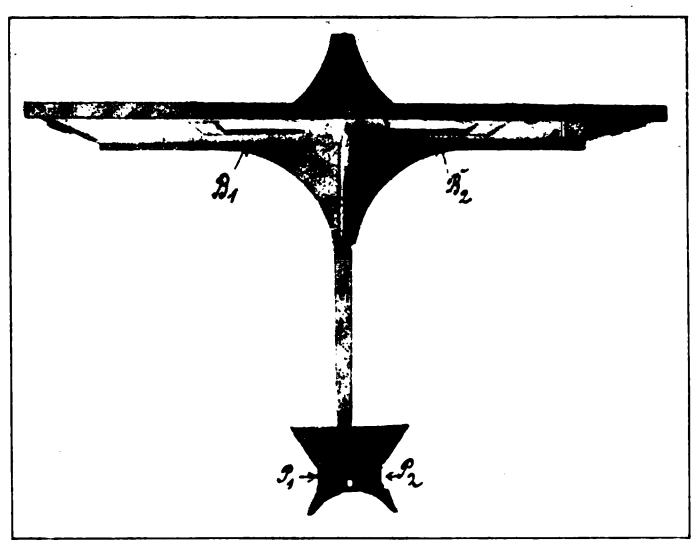

Fig. 6.
Prismenstereoskop.

Die praktische Ausführung dieses Prismenstereoskopes erkennt man weiter aus der Fig. 6, in der das Instrument — nahezu von der Decke des Zimmers her gesehen — abgebildet ist. Die beiden Prismen P_1 und P_2 sind dabei in den beiden, unten in der Figur sichtbaren Messinggehäusen untergebracht, in denen sie sich vermittelst zweier nach oben herausragender Metallstifte um ihre vertikale Achse drehen lassen. Der ganze Prismenkopf ferner sitzt auf einer Holzstange, die sich in den unteren Teil des Stativs, an welchem die Bilder B_1 und B_2 befestigt sind, hineinschieben lässt, so dass man also den Abstand der Prismen von diesen Bildern in weiten Grenzen verändern kann. Dies ist nämlich deswegen nötig, weil die Prismen, um keine seitliche Verzerrung der Bilder zu verursachen, stets auf das sog. Minimum der

Ablenkung eingestellt werden müssen, so dass demnach der in den beiden Figuren 5 punktiert gezeichnete Strahlengang für jedes Instrument sozusagen einfürallemal als konstant zu betrachten ist, und demnach der Abstand der Bilder von den Prismen um so grösser gemacht werden muss, je grösser die ersteren selbst sind.

Schliesslich sei zu dem Apparate der Fig. 6 noch erwähnt, dass die beiden Prismen desselben, um eine Farbenzerstreuung des durchgehenden Lichtes zu verhindern, natürlich achromatisch d. h. also aus mehreren Prismen zusammengesetzt sein müssen, woraus sich hauptsächlich der ziemlich hohe Preis dieser Instrumente erklärt.

Gehen wir sodann endlich zu der dritten und neuesten Form des Stereoskopes für grosse Bilder über, so kommen in diesem weder Spiegel noch Prismen, sondern nur Linsen zur Verwendung, und es lässt sich dasselbe daher auch als ein „Linsenstereoskop“ bezeichnen.

Der Gedankengang, welcher zu der Erfindung dieses Instrumentes führte, war ein sehr einfacher. Als ich nämlich vor etwa einem halben Jahre ein besonders interessantes Paar stereoskopischer Originalplatten — um auch auswärtigen Bekannten die Beobachtung desselben zu ermöglichen — mittelst photographischer Kamera auf die für die gewöhnlichen kleinen Stereoskope des Handels passende Grösse verkleinerte, brachte mich der Anblick der auf der Mattscheibe der Kamera nebeneinander liegenden Bilder plötzlich auf den Gedanken, dieselben direkt durch ein solches kleines Stereoskop zu betrachten. Damit aber war das Linsenstereoskop erfunden. Denn, wenn es sich auch alsbald herausstellte, dass diese soeben beschriebene Beobachtungsmethode mit Mattscheibe noch eine recht unvollkommene ist, insofern sich dabei das Korn der Mattierung dieser Scheibe, das ja durch die Linsen des Stereoskopes mit vergrössert wird, ausserordentlich störend bemerkbar machte, so war es doch jetzt nur noch ein selbstverständlicher Schritt, dass man desshalb jene Mattscheibe vollständig fortliess, oder vielmehr an ihre Stelle einfach eine entsprechende, durchbrochene Scheibe aus Holz setzte, auf der das Stereoskop in passender Weise befestigt wurde.



Fig. 7.
Linsenstereoskop.

So entstand also der in der Fig. 7 dargestellte Apparat, über dessen Theorie und Anwendung hier nun schliesslich noch einige der bemerkenswertesten Einzelheiten angeführt werden mögen. Zu diesem Zwecke ist in der Fig. 8 wieder wie früher der Gang der von den beiden Originalaufnahmen B_1 und B_2 ausgehenden Mittelstrahlen gezeichnet, während die Linse L_0 das Objektiv der photographischen Kamera darstellt, das in b_1 und b_2 die stark verkleinerten und umgekehrten Bilder von B_1 und B_2 entwirft. Die Linsen L_1 und L_2 endlich bedeuten die beiden Okulargläser des Stereoskops, die bekanntlich für die durch sie hindurchblickenden Augen A_1 und A_2 nichts anderes als je eine Lupe darstellen und demnach die beiden Bilder b_2 und b_1 in wesentlich vergrössertem Massstabe erscheinen lassen.

Die Wirkungsweise unseres Instrumentes zeigt demnach die vollkommenste Übereinstimmung mit derjenigen eines Fernrohres, und das erstere kann demnach auch gradezu als ein Doppelfernrohr — mit allerdings nur einem Objektive aber zwei Okularen — bezeichnet

werden. Und dass wir nun in diesem Falle für jedes unserer Augen auch wirklich einer solchen fernrohrartigen Einrichtung bedürfen, erhellt wieder am einfachsten, wenn wir berücksichtigen, dass die Beobachtungsmethode der Fig. 8 im Prinzipe keine andere ist als die der Fig. 1, wie ja der übereinstimmende Gang der Strahlen sofort erkennen lässt, — nur dass wir jetzt aus wesentlich grösserem Abstande beobachten, so dass wir eben auch hier eines fernrohrartigen, wenn auch freilich nur für mässige Abstände eingerichteten Instrumentes bedürfen.

Der Vergleich der beiden Figuren 8 und 1 lehrt uns nun aber des weiteren noch, dass der Kreuzungspunkt O der beiden Augenachsen, der ja in der Fig. 1 allzu nahe vor den Augen des Beobachters lag, in der Fig. 8 in beträchtlich grösserem Abstande von denselben liegt und zwar, wie diese Figur zeigt, direkt in den optischen Mittelpunkt des Objektivs L_0 hineinfällt. Da wir es nun aber ferner als eine der Hauptbedingungen eines guten Stereoskopes bezeichnet haben, dass dasselbe den stereoskopischen Eindruck bei völlig zwangloser Stellung der Augen ermöglicht, so ergiebt sich mithin hieraus für das Instrument der Fig. 8 die Forderung, dass die Entfernung des Doppelokulares L_1, L_2 von dem Objektive L_0 nicht kleiner als die deutliche Sehweite eines normalsichtigen Menschen d. h. nicht kleiner als 25 cm sein darf. Andererseits befinden sich nun aber bekanntlich die beiden Bilder b_1 und b_2 — wie bei jedem Fernrohre so auch hier in unserer Figur 8 — stets annähernd sowohl in dem Brennpunkte des Objektivs L_0 wie auch in demjenigen ihres bezüglichen Okulares, so dass mithin die genannte Entfernung stets ungefähr gleich der Summe dieser beiden Brennweiten sein wird. Berücksichtigen wir also endlich, dass diese Grösse für die Okularlinsen eines gewöhnlichen Stereoskopes in der Regel 10—12 cm beträgt, so ergiebt sich mithin, dass die Brennweite des Objektives unseres Apparates zum mindesten 15 cm betragen muss; und thatsächlich bemerkt man denn auch bei Anwendung eines solchen Linsensystems mit kleinerer Brennweite bald, dass dann der längere Umgang mit dem Instrumente für die Augen ein recht anstrengender wird.

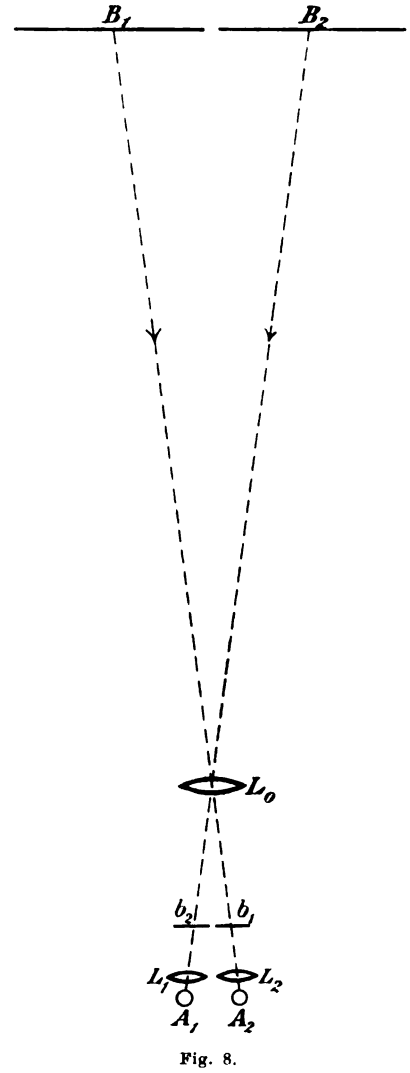

Fig. 8.
Gang der Strahlen im Linsenstereoskop.

Eine andere Eigenschaft ferner, die das Objektiv unseres Apparates haben muss, ist die, dass seine sog. „Lichtstärke“ eine möglichst grosse sein muss. Dies ist nun aber hier nicht etwa deswegen notwendig, weil dadurch das Gesamtbild eine grössere Helligkeit erhält — denn die letztere ist hier sowieso schon recht gross — sondern vielmehr deswegen, weil sonst das Gesichtsfeld des Apparates, d. h. also die Grösse des von den beiden Originalbildern überschauten Stückes, eine zu geringe Ausdehnung erhalten würde. Dieser letztere Punkt ist sogar von so grosser Bedeutung, dass deswegen eine Verwendung der gewöhnlichen Fernrohrobjektive für diese Zwecke ausgeschlossen ist und dass auch von allen in der Photographie gebräuchlichen Objektiven fast nur die allerlichtstärksten, das sind die sog. Petzval-Objektive der Firma Voigtländer & Sohn in Braunschweig, zu diesem Zwecke Verwendung finden können.

Dadurch wird dann die ganze Einrichtung allerdings ziemlich teuer; im Grunde genommen hat man aber dafür auch nicht bloss einen sondern vielmehr drei selbständige Apparate,

nämlich 1) das in Rede stehende Stereoskop für grosse Bilder, 2) eine photographische Kamera mit einem für Momentaufnahmen unübertrefflichen Objektiv und 3) auch ein Stereoskop für die gewöhnlichen kleinen Bilder.

Für den Röntgentechniker speziell kann mithin die ganze Einrichtung auch ohne weiteres dazu dienen, um von einem besonders wichtigen Paar stereoskopischer Originalaufnahmen eine oder mehrere verkleinerte Kopien herzustellen, womit dann die stereoskopische Untersuchung des Falles auch solchen Interessenten ermöglicht ist, denen nur ein gewöhnliches Stereoskop zur Verfügung steht.

Röntgentechnik und fahrlässige Körperverletzung.

Von

Dr. **Bruno Schürmayer**, Hannover.

Wieder einmal hat das Gericht zu einer ärztlichen Handlung Stellung genommen, wieder ist die grosse Kluft zwischen juristischer und ärztlicher Anschauung hervorgetreten!

Wenn ich es für angebracht halte, über den Hergang selbst zu berichten, der zu meiner Verurteilung zu 300 Mark Geldstrafe wegen „fahrlässiger Körperverletzung“ geführt hat, so geschieht dies, einmal, um mein Handeln vor den Fachgenossen zu rechtfertigen, und zu zeigen, wie diese Fahrlässigkeit plötzlich Thatsache wurde, andererseits, um anderen ein warnendes Beispiel zu sein.

Persönliche Motive liegen mir gänzlich ferne; zu solchen ist Grund nicht vorhanden! Denn einmal wird die Revision-Instanz zweifelsohne das Urteil schon wegen der vorliegenden Verteidigungsbeschränkung und anderen Formfehlern, die wir noch kennen lernen werden, aufheben; sodann bin ich durch diesen nicht beabsichtigten Vorfall zum Mittelpunkte der Interessen der entferntesten Fachkollegen in einer Weise geworden, die mich für alles entschädigt, was ich infolge von Irrtümern über mich ergehen lassen musste.

Somit konnte ich mit Ruhe die sichtlich beeinflussten Berichte gewisser hiesiger Zeitungen und eines sogenannten ‚ärztlichen“ Blattes hinnehmen, dies um so mehr, als andere Berichterstatter, so die für die „Frankfurter Zeitung“ und das „Berliner Tageblatt“ ihre Kollegen an Scharfsinn überboten haben, und in objektiver Weise den Kern wiedergeben.

Wie könnte ich übrigens den erstgenannten Reportern einen Vorwurf machen, da in meinem Prozesse Sachverständige ihr massgebendes Urteil dem Gerichte vorzutragen in die Lage kamen, Sachverständige, die nach eigenem eidlichen Geständnisse auf dem Gebiete, das sie beurteilen sollten, völlige Laien sind!

Zur Übersicht eine gedrängte Gesamtdarstellung des Berliner Tageblattes:

Röntgenstrahlen vor Gericht.

Hannover, 20. August.

Die hiesige Strafkammer verhandelte gestern in fast vierstündiger Sitzung einen Fall von Behandlung mit Röntgenstrahlen, der Ärzte und Publikum gleichmässig interessiert, sowohl wegen des Falles selbst wie wegen des Urteils. Angeklagt war der in weiten Kreisen als Spezialist in Röntgenstrahlenbehandlung bekannte und anerkannte Dr. Schürmayer, hier. Derselbe hatte eine junge Dame, die an Bartwuchs litt, nach der bekannten Methode zur Vertilgung der Haare durch Beleuchtung mit Röntgenstrahlen in drei verschiedenen Perioden behandelt, zunächst mit Erfolg ohne schädliche Begleiterscheinungen. In der dritten Behandlungsperiode hatte nun der Angeklagte, als die auch bei der früheren Behandlung auftretende, hinterher aber jedesmal wieder verschwundene charakteristische Rötung der bestrahlten Stelle sich zeigte, die Bestrahlung noch ein- oder zweimal vorgenommen. Als nun in weiter Folge sich stärkere Verbrennungserscheinungen zeigten, die von dem Kinn auch auf die vorderen Hals- und oberen Brustpartien übergriffen, mehrere Monate andauerten, eiterten und hässliche entstellende Narben zurückliessen, wurde Dr. Schürmayer von der Patientin sowohl für die Entstehung der Verbrennung, als auch für den bösen Verlauf des Heilungsprozesses verantwortlich gemacht und, nachdem

er eine namhafte Schadenersatzforderung abgelehnt, bei der Staatsanwaltschaft denunziert. Diese versetzte denn auch den Dr. Schürmayer in Anklagezustand unter der Beschuldigung der fahrlässigen Körperverletzung, einmal, weil er die Patientin nicht hinreichend über die eventuelle Gefahr der Behandlung aufgeklärt, ferner die Bestrahlung fortgesetzt habe, als Röte beziehungsweise Verbrennungserscheinungen sich zeigten, und endlich, weil er die nicht zu bestrahlenden Körperpartien (Hals und Brust) nicht genügend geschützt habe. Gerichtsseitig lagen nun drei Gutachten vor: vom hiesigen Gerichtsarzt Dr. Schwabe, vom hiesigen Medizinalkollegium und von der königlichen Wissenschaftlichen Medizinaldeputation zu Berlin. Die Gutachten waren, wie das bei der neuartigen Materie begreiflich ist, und zumal sämtliche Gutachter die spezielle Röntgenstrahlenbehandlung nicht kennen, unklar, schwankend und widersprechend; nur darin bekundeten sie eine gewisse Übereinstimmung, dass sie meinten, beim Auftreten der betreffenden Röte hätte die weitere Bestrahlung aufhören müssen. Dr. Schürmayer betonte dagegen, die Gutachten, obwohl teils für ihn günstig, seien sachlich nicht massgebend, weil zur Beurteilung von Röntgenstrahlenbehandlung nur ein Spezialist auf diesem neuartigen und komplizierten Gebiete kompetent sei. Die wissenschaftliche Praxis stehe zum Beispiel gerade auf dem Standpunkte, dass die Bestrahlung auch nach dem Auftreten der fraglichen Röte fortgesetzt werden könne. Diese Röte, deren Erzeugung ihm vorgeworfen werde, sei gerade das charakteristische Anzeichen der Wirkung der Behandlung und müsse auftreten. Die Verbrennungserscheinungen seien wissenschaftlich nachgewiesenermassen nicht direkte Folgen der Röntgenstrahlen, sondern noch nicht genau erforschter Begleitursachen, die man nicht in der Gewalt habe. Die Dauer und Häufigkeit der Bestrahlung sei darauf ohne Einfluss. Oft kämen solche Verbrennungserscheinungen schon bei der ersten Bestrahlung vor, oft überhaupt gar nicht selbst bei intensiver Behandlung. Das besonders Charakteristische dieser Röntgenstrahlenverbrennung seien ihr äusserst langsamer Heilungsverlauf sowie der Umstand, dass man sie ausserordentlich milde behandeln müsse. Er stehe darum nicht an, für den schlimmen Verlauf des Heilungsprozesses die weitere Behandlung durch andere Ärzte verantwortlich zu machen, die Karbol, Ichthyol und zahlreiche andere Mittel angewandt hätten, bei derartigen Verbrennungen geradezu verderblich, im Gegensatz zu anderen Verbrennungen. Diesen Unterschied hätten jene Kollegen eben nicht gekannt und auch als Laien auf dem betreffenden Gebiet nicht kennen können. Um zu rechter Würdigung der Sachlage in allen diesen Beziehungen zu gelangen, sei es deshalb nötig, Gutachten von anerkannten Spezialisten auf dem Gebiete der Röntgenstrahlenbehandlung einzufordern, zum Beispiel von den Professoren Schiff und Freund in Wien, die, wie alle Autoritäten auf diesem Gebiete überhaupt, ihm recht geben würden. Das Gericht ging indessen auffälligerweise nicht darauf ein, sondern kam trotz der zweifelhaften Haltung der Gutachten zu einer Verurteilung des Dr. Schürmayer zu 300 Mark Geldstrafe. Hinsichtlich der angeblich mangelhaften Information der Patientin über die möglichen Folgen der Behandlung sowie des angeblich mangelhaften Schutzes der nicht zu bestrahlenden Körperpartien liess das Gericht die Anklage fallen, erachtete indessen eine fahrlässige Körperverletzung für dadurch verschuldet, dass Dr. Schürmayer die Bestrahlung fortsetzte, als die betreffende Röte sich zeigte. Gegen das Urteil wird Dr. Schürmayer Revision einlegen.

Ich gebe die folgende Darstellung an der Hand des Aktenmateriales und des stenographischen Berichtes über die Verhandlung vor der Ferienstrafkammer beim Landgericht zu Hannover vom 19. August 1902.

1. Zusätzliche Bemerkungen nach den Akten und nach meiner Krankengeschichte.

Die Patientin H. wurde in der Zeit vom 26. Jan. 1900 bis 27. März in 22 Sitzungen wegen ungemein hartnäckigen, rezidivierenden Bartwuchses bestrahlt, der sogar der Elektrolyse getrotzt hatte.

Apparat Kohl 45 cm max. F. L. mit 20/25 cm F. L. angestrengt. 1—$1^1/_2$ Ampere, Hg-Motor: Unterbrecher mit 1000 Unterbrechungen pro Minute. Röhre Hirschmann, später A. E. G. mittelweich, d. h. für Thoraxbilder vorzüglich geeignet. Röhrenabstand 20—10 cm von der Kugeloberfläche gerechnet, Antikathode 7 cm weiter entfernt, also 27—17 cm Entfernung. Dauer der einzelnen Sitzungen 10, später 15 Minuten.

Ausgedehnter Bleischutz mittels 2 mm dicker Bleiplattenmaske, die über Stirne und Augen doppelt gelegt, also 4 mm dick ist. Im unteren Teile ein Diaphragma von 2—4 bezw. 4—8 Grösse je nach Sachlage, durch welches die Strahlen hindurch treten. Polsterung mittels Verbandgace, die stets erneuert wird.

Am 27. März leichtes Erythem, Aussetzen der Kur bis zum 2. April, wo jede Rötung verschwunden ist.

2. Periode ab 3. April bis 24. Juli mit 21 Sitzungen, ebenfalls in ca. 3 tägigen Abständen vorgenommen.

Wieder leichtes Erythem, das nach 12 Tagen verschwunden ist, d. h. es trat am 17. Juni auf, worauf eine Pause bis 28. Juni erfolgte, woran sich im Juli dann, wegen Unpünktlichkeit der Patientin nur 3 Sitzungen in wöchentlichen Abständen reihten.

Also Summa 43 Bestrahlungen innerhalb von 6 Monaten! Nun erst trat das Effluvium der Haare ein, die Kur schien vollendet.

Am 14. Oktober verlangt Patientin abermalige Behandlung, weil Rezidive vorlagen; ich konnte dieselben als geringgradig bezeichnen, Patientin aber bestand auf erneuter Therapie.

Abänderung der Methode, etwas „Forciertere" Behandlung, in der unten beschriebenen Weise. Nach zehn Sitzungen Reaktion: Erythem von geringem Grade; Aussetzen; Patientin lässt 11 Tage nichts von sich hören, wird dann von mir mit einer Schwellung des ganzen Gesichtes angetroffen und in Behandlung genommen.

Indessen hat Patientin sich selbst behandelt; ihr Bruder, ein Zahnarzt macht dabei auch Karbolumschläge.

Es tritt bald Nekrotisierung der Haut ein, der Defekt reicht von den Augen bis zum Halse, erreicht fortschreitend später auch die Brust.

Unter schonender Salbenbehandlung und Pulververbänden, Priessnitzschen Umschlägen etc., nach den in der Litteratur enthaltenen Vorschriften, je nach Stand der Wunde tritt Heilung bis zu den Mundwinkeln ein. Nach 4 Monaten behauptet der Vater, die Behandlung sei falsch, sonst müsse sie nach Aussagen anderer **Ärzte** (!) längst vollendet sein. Es wird eine Entschädigung verlangt, ein Ansinnen, das jedoch zurückgewiesen wird.

Ich lege die Behandlung nieder, eine Reihe von Ärzten, die z. T. nach eidlichem Geständnisse vor Gericht zuvor weder eine Röntgentherapie gekannt noch eine Verbrennung gesehen oder behandelt haben, „probieren" nunmehr an der Kranken herum.[1])

Auf die Denunziation hin wendet sich der Staatsanwalt an seinen Gerichtsarzt, der ohne jede eigene Erfahrung ein Gutachten abgiebt, das in dieser Zeitschrift B. 5 S. 48 bereits charakterisiert ist.

Es sind zu beantworten folgende Fragen.

1. Musste Dr. Schürmayer die Patientin auf die eventuell eintretenden Nebenwirkungen aufmerksam machen?

2. Hat Dr. Schürmayer die am Operationsgebiet benachbarten Teile genügend geschützt?

3. Wäre die Verbrennung zu vermeiden gewesen, wenn Dr. Schürmayer auf die Klagen der Patientin hin nicht weiter bestrahlt hätte?

Die Antwort auf Grund uneidlicher Angaben der Patientin lauten:

1. Dr. Schürmayer war berechtigt die vorliegende Theraphie anzuwenden.

2. Dr. Schürmayer beging einen Kunstfehler, weil er nicht genügend !! mit einer z. Z. bewährten Maske abdeckte.

3. Dr. Schürmayer beging mit der Technik der 3. Periode keinen direkten Kunstfehler, er musste aber — „es wäre seine Pflicht gewesen!" — die Bestrahlung beim Auftreten der „Vorboten" einer Verbrennung auszusetzen.

4. „Als Dr. Schürmayer die notwendige Abdeckung der nicht zu bestrahlenden Partie und die Unterbrechung der Bestrahlung bei beginnender Hautreaktion in der 3. Periode unterliess, musste er mit der Möglichkeit einer mehr oder minder schwereren, über das gewünschte Mass hinausgehenden, nicht aufzuhaltenden Verbrennung rechnen."

Das Gutachten des Herrn Dr. Schwabe stützt sich auf die Angaben der H. und betont ausdrücklich (S. 8), dass diese Angaben als wahr angenommen werden.

[1]) Einzelheiten in meinem im Drucke befindlichen 4. Jahresberichte: Die Röntgenstrahlen im Dienste der Therapie. „Zwanglose Abhandlungen pp." von Dr. Jankau. München, Seitz und Schauer 1902.

Ich bestreite die Wahrheit der Angaben; wenn ich im folgenden auch die einzelnen Ausführungen des Herrn Gutachters eingehe, so geschieht dies unter jeweiliger stiller Voraussetzung, dass es sich um Erfindungen oder Verdrehungen seitens der H. handelt, ich aber beweisen will:

1. Die Ausführungen des Herrn Gutachters entsprechen nicht dem, was wissenschaftlich feststeht, sie geben missverstandene persönliche Anschauungen von Forschern auf einem Gebiete wieder, wo alles mögliche behauptet werden kann, weil wir absolut nichts Genaues wissen.

Es wäre daher Pflicht des Herrn Gutachters gewesen, sich in der gesamten Litteratur umzusehen, und auch die gegenüberstehenden Ansichten zur Geltung kommen zu lassen.

Dabei soll jedoch kein Vorwurf gemacht werden, es erhellt nur wieder klar hieraus, dass selbst die Ärzte, die sich nicht speziell mit Röntgensachen beschäftigen, nicht kompetent sind über die einschlägigen Punkte.

2. Dass das, was ich in der That gethan oder gesagt habe, durch die Wissenschaft als richtig erwiesen ist, bezw. eben auf einem noch dunklen Gebiete die Ansicht einer Gruppe von Ärzten ist, denen die Berechtigkeit nicht abgesprochen werden kann, ihre abweichende Meinung ebenbürtig der anderer entgegenzustellen.

Ein Gutachter, der unter Eid in der Verhandlung zugestehen muss, in den Einzelheiten der Röntgentherapie nicht bewandert zu sein, legte also den Grundstein zu dem Gebäude, das sich „Anklage“ nennt!

Ich habe seiner Zeit in Hamburg offen gesagt und wiederhole:

„Wenn aber das Gutachten weiterhin erklärt, dass der Verfasser desselben sich vergeblich in der Litteratur nach einem solchen Analogon umgesehen habe, so genügt dieses Zugeständnis von dem Mangel an einer genügenden Orientierung aus der Röntgenlitteratur eigentlich völlig, um jede Deduktion auf das gehörige Niveau zu stellen. Es möge hier nur eingeflochten sein, dass der so vernichtend urteilende Gutachter mit keinem Worte unsere so vorzügliche Fachzeitschrift, die „Fortschritte auf dem Gebiete der Röntgenstrahlen“ und die Menge ihres Materials erwähnt, womit der Wert seines Urteils eigentlich ebenfalls schon charakterisiert ist! Auch von den Präcedenzfällen Hoffa und Levy spricht er mit keiner Silbe.“

„Ja, hinterher lässt sich sehr leicht klug sein, der Gegenbeweis, dass eine andere Art der Bestrahlung nicht geschadet hätte, braucht ja nicht mehr durch das Experiment erbracht zu werden! Da ist es doch einfacher, man greift zur altbekannten Laienlogik, „Schädigung, also ein voraufgegangener Fehler“! Das „post hoc, ergo propter hoc“ ist in der Wissenschaft so ungemein perhorresciert, weshalb sollen wir Röntgentherapeuten nun plötzlich darunter leiden? Weshalb gerade dann, wenn unser Ansehen auf dem Spiele steht?“

2. Aus der Rückäusserung des Dr. B. Schürmayer-Hannover, auf das Gutachten des Herrn Dr. med. Schwabe-Hannover, betreffend die angeblich fahrlässige Körperverletzung bei der Dora Heinrichs durch Röntgentherapie.

Zu Frage 1.

Es hätte des Hinweises auf meine Liquidationsformulare nicht bedurft; wenn dem Herrn Referenten die Röntgenlitteratur bekannt gewesen wäre, dann hätte er meine Schriften auch kennen müssen. Das Lesen dieser und der folgenden Schriften von mir hätte den Herrn Gutachter auch auf die weitverbreitete Litteratur hingewiesen!

Die zur „Beseitigung störenden Haarwuchses üblichen Bestrahlungsmethoden“, bezw. dessen, was wir wollen, verkennt das Gutachten völlig!

Die Fussnote auf Seite 9 spricht von einer Reaktion, die auf einmal erzeugt werde. Dann wird von Anhäufung kleiner Entzündungsherde gesprochen. Das ist völlig falsch; die Reaktion ist das Unangenehme, nicht Gewollte, die Entfernung der Haare jedoch geht mitunter auch vor sich, ohne diese „Nebenwirkung“.

Josefs geradezu unsinnigen Worte „richtiges Augenmass für die notwendige Licht-

quantum — Launen des Apparates" stiften nur Verwirrung; es finden sich in der Litteratur Stellen genug, die eher am Platze gewesen wären.

Wenn ich bei einer ärztlichen Handlung von den Launen meines Apparates abhängig bin, dann kann mir eben alles passieren, ohne dass mich ein Verschulden trifft!

Ein weiterer Irrtum könnte dadurch entstehen, dass nur die Ansicht Deutschländers[1]) betreffend, zarte Haut angezogen wird, betreffend Blondinen. Patientin war blond.

Als die ersten Verbrennungen, zufällig seitens Techniker erzeugt, bekannt wurden, waren sich manche Ärzte klar darüber, so etwas könne ihnen nicht unterlaufen. Man hatte auch sofort einen Massstab bei der Hand, nämlich die Natur des Taints.

Die Erfahrung der folgenden Jahre lehrte dann, dass mitunter Verbrennungen wie ein Blitz aus heiterm Himmel kommen können; doch das Märchen von dem Einflusse der Haarfarbe erhielt sich.

Wie unzutreffend es ist, möge eine Zusammenstellung aus dem Aufsatze von Sjögren und Sederholm[2]) lehren; es handelt sich um elf Fälle, wo die Bestrahlung wegen Haarwuchses vorgenommen wurde.

Der Erfolg, bezw. Nebenerfolg war:

A. Blondinen.

Fall	3.	21	Sitzungen,	Reaktion:	„gelinde Rötung"
„	4.	19	„	„	„ „
„	6.	12	„	„	„sehr gelinde Reaktion"

B. Brünette und Schwarze.

Fall	1.	22	Sitzungen,	Reaktion:	„Pigmentierung"
„	2.	20	„	„	„sehr stark"
„	5.	18	„	„	„Reaktion"
„	7.	16	„	„	„kräftig"
„	7.	15	„ 3. Kur,	„	„kräftig"
„	8.	15	„	„	„mittel"
„	9.	18	„	„	„intensiv"
„	10.	29	„	„	„starke Schwellung"
„	11.	35	„	„	„sehr starke Reaktion".

Es verbrennen oder technisch ausgedrückt „reagieren" also die Blonden, wie die Schwarzen, weshalb je eine mehr, das kann der vorsichtige Beurteiler nicht sagen!

Was nun die Behauptung betrifft, „eine reiche Kasuistik weniger oder mehr schwerer Hautverbrennungen" so ist dies in diesem Sinne nicht zutreffend.

Wir Ärzte unterscheiden in Deutschland drei Grade der gewöhnlichen Verbrennungen — die Franzosen vier — nämlich:

1. Hyperämie. Rötung, Schwellung.
2. Dazu noch Blasenbildung.
3. Verschorfung, Abtötung der Gewebe.

Man hat nun auch für Röntgenverbrennungen dieses Schema angenommen, wobei man Nr. 1 und 2 als leicht, 3 als schwerere Komplikationen bezeichnet. Der Überblick auf die in der Wissenschaft zusammengestellten „Verbrennungen", mit dem technischen Ausdrucke „„Röntgenulcera"" benannt, lehrt, dass bei der grossen Anzahl von Durchleuchtungen bezw. therapeutischen Anwendungen der X-Strahlen die Anzahl der wirklichen Nebenwirkungen, bezw. Schädigungen eine relativ kleine ist, dass von schwereren Fällen, wozu auch der inkriminierte Fall H.s gehört, überhaupt nur sieben!! Fälle bis jetzt bekannt geworden sind. (1900.)

[1]) Deutschländer, a. a. O., vergl. Note I.

[2]) Beitrag zur Therap. Verwertung der Röntgenstrahlen. Fortschritte Bd. 4, H. 4, S. 145—170.

Von einer „reichlichen Kasuistik" kann daher keine Rede sein!

Prof. Hoffa-Berlin[1]), der selbst schon in der Lage war, bei der Staatsanwaltschaft denunziert zu werden, und dessen Ausführungen, nebenbei bemerkt, von einem praktischen Röntgenspezialisten als richtig befunden wurden, so dass die Verfolgung nicht eintrat, äussert sich wie folgt!

„Bis zur Mitte dieses Jahres sind z. B. einige 70 Fälle bekannt gegeben, in denen sich Schädigungen von Patienten nach Durchstrahlungen gezeigt haben. Dabei muss man aber im Auge behalten, dass es sich um Beobachtungen von Forschern aller Nationen handelt, und die Zahl der mit Röntgenstrahlen Photographierten beziffert sich sicher auf Zehntausende."

„Es ist leider ein Ding der Unmöglichkeit, vorherzusagen, ob ein Mensch für eine Röntgenschädigung disponiert ist oder nicht ... Wendet also jemand, der in der Röntgenphotographie bewandert ist, bei seinen Aufnahmen die nötige Vorsicht an, und tritt trotzdem das Missgeschick in Gestalt einer Dermatitis an den Patienten heran, so ist das ja sehr bedauerlich; aber noch bedauerlicher ist es, wenn dann gleich mit dem Staatsanwalt gedroht wird und der Weg der Klage beschritten wird. Auch die Anwendung des so segensreich wirkenden Jodoforms ruft ja zuweilen ein recht unangenehmes, die Wundheilung störendes Ekzem hervor, ohne dass nur im Hinblick auf die Komplikation verurteilt werden darf."

Gassman und Schenkel[2]) sagen über die mit Gangrän verbundenen Fälle, wozu der Fall Heinrichs gehört, folgendes im Spätjahre 1899:

„Wir haben nur auffinden können die sieben von Oudin und Barthelmy[3]), angeführten Fälle, den Fall Freund[4]), den von Lassar[5]) und einen von Plonski[6]) und einen von Bronson[7]). Dazu der von Gassman beschriebene, macht Summa 12 Fälle aus der gesamten Weltliteratur!! Demnach sind die Prozentsätze von schwereren Nebenverletzungen durch den Gebrauch der X-Strahlen sehr niedere, die der leichten ebenfalls keine hohen!

Hoffa[8]) hat daher recht mit seinem Schlussworte:

„Ferner ist eine vernünftige Belehrung des Publikums über Störungen, die die Röntgenstrahlen verursachen können, sehr am Platze. Denn man ist oft erstaunt und überrascht, was für entsetzliche Geschichten den Röntgenstrahlen angedichtet werden. Und diese Sachen hört man nicht bloss aus dem Munde des Ungebildeten; auch das gebildete Publikum ist voll von solchen. Wir müssen also mit Wort und Schrift für diese so ausserordentlich wertvolle Methode eintreten, ohne dabei zu verschweigen, dass sich gelegentlich mal (!!) Schädigungen nach längerem oder häufig wiederholtem Gebrauche bei eigens disponierten Personen einstellen."

Ich hatte also, was geschah, der Pat. zu sagen, dass wohl Schädigungen vorkämen, — wofür ich sogar die Photogramme gezeigt habe!! — aber zugleich zu bemerken, dass diese Schädigungen nach Prozentsätzen sehr kleine seien, so kleine, wie sie selbst für die gewöhnlichsten, als ungefährlich bekannten Operationen kaum sind!

Wenn ich also hervorhob, dass der Herr Gutachter nicht auf der Höhe der Litteratur stände, so bin ich dazu berechtigt, angesichts der Thatsache, dass er

---

[1]) Zu lesen bei: Gocht, Anklage wegen „fahrlässiger Körperverletzung" nach Anwendung der Röntgenstrahlen (Röntgendermatitis). Fortschritte Bd. 2, H. 3, 110ff.

[2]) Fortschritte Bd. 2, H. 4, S. 124/137, ist der Heinrichs vorgelegt und gezeigt!

[3]) Monatshefte f. Dermatologie. Bd. 25, H. 9.

[4]) Wiener med. Wochenschr., Dezember.

[5]) Berliner med. Gesellschaft, 8. Dez. 97.

[6]) Dermatologische Zeitschrift 93. H. 1.

[7]) Journal of Cut. and Gen. Diss. Juli 98.

[8]) Hoffa, vgl. Nr. 7.

keinen Blick in unsere Fachzeitschrift „Die Fortschritte auf dem Gebiete der Röntgenstrahlen“ geworfen hat, sondern aus älteren, längst verjährten Angaben aus dem ersten Jahre der Röntgentechnik, nämlich 1897 vorzüglich seine Wissenschaft geschöpft hat.

Die, S. 11 des Gutachtens angezogenen Schriften, stammen aus diesem Jahre!

Und dies noch aus dem ferneren Grunde, da Hoffa direkt sagt:

„Sollte aber in künftigen unglücklichen Fällen wieder einmal der Staatsanwalt herangezogen werden und der Arzt bedroht werden, so dürften für beide diese oben mitgeteilten Fälle von dem grössten Interesse sein.“

Ich konnte also verlangen, dass ein Gutachter sich erst über die bereits vorliegenden Präcedenzfälle vergewissert, ehe er eine so vernichtende Kritik zu üben sich entschliesst!

Zu Frage 2:

Das Urteil: „Dr. Schürmayer beging einen Kunstfehler, als er die Nachbarschaft des Operationsgebietes nicht mit einer der zur Zeit bewährten!! Masken gegen Bestrahlung schützte“, beruht auf der falschen Voraussetzung, dass:

1. Es eine bewährte Maske gebe,
2. dass die Anwendung der Masken überhaupt allgemeines Postulat sei,
3. dass man mit Kleidern bedeckte Körperstellen überhaupt bedecken soll,
4. dass die Form der von mir gebräuchlichen Masken eine unzweckmässige, nicht schützende sei,
5. dass die Röntgenstrahlen direkt die Schädigung brächten.

Über diese Punkte ersuche ich, im Zusammenhange meine Ausführungen in meinem Vortrage für die Naturforscher-Versammung 1901 zu Hamburg: „Die Röntgenverbrennungen und die Kritik der bisherigen Schutzvorrichtungen“ bestimmt gewesen, zu lesen (Bd. 5, H. 1, S. 48ff.).

Es ist unmöglich, auf die vielen Ungereimtheiten des Herrn Gutachters im einzelnen einzugehen!

Zu Frage 3:

Die fälschlich als „forciert“ bezeichnete Beandlung wird mir nicht direkt als Fehler vorgeworfen; ich brauche mich daher hier wohl nicht lange aufzuhalten.

Aufzuklären ist jedoch nur der Ausdruck „forciert“.

Hier handelt es sich nur um einen relativen Begriff; alle Ärzte bestrahlen der Mehrzahl nach täglich; ich hatte die ganze Zeit von Januar bis inkl. Juli höchstens zwei- bis dreitäglich bestrahlt.

Auf den Kongressen zu Paris und der Naturforscher-Versammlung zu Aachen, im August bezw. September 1900, machten die Kollegen gegen mich geltend, ich hätte in zu grossen Abständen der Zeit bestrahlt, daher hätte ich im Falle H. in so langer Zeit, bei ca. 40 Einzelsitzungen keinen befriedigenden Erfolg erzielt.

Zurückgekehrt, nahm ich die allgemein übliche Behandlungsweise an, d. h. bestrahlte öfters,

und zwar im Oktober am 14., 15., 17., 19., 22., 23., 24., 25., 26., 27.

Das heisst, ich versuchte zwei Tage je eine Sitzung, 14. und 15., wartete dann einen Tag, nahm vorsichtig in zweitägigen Pausen am 17. und 19. eine Bestrahlung vor, liess wieder zwei Tage dazwischen, um zu beobachten, und da keine Schädigung auftrat, folgten vom 22. an sechs tägliche Bestrahlungen. Ich habe also Summa zehn Einzelsitzungen innerhalb von 14 Tagen vorgenommen, was absolut keine „Forcierung“ ist, wohl eine solche in Rücksicht auf mein früheres Verhalten. Meine letzte Art der Bestrahlung war eine noch seltenere, als es die allgemein gangbare ist!

Wie da das Gutachten sagen kann: „Dass diese Art der Bestrahlung in der That die Bezeichnung „„forciert"" verdient, muss der klägerischen Partei zugegeben werden und ich habe in der Litteratur vergeblich nach einem beabsichtigten Analogon gesucht!" Es ist mir in Bezug auf Zeit, Röhrenabstand, kurz alle Einzelheiten unklar; ich nehme auch hier an, dass der Herr Gutachter die betreffende Litteratur nicht gekannt hat!

Einen Irrtum muss ich noch aufklären; die Patientin giebt zu, zweimal eine leichte Verbrennung gehabt zu haben.

Das ist Thatsache; sie trat aber je nach etwa 20 Sitzungen auf; ein Vergleich mit der kurzen Übersicht oben lehrt, dass im allgemeinen die Verbrennungen, dort „Reaktion" genannt, viel rascher aufzutreten pflegen, ein Beweis dafür, einmal, dass meine Technik zum mindesten nicht schlechter ist, als die anderer, wenn auch die Familie H. nach anfänglicher Bestätigung dieses, im vierten Monate der Krankheit der Tochter plötzlich anderer Meinung wurde.

Andererseits beweist das in früherer Behandlungsperiode erst so relativ spät, nur als „Rötung" vorhandene Reagieren der Haut der Patientin, dass dieselbe eben nicht gerade zu den für „Verbrennung" disponierten Personen gehöre.

Auch wenn ich also eine noch stärkere Bestrahlung angewendet hätte, wäre ich dazu berechtigt gewesen! Doch habe ich wie gesagt nicht einmal den üblichen Turnus der Einzelsitzungen eingehalten.

Als die Patientin Anfangs Oktober wiederkam, erzählte ich von meinen Erfahrungen auf den Kongressen; ich betonte ausdrücklich, für diese Therapie bezw. diese Methode, die ich nicht kenne, keine Garantie übernehmen zu können.

Die Patientin aber zeigte auch jetzt ebensoviel Mut wie einstmals, als ihr die Haare ausgebrannt werden sollten, und unterzog sich gerne dem Risiko.

Der Schlusspassus des Gutachtens beruht ebenfalls auf falscher Voraussetzung, ferner unrichtiger Auffassung.

Bei Beginn der letzten Behandlung waren alle Erscheinungen völlig abgelaufen, denn die Patientin stellte sich aus eigenem Antriebe wieder ein; dann ist es aber unrichtig, dass die dagewesenen Erscheinungen eine „Entzündung" vorstellten; es handelte sich vielmehr nur um eine „Pigmentierung", die bei Blondinen häufig „terrakottafarbig" wird.

Da eine Reihe von Röntgenspezialisten die Ansicht vertreten,[1]) dass nach vorausgegangener Bestrahlung die Haut geradezu gegen die X-Strahlen unempfindlicher werde, so wäre selbst im Falle des Fortbestandes einer „Pigmentierung" kein Grund zur Nichteinleitung einer neuen Kur gewesen.

Zu Frage 4 bezw. Antwort:

Hier tritt zunächst die hinfällige Ansicht von der Notwendigkeit, von der Zweckmässigkeit eines Schutzes der „nicht zu bestrahlenden Stellen" auf; wieder wird völlig ausser acht gelassen, dass es sich bei Frl. H. um den durch Wollbluse geschützten Brustkasten handelte und alle Röntgenspezialisten, wenn sie von „Schutz" reden, nackte Teile im Auge haben; ferner wird ohne Kenntnis der Art meines sehr ausreichenden, sehr zweckmässigen Schutzes, seiner theoretischen und praktischen Seite, eine „Möglichkeit" der Verbrennung deduziert. Und dies in dem Sinne, als ob sonst diese immer vorhandene Möglichkeit eine kleinere sei!

Es wird ausser acht gelassen, was in meinem Vortrage näher ausgeführt wird, dass bei Frl. H. das bedeckte Gesicht und Kinn ebenso verbrannt wurde, wie die nur durch Kleider geschützte Brust!

Ferner wird nicht berücksichtigt, dass ich bei dem ersten Erscheinen eines Farbentones, von dem die Patientin sprach, den ich, weil geringfügig, beim Auerlicht nicht konstatieren konnte, die Behandlung aussetzte, und ohne Bestrahlung die Pat. nach Hause schickte,

[1]) Gassmann u. Schenkel. Diese Zeitschrift Bd. II. S. 127/128.

dies am 27. Oktober; dass ich alsdann von der Patientin nichts mehr gehört habe, bis deren Vater am 9. November mit dem Ansuchen kam, einen Besuch zu machen und mir die indessen eingetretene Schwellung anzusehen und zu behandeln.

Da wir nicht wissen, nach wie langer Zeit die ersten Erscheinungen einer Verbrennung eintreten, es sind Tage genannt (Deutschländer[1]) und andere; Monate, so Hoffa und andere[2]), so lässt sich nicht sagen, welche der elf Sitzungen der dritten Periode die Verbrennung machte; da wir aus dem Falle Hoffas sehen, dass ein Patient erst „36 Sitzungen an ebensoviel Tagen während 25—40 Minuten aushält und nach einem Halbjahre durch eine einzige photographische Aufnahme bei einem Röhrenabstand von 30 cm und einer Expositionsdauer von 25 Minuten geschädigt werden kann", so verlieren wir jeden Boden unter den Füssen, sobald wir mittels Theorie einen speziellen Fall hinterher beurteilen sollen!

Dasselbe gilt übrigens auch von allen schönen Vorschlägen über Entfernung der Röhren, Stromstärke, Qualität der Röhren u. s. w.

Kurz, da uns die Erscheinungen der Wirkung der X-Strahlen auf die photographische Platte ebenso unbekannt sind, wie jene auf den Organismus, da wir nicht wissen, weshalb in einem Falle die Haare ausgehen, ohne „Reaktion", im andern, sei es mit oder ohne „Bleischutz" unter Reaktionserscheinungen, so muss der kundige Fachmann, der selbst Erfahrung besitzt, unter Würdigung aller Momente sagen: Nescimus!

Bemerkt sei übrigens, dass ich in einer meiner letzten Schriften[3]) auf diesen Punkt hingewiesen habe und zwar zur Zeit der Behandlung der H., dass zur Klärung aller Punkte eine Sammelforschung im Gange sei und man sich daran beteiligen möchte!

Auf das „Gutachten" des Herrn Gerichtsarztes zu antworten, hatte ich demnach Gelegenheit gefunden.

Nach meiner in dieser Zeitschrift gegebenen Kritik, die den Akten eingesendet wurde, nach den vorstehenden Auseinandersetzungen, musste eigentlich ein jeder, der von Röntgendingen eine Ahnung hat, sich sagen, dass der ganze Aufsatz des Dr. Schwabe wohl eine mittelmässige Leistung bedeute, dass er daher einen wissenschaftlichen Wert absolut nicht besitzt, noch einen Anspruch auf die Bezeichnung „Sachverständigen-Gutachten" machen könne.

Die Anklagebehörde suchte weiter nach Anhaltspunkten für eine Anklage.

Es wurde ein 2. Gutachten des Medizinal-Kollegs zu Hannover eingefordert, das sich im allgemeinen günstig ausspricht, auch mit der nötigen Sachkenntnis und vor allem der nötigen Reserve, wie sie für einen jeden geboten erscheint, der das Röntgengebiet thatsächlich kennt, d. h. den Widerstreit der Meinungen im Jahre 1900! Denn nur das kommt in Betracht, was etwa bis Mitte 1900 als allgemein bekannt vorausgesetzt werden konnte!

Davon hatte, nachträglich bemerkt, der Herr Staatsanwalt keine Ahnung; er informierte sich 1901 und 1902, ohne den Kollegen zu sagen, dass es sich um eine Sachlage handle, die ein Jahr zurückliege. Und das Jahr 1900 und 1901 hat uns in der That um ein bedeutendes Stück in der Kenntnis des Röntgengebietes vorwärts gebracht. Dass ich aber alles im Voraus wissen sollte, das von mir zu verlangen ist unbillig!

Nachdem das Gutachten des Medizinalkollegs Hannover das des Gerichtsarztes teilweise geradezu angriff, holte sich die Anklagebehörde ein weiteres „Obergutachten" seitens der wissenschaftlichen Deputation in Berlin ein.

Ich weiss zwar nicht, wer das Gutachten verfasst hat, empfinde aber seit Bekanntwerdens des „Falles Dührssen" ein gewisses Misstrauen gegenüber den Auslassungen dieser Stelle.

Denn, muss ich mir sagen, wenn diese Stelle schon in allgemeinen Dingen einer gyna-

[1]) Bd. III S. 183.

[2]) Vgl. Übersicht bei Albers-Schönberg. Bd. II S. 23.

[3]) Bericht III, Zwanglose Abhandlungen, pp. v. D. Jankau. München, Seitz & Schauer. 1901.

kologischen Operation solche Anschauungen hatte, wie sie gegen Dührssen zum Ausdrucke kamen, und von thatsächlichen „Fachleuten" als irrig erwiesen wurden — was wird diese Stelle auf dem noch dunkeln Röntgengebiete an Anschauungen äussern? Ob wohl auch hier nur ein einziger „Fachmann" das Referat hatte?

Über diese beiden letztgenannten Gutachten mich zu äussern, bezw. zu deren Inhalte Stellung zu nehmen war mir erst gegen Schluss einer mehrstündigen Gerichtsverhandlung möglich.

Und dabei wurden die Gutachten nur frakmentarisch verlesen, insoweit der Inhalt nämlich dem Herrn Gerichtspräsidenten „wichtig" erschien. Auch dagegen hatte der Herr Gerichtsarzt nichts einzuwenden, während ich in Hinweis auf geringe Hörschärfe gegen diesen Zwang Einsprache erhob. Wir kommen auf den Inhalt der Gutachten, insoweit er mir als Angeklagten überhaupt mitgeteilt ist, noch zu sprechen!

Es mag hier der Ort sein, um einiges aus der Anklageschrift einzufügen, was zur Charakterisierung der Sachlage dient.

3. Aus der Anklageschrift.

. . . . „Im Laufe der forcierten Behandlung" (— hört!! —) „trat eine Gesichtsrötung ein, wie in der ersten Periode. Trotzdem bestrahlte der Beschuldigte die Patientin, von der er ausdrücklich auf diese Rötung aufmerksam gemacht worden war, weiter. Etwa eine Woche später (— !!! —) zeigten sich noch kleine Bläschen auf den Lippen; auch jetzt hörte Beschuldigter mit den Bestrahlungen nicht auf, sondern schützte nur die Lippen und bestrahlte noch einmal.

Nach dieser Behandlung schwoll das Gesicht und die Augen in bedenklicher Weise an. Auch zeigten sich ausgedehnte Verbrennungen auf Brust und am Halse. . . . . .

Die Narben sind die Folge der Bestrahlungen (— !!! —) des Beschuldigten, die spätere Behandlung der Ärzte, vor allem des Dr. Billeb und Blekwenn war durchaus korrekt und hat das Zurückbleiben von Narben nicht verursacht.

Dem Beschuldigten fällt Fahrlässigkeit zur Last."

Vorwürfe:

„Zunächst hatte er die Pflicht, die Patientin am Anfange der 3. Periode darauf aufmerksam zu machen, dass er diese Behandlung noch nicht kenne, und dass die Gefahr einer Verbrennung bei dieser Behandlungsweise eine grosse, wenigstens eine grössere als bei der Behandlungsweise der beiden ersten Perioden sei.

Sodann durfte er unter keinen Umständen die Bestrahlungen fortsetzen, nachdem sich die ersten Verbrennungserscheinungen bei Frl. H. bemerkbar gemacht hatten. . . .

Der Beschuldigte bestreitet Frl. H. nicht gewarnt zu haben, er behauptet vielmehr ihr sogar Bilder gezeigt zu haben, auf welchen sie die Folgen der verschiedensten Verbrennungen habe erkennen können. Auch habe er vor Beginn der forcierten Behandlungsweise ausdrücklich darauf aufmerksam gemacht, dass er in Bezug auf diese Methode noch keine Erfahrung gesammelt habe. Schliesslich behauptet er auch, dass er sofort nachdem die Patientin gesagt habe, ihr Gesicht und die Lippen verfärbten sich in eigentümlicher Weise, mit den Bestrahlungen aufgehört zu haben, obwohl er bei Auerlicht nichts von Verbrennungen habe bemerken können.

Diese Behauptungen werden indessen widerlegt durch die Zeugin . . . . . Folgt dann das übliche „aber" und die Formulierung der Anklage.

Vergehen gegen Paragraphen 223, 230 Abs. 2, 232 Str. G. B.

Ich werde auf die Glaubwürdigkeit der Zeugin, die zugleich die geschädigte Seite ist, unten zurückzukommen haben.

Betreffend das Verhalten des als Conciliarius am 11. Februar 1901 zugezogenen Hautarztes Dr. Billeb sei erklärend erwähnt, dass derselbe entgegen aller Vereinbarung und Ge-

pflogenheit, ohne mein Wissen zu einer Zeit die Behandlung des Frl. H. selbständig übernahm, als ich noch glaubte, alleiniger Arzt zu sein.

4. Die Gerichtsverhandlung.

Nach meiner Vernehmung wurde die Patientin als Hauptzeugin gegen mich aufgeführt; während ich mich an die Einzelheiten des Vorfalles nur aus meiner geführten Krankengeschichte erinnern konnte, wusste die Patientin alle Einzelheiten, auch wenn es nur vermeintliche waren, ganz genau anzugeben.

Sie behauptete, mich gleich anfangs auf „eine entstehende" Verbrennung aufmerksam gemacht zu haben, was ich bestreiten muss. Sie behauptete, ich hätte trotzdem „fortbestrahlt", allmählich schrumpfte das Fortbestrahlen auf ein bis zweimal zusammen.

Ich entsinne mich nur, auf die Angabe der Patientin nach der 10., d. h. letzten Sitzung, es zeige sich Röte im Gesichte, eine diesbezügliche genaue Untersuchung vorgenommen zu haben, wobei ich nichts Positives feststellen konnte, aber dennoch jede weitere Sitzung unterlassen zu haben.

Patientin behauptete mit Bestimmtheit das Gegenteil; meine auf Grund der Krankengeschichte entgegengesetzten Behauptungen erschienen wohl als die Ausreden eines Angeklagten, und fanden keinen Glauben. Auch behauptete sie im Gegensatze zu ihren dem Gerichtsarzte gemachten Angaben, nur das Kinn sei verbrannt gewesen.

Ich habe gegen 30 Patientinnen bestrahlt und kann heute nicht genau sagen, welche mir einmal von einer „Röte" etwas erzählte; auf alle Fälle habe ich eine Bestrahlung nur dann vorgenommen, falls **mir** keine Bedenken gegen eine solche vorlagen!

Zu allem gab die Zeugin selbst an, ich hätte dabei das gerötete Gesicht" mittels Bleiplatten abgedeckt und nur das Kinn bestrahlt; eine Wärme habe sie aber niemals verspürt!

Der Vater der Patientin aber wusste es ganz genau, dass eine erhebliche Verbrennung und später „Pilzwucherung" vorlag! auf Grund welcher Fachkenntnisse, frage ich.

Die beiden ärztlichen „sachverständigen Zeugen," die m. E. mit Schuld an dem schlechten Heilungsresultate sind, wussten sich unter Eid zu rechtfertigen.

Auf Befragen mussten sie allerdings zugeben, zuvor eine Röntgenverbrennung weder gesehen, noch behandelt zu haben. Ja der Spezialist Billeb konnte nicht ableugnen, erst von mir die nötige Litteratur erhalten zu haben, nachdem die Behandlung von seiner Seite bereits mehrere Wochen gedauert hatte!

Von grosser Tragweitc musste für einen jeden nur einigermassen sachkundigen „Gutachter" die Angabe des Dr. Billeb sein, Patientin habe an „Hysterie" gelitten!!

Doch der Gerichtsarzt fand darin ebensowenig, als er andererseits infolge seiner theoretischen Kenntnisse alles ganz genau sagen konnte, wie es hätte sein sollen, wie ich es hätte machen sollen.

Ich protestierte nunmehr und mehrmals im Verlaufe der Sitzung gegen einen Obergutachter, dem die Röntgenwissenschaft so fremd ist, dass er thatsächlich die einschlägige Litteratur nicht kenne!

Er behauptete dagegen, dass er „gewissenhaft" alles zusammengetragen habe, was bis dato erschienen sei; ich schlug die „Fortschritte pp" auf und hielt ihm in B. 2 den Aufsatz Gochts

> „Anklage wegen fahrlässiger Körperverletzung nach Anwendung der Röntgenstrahlen" Seite 110 ff.

hin, mit dem Bemerken, weshalb er gerade diesen Aufsatz nicht angeführt hätte.

Der Gerichtsarzt bemerkte kleinlaut, das sei ihm entgangen!!

Der Gerichtspräsident schien meinen Protest auch verstanden zu haben, indem er nur die Verlesung der weiteren Gutachten veranlasste.

Die Gutachten.

[Nach dem stenographischen Bericht.]

II. Gutachten des Hannover'schen Medizinalkollegs.

Es wird kein Vorwurf gegen die Anwendung von Röntgenstrahlen behufs Entfernung von Haaren erhoben.

Nach der Statistik sei der Prozentsatz der Verletzten gering; Dr. Sch. habe die Eventualität einer Verbrennung auch hervorgehoben. Er habe also im guten Glauben gehandelt.

Dr. Schwabe erhebe im Gutachten I gegen die Art der Anwendung der Röntgenstrahlen einen Vorwurf insofern, als Dr. Sch. trotz der auftretenden „Reaktionserscheinungen" nicht sofort mit der Bestrahlung ausgesetzt habe.

Die betreffenden Angaben habe die Klägerin indessen bis dato gar nicht gemacht. Nach Dr. Sch. verlief die Bestrahlung in normaler Weise; er sagt, er habe nicht mehr bestrahlt.

Das Röntgenverfahren entbehrt wegen seiner Neuheit sicherer Direktiven.

Im Anfange hatte die Behandlung nicht den gewollten Erfolg, deshalb entschloss sich Dr. Sch. zu einer energischen Kur. Er hat dabei nicht wissen können, was kommen werde. Die Autoritäten sagen nur, dass Schädigungen vorkommen können, also Vorsicht geboten sei.

Der Vorwurf des Dr. Schwabe, dass ein Kunstfehler vorliege, ist falsch!! Dr. Schürmayer gibt an, er habe bei der Patientin zum Schutze der nicht zu bestrahlenden Gesichtspartien eine Maske angewendet, und ausserdem habe Frl. H. eine hohe geschlossene Bluse angehabt.

Es ist nicht bekannt, ob dies zutrifft; aber auch bei entgegengesetztem Verfahren wäre kein Mangel im Verfahren vorzuwerfen, eben wegen der fehlenden sicheren Direktiven. Sodann geht das Gutachten auf die, aus den wissenschaftlichen Arbeiten des Dr. Schürmayer sich ergebende auch praktische Erfahrung desselben ein und erachtet, dass derselbe wohl werde gewusst haben was er zu thun hatte.

Dr. Schürmayer habe sodann auf den langsamen Verlauf der Heilung von Röntgenverbrennungen verwiesen, Angaben, über die sich das Medizinalkolleg im Bezug auf deren Richtigkeit ein Urteil nicht erlaube.

III. Gutachten der wissenschaftlichen Medizinaldeputation.

Es werden zunächst die Gutachten der frühern Gutachter und die Entgegnung des Dr. Schürmayer gegen Dr. Schwabe erwähnt, sodann wird ausgeführt:

Die Kontrakturen der Verbrennungen bei Frl. H. seien Folgen der Verbrennung und bleibende.[1]) Die Schuld kann hier nur dem Arzte gegeben werden, wenn er nicht auf die Möglichkeit einer Verbrennung hinwiess.

Vor der ersten und zweiten Periode sei ein solcher Hinweis nicht nötig gewesen, wohl aber vor der 3. Behandlungsperiode!!! („Forcierte Behandlung!")

Dr. Schürmayer musste die Patientin für ganz besonders disponiert halten, ihr also die Eventualitäten einer „forcierten"!!! Kur auseinandersetzen. Als

[1]) In der Verhandlung wurde konstatiert, dass es sich um einen noch nicht abgelaufenen Heilungsprozess handle!

Dr. Schürmayer ein anderes Verfahren einschlug, fehlte ihm die Erfahrung!!! er war daher zur besonderen Vorsicht und Warnungen verflichtet.

Hat er gewarnt, dann ist er keiner Fahrlässigkeit schuldig, denn das Verfahren ist auf dem internationalen Kongress als gut empfohlen worden.

Die Schutzfrage erledigt sich damit, dass wir keine ausreichenden Schutzhüllen haben. Ein Kleid mag ausreichen, indessen sind auch unter diesem schon Verbrennungen gesehen worden.

Wir kennen die Natur des wirkenden Agens nicht.

Pflicht des Arztes ist es, eine Bestrahlung beim Eintritte einer Reaktion sofort zu unterbrechen, denn eine Fortbestrahlung **kann** die Verbrennung steigern; **es ist aber nicht nötig, dass hieraus die Verbrennung resultiert, denn eine Verschlimmerung kann auch so ohne weiteres eintreten.**

Wie sehr Herr Dr. Schwabe diese Gutachten missverstanden hat, geht aus seiner nunmehr erfolgten mündlichen Begründung seines ersten Gutachtens hervor!

Dr. Schwabe führt aus:

Die Patientin war auf alle Fälle dringend zu warnen, denn in einer jeden Anwendung von Röntgenstrahlen liegt eine Gefahr!!!

Allerdings spielen Dispositionen der Patienten, auch die „Launen" der Apparate hier eine Rolle!!!

Der Schutz des mit Kleidern bedeckten Halses bezw. der Brust war unbedingt nötig, das ist meine persönliche Ansicht!!!

Es ist zwar nicht erwiesen, dass die Röhre in der dritten Periode der Patientin nahegerückt sei; es ist jedoch meine Überzeugung, dass sie thatsächlich näher gestanden hat!!!

Eine Fortsetzung der Bestrahlung auch bei den ersten Anzeichen einer „Reaktion" ist ein Kunstfehler!

Die dem Dr. Schürmayer in der Behandlung folgenden Ärzte haben richtig behandelt; die Röntgenverbrennungen heilen schwer, ein mildes Behandlungsverfahren war nicht am Platze, die Beläge mussten mittels energischer Mittel beseitigt werden!!! Nun erst kamen mildere Mittel in Betracht!! Karbol zu jener Zeit schadete nichts, auch nicht Ichthyol.

Einen Unterschied zwischen Röntgenverbrennungen und anderen Verbrennungen **erkenne ich nicht an!!!**

Auf Vorhalt des Angeklagten:

Mit Röntgenstrahlen habe ich praktisch zwar nicht gearbeitet, auch keine Röntgenverbrennung je vorher gesehen noch behandelt! Das ist aber auch garnicht nötig!!! Man kann eine Röntgenverbrennung auch behandeln oder beurteilen, ohne eine solche zuvor gesehen zu haben!!!!!

Zur Ergänzung: Dr. Billeb und Blekwenn, zwei von den sechs befragten und behandelnden Ärzten geben unter Eid zu, „verschiedene Sachen" „probiert", dann aber schliesslich zu einer „milden"! Behandlung übergegangen zu sein!

Billeb verschweigt, dass er wegen der auf Hysterie zurückgeführten Schlaflosigkeit lange Zeit hypnotisiert habe und einen diesbezüglichen Spezialarzt und einen Nervenarzt zugezogen habe.

Dies mag genügen!

Vom Laienstandpunkte aus muss ich mir folgendes sagen:

Es liegen drei Gutachten vor, die nach Angabe der Anklage „in der erheblichsten Weise auseinandergehen".

Es stehen sich also drei Anschauungen gegenüber; nun wird der Vertreter einer dieser

Anschauungen, der durch wissenschaftliche Polemik des Angeklagten bedenklich blossgestellt und als Gutachter damit unmöglich geworden ist, als alleiniger Obergutachter aufgerufen. Ja, die Verfasser der übrigen Gutachten kommen überhaupt nicht in die Lage, auf grund der Hauptverhandlung ihre Gutachten mündlich zu ergänzen, und der Protest meinerseits gegen einen solchen „Gutachter" wird einfach todgeschwiegen!

Dabei behauptete Dr. Schwabe u. a., es sei gar nicht nötig, etwas über Röntgenverbrennungen zu wissen, man behandle sie eben als „Verbrennungen"; er weiss aber ganz genau, dass kleine Mengen Dermatol, die ich etwa 2:100,0 Kühlsalbe meinen Verordnungen einst beigefügt hatte, einen verderblichen Einfluss auf die Heilung von Verbrennungen hätten haben können!

Die nicht näher aufgeklärten Umstände, unter denen der Bruder der Pat. mit Karbol die Wunden der Pat. behandelte, bezeichnet der „Obergutachter" als belanglos; eine Verschlechterung, das stehe fest, sei ja bereits angebahnt gewesen, da könne man dem Karbol eine besondere Bedeutung nicht beimessen!

Am Schlusse seiner Ausführungen, die kein Gutachten, vielmehr eine engherzige wissenschaftliche Polemik von Seiten des grünen Tisches waren, der sich gegen ein Etwas richtet, das er gar nicht kennt, musste der „Obergutachter" wie gesagt zugestehen, dass er in seinem Leben zuvor weder eine Röntgenverbrennung gesehen oder zu behandeln und beobachten Gelegenheit fand! Doch konnte es der Herr „Obergutachter" ganz genau sagen, dass die reizende Behandlungsweise der mir folgenden Ärzte ebenfalls bedeutungslos sei!

Was nun die Pat. betrifft, auf deren Aussagen derselbe „Sachverständige" wiederholt eingeht und sie gegen mich ausspielt, so scheint ihm ganz entgangen zu sein, dass Dr. Billeb davon sprach, es wäre „Hysterie" vorgelegen.

Denn dass ein Gerichtsarzt nicht wissen sollte, dass eine Hysterika eine grosse Phantasie habe, ist nicht anzunehmen.

Auch wird ausser acht gelassen, dass der Konflikt mit der Patientin erst vier Monate nach Eintritt der Nachbehandlung der Röntgenulcera ausbrach, dass Pat. erst jetzt in die Lage kam, die Einzelheiten anders zu beurteilen.

Es werden nun seitens meines Anwaltes abermals eine Reihe von Anträgen gestellt, denen ich folgende anschliesse; denn es handelte sich nach dem derzeitigen Stande nicht mehr darum, was ich in Wirklichkeit gethan hatte, sondern darum, das zu entkräften, was die Gegenseite als „Wahrheit" beschworen hatte.

Einholung von weiteren Gutachten darüber:

1. War Dr. Schürmayer berechtigt, behufs Entfernung von Haarwuchs eine als „Erythem" erscheinende Reaktion zu erzeugen?

Muss stets nach Auftreten einer „Reaktion" die weitere Bestrahlung ausgesetzt werden?

2. Ist in der Litteratur etwas davon bekannt, dass die Röntgenulcera, falls sie kunstgerecht behandelt werden, schlechte Narben hinterlassen?

Dass sie langsam heilen, weiss jeder Sachkundige.

3. Wäre eine bessere Heilung zu erwarten gewesen, wenn einmal der Zahnarzt Heinrichs die Verletzungen nicht mit Karbol traktiert hätte?

Wenn Dr. Billeb und die anderen Ärzte sich der reizenden Salben enthalten und das gethan hätten, was in der Röntgenlitteratur von therapeutischen Massnahmen vorgeschrieben ist?

Es sollen die Rezepte der Ärzte einem anderen Obergutachten vorgelegt werden.

4. Wäre es nicht Pflicht des Dr. Billeb gewesen, da er in der Behandlung von Röntgenverbrennungen völlig unerfahren war, an Stelle von anderen Sachverständigen einen sachkundigen Hautspezialisten zuzuziehen; kann die Unterlassung dieser Forderung einen Einfluss auf den schlechten Heilungsverlauf gehabt haben?

Das Gericht überging diese Anträge völlig und nahm auch im mündlich verkündeten Urteile keinen Bezug darauf!!

In meiner folgenden Verteidigung hob ich nochmals die einzelnen Punkte hervor, die eben schon gestreift sind.

1. Gegenüber der Pat., dass ich auf grund meiner Aufzeichnungen und meiner Kenntnis der Sache sowie meiner grossen Vorsicht in der unterschobenen Weise nicht könne gehandelt haben.

2. Gegenüber dem „Obergutachter", dass seine Behauptungen jeder wissenschaftlichen Grundlage entbehrten, wenn es sich darum handle, nicht subjektive Anschauungen, vielmehr allgemeine Gesichtspunkte zu geben.

Nur der Fachmann, der Apparat, Technik und Wirkung kenne, sei als „Sachverständiger" anzusehen, nicht aber irgend ein Arzt, der kritiklos, wenn auch in der besten Absicht, alles mögliche und unmögliche zusammenträgt.

Meines Erachtens hätte der „Obergutachter" von vornherein erklären müssen, zur Abgabe eines bindenden Urteiles nicht befähigt zu sein!

3. Zur wissenschaftlichen Stütze meiner Handlungsweise.

Ich habe so geschützt, wie es nur möglich war; die Anschauungen über Schutz gehen weit auseinander; wer nur eine Ahnung von der Sachlage hat und den Kongressverhandlungen folgte, weiss, dass ein völlig anerkannter, in allen Fällen ausreichender Schutz nicht existiert. Somit fällt dieses vernichtende Urteil des Sachverständigen „Kunstfehler wegen Nichtgebrauch einer bewährten Maske" in sich zusammen.

Ich habe gegen die Pat. nicht nur die Verbrennungsgefahr erwähnt, sondern nach eigener Aussage der Pat. noch hinzugefügt, andere hätten auch „Löcher" in den Rücken gebrannt.

Ich habe Abbildungen gezeigt u. s. w.

Ich hatte aber im Gegensatze zu Laien, nicht zu übertreiben, sondern die Verbrennungsgefahr nach dem Wahrscheinlichkeits-Coefficient zu schildern.

(Folgen einige Zitate u. a. auch nach Hoffa-Gocht.)

Ich soll — es ist nur einmal oder vielleicht auch zweimal herausgekommen — nach Auftreten einer Rötung bestrahlt haben, wobei die geröteten Partien aber mittels Bleiplatten abgedeckt wurden.

Wenn ich ähnliches gethan hätte, dann wäre es wohl deswegen geschehen, weil ich als „Fachmann" die Reaktion nicht für genügend hielt, oder weil ich eine andere entfernt liegende Stelle dennoch beeinflussen wollte.

Wie ich mich prinzipiell zu einem solchen Vorgehen stelle, ist hier gleichgültig; es kommt nur darauf an, ob es direkt verboten, also ein Fehler ist, so zu handeln, wie ich sollte gehandelt haben.

Nehmen wir ein Zitat:

Kienböck führte in Hamburg aus (Fortschritte pp. Bd. 5, S. 34):

„Ist einmal die Wirkung eingetreten, so warte man in der Regel den Ablauf des eigentümlichen Entzündungsvorganges ab.

Ist die Reaktion selbst nach Verlauf von ca. drei Tagen ungenügend intensiv, dann kann man am dritten Tage mittelstark nachbestrahlen".

Ich bin wohl berechtigt, im Gegensatze zur Anklage, all das zu meinen Gunsten auszunutzen, was, wenn auch später erschienen, für die Richtigkeit meines damaligen Handelns sich verwerten lässt. Denn es beweist dies, dass eben andere Kollegen durch andere Erwägungen ebenfalls zur Aufstellung ihrer Grundanschauungen im Sinne der meinigen gekommen sind.

Mir stand es aber auf alle Fälle zu, die Entscheidung zu treffen, ob eine vorliegende Reaktion genügend sei oder nicht! Sollte ich also die Reaktion am 27. Oktober nicht für genügend gehalten haben, eine Sitzung gegeben und dann nach Fehlen einer weiteren genügenden Reaktion noch eine Sitzung für angebracht gehalten haben, so

unterlag, nachdem sich Pat. meiner Behandlung anvertraut hatte, dies meiner eigenen und keiner anderen, am wenigsten einer laienhaften Beurteilung.

Es liegen im ganzen 10, bezw. wenn Pat. massgebend ist, 12 Sitzungen vor. Ich gebe nach der Litteratur einige Anhaltspunkte, wie früh nach täglicher Bestrahlung die „Reaktion" einzutreten pflegte. (Folgt Verlesung.)

Wir kommen zur Ansicht, dass bei einer, die meinige noch übertreffenden weil tagtäglichen Bestrahlungsart die Reaktion nur einmal nach 15 Sitzungen eintrat, dem stehen aber 39 Sitzungen entgegen, im allgemeinen sind es etwa ca. 20 Sitzungen, die eine Reaktion erzeugt hatten! Ich brauche also mir weder die Bezeichnung "forciert" im unterschobenen Sinne gefallen zu lassen, noch die Unterstellung, ich hätte planlos, unvorsichtig darauflos gewirtschaftet!

Wenn eine Pat. ein volles Halbjahr hindurch mit über 40 Sitzungen stets den X-Strahlen ausgesetzt war und nur zweimal leicht reagierte, der Haarausfall aber fehlte und die wachsenden Haare bewiesen, dass diese „Reaktion" eben eine zu geringfügige gewesen sei — durfte ich alsdann eine ergiebigere Reaktion anstreben, um einen Dauererfolg zu erzielen? Durfte ich dies oder schien die Pat. „disponiert" zur Verbrennung? Nein, sie erschien es nicht; ich durfte weiter gehen und musste angesichts der früheren Misserfolge weiter gehen!

Eine zweite Frage ist die: Darf ich, wenn eine umschriebene Stelle die Zeichen einer Reaktion zeigt, unter Abdeckung dieser Stelle eine andere bestrahlen?

Noch niemals ist in der Wissenschaft diese Spezialfrage erörtert worden, die Entscheidung also in Schwebe.

Der Rat, „man geht sicherer", kommt hier nicht in Frage; denn man geht auch sonst in der Medizin sicherer, wenn man eine Bauchhöhle nicht eröffnet und so weiter, wenn man nicht das mitunter Ekzeme verursachende Jodoform anwendet u. s. w. Wohin kommt aber die Medizin mit dem Prinzipe des „Sichergehens"? Die grössten Erfolge werden hinfällig!

Meines Erachtens konnte ich, wenn eine Stelle in der Reaktion zurückgeblieben war, zum endlichen Abschlusse dieses so hartnäckigen, langwierigen Falles auch eine andere Stelle noch bestrahlen und dies umsomehr zu einer Zeit, wo wir von der unfehlbaren Schutzwirkung der Bleimasken überzeugt waren! Und ich nahm sogar 2 mm dickes Blei! Nur durch eine kleine Öffnung traten die Strahlen auf das Kinn über, das Gesicht war, wenn auch am 27. Oktober etwas gerötet, doch völlig gedeckt!

Was die Sprödigkeit der Lippen betrifft, die ich sollte übersehen haben, so ist darauf wenig zu halten. Meine Hände sind seit fünf Jahren spröde, ich habe Abschuppungen, ohne jemals eine „Verbrennung" erlebt zu haben!

Alles in allem, ich konnte so handeln, wie mir selbst die Beweiserhebung, die für mich nicht so günstig ist, vorwirft.

Nach langjährigem Studium und dem Bestreben, auf der Höhe zu sein, wie dies auch das Hannoversche Gutachten betont, kann man mir zutrauen, dass ich weiss oder wusste, was ich thue, dass ich nicht leichtfertig vorgehen würde.

Entscheidet die Zukunft, dass meine Handlungsweise 1900 nicht die richtige gewesen, so fällt mir ein Vorwurf nicht zu, denn ich habe nach bester Überzeugung auf einem noch ungekannten Gebiete gehandelt!

Das aber möchte ich zum Schlusse sicherstellen, dass hier eine völlig falsche Anschauung unterlaufen und durch die ganze Verhandlung weitergeschleppt ist, eine Anschauung, die nicht bestanden wäre, wenn ein sachkundiger „Obergutachter" zur Stelle wäre.

Keineswegs wollte ich Haare entfernen, und erzeugte eine Rötung des Gesichtes; im Gegenteile, nach der von mir verfolgten Methode wird der Erfolg

bezw. dessen Eintritt aus der gleichzeitig sich einstellenden Reaktion der oberen Hautpartien beurteilt bezw. bemessen.

Zum Ausfalle eines Haarwuchses von solcher Hartnäckigkeit, wie er hier vorlag, der über 40 Sitzungen ertragen konnte, ohne zu weichen und dann nicht dauernd wich, gehörte auch eine „äusserst kräftige Hautreaktion", die ich einzig erzielen wollte.

Dass aber durch das Hervorrufen einer solchen ergiebigen Reaktion, die einzig in Rötung bestand, auch ein Untergang der Haut und Gewebe gesetzt würde, das ohne weiteres zu behaupten, dürfte kein Fachmann wagen!

Da nun einmal die „Verbrennung dritten Grades" (wie die Gutachter sagen) sich allmählich herausentwickelte, aber bei der Behandlung ganz wesentliche Kunstfehler von anderer Seite gemacht sind, nachdem hier Fahrlässigkeiten von unbegreiflichem Charakter begangen wurden, so darf ich behaupten und fragen: „Wer beweist mit absoluter Sicherheit, dass es meine Bestrahlung einzig und allein gewesen, die zu solch einem schlechten Gesamtresultate geführt hat?"

Und dann: Dieser Verbrennungsfall ist noch nicht beendet in Bezug auf Behandlung; ich habe in einem anderen gleichen Falle nach Eintreten der völligen Vernarbung während eines Halbjahres elektrische Gesichtsmassage angewendet, und die Rötung ist so gewichen, dass man heute absolut nichts mehr davon sehen kann, dass es sich einst um Hautnekrose mit gelbem Belange gehandelt habe.

Ich bestreite bei Pat. das Vorliegen einer heute schlecht aussehenden Vernarbung nicht ab; nicht durch „Fahrlässigkeit" ist sie entstanden; für solche Ereignisse haben wir den Begriff „Unglück" zu substituieren.

Alles in allem, an Zweifeln besteht kein Mangel, ich ersuche um meine Freisprechung!

5. Das Urteil.

Das Gericht gelangte zur Überzeugung, dass Fahrlässigkeit vorliege und erkannte auf 300 Mk. Geldstrafe.

Aus der Urteilsbegründung, wie sie vom Präsidenten gegeben, also in der schriftlichen Ausfertigung, die erst nach Wochen zu erwarten steht, nicht zu enthalten sein braucht, folgendes:

Das Gericht gelangte zur Überzeugung, dass die vorliegende Verletzung eine schwere dauernde sei und nur durch die Röntgenbestrahlung erzeugt sei!

Das Gericht hat den Aussagen des Frl. H. vollen Glauben geschenkt!

Es hat sich auf den Standpunkt des Dr. Schwabe, des Obergutachters gestellt und in einem Punkte auf den Standpunkt des Berliner Gutachtens.

Das Hannoveranische Gutachten erschien belanglos!

Weil die Schädigung eine erhebliche, dauernde ist, muss streng bestraft werden; andererseits aber handelt es sich um ein neues Gebiet, wo Regeln nicht genau präzisiert sind. Dass Kollegen ebenso verfahren wie der Angeklagte, mag zugegeben werden, das kommt aber nicht in Betracht, er hat fahrlässig gehandelt.

Deshalb die Fixierung der Strafe auf 300 Mk.!

Der Strafantrag des Staatsanwaltes hatte auf 750 Mk. gelautet.

6. Ärztliche Kritik des Urteiles.

1. Die Richter haben sich selbst, ohne den Sachverständigen zu fragen, ein Urteil über die Tragweite einer Röntgenverletzung gebildet, also direkt über medizinische Dinge entschieden!

Das Sachverständigengutachten ist anderer Ansicht über den Charakter der Schädigung und spricht von Zurückbleiben „einer mässigen Verkürzung der Haut des Vorderhalses mit der daraus resultierenden mässigen Bewegungsbeschränkung des Kopfes, sowie einer leichten,

zum grössten Teile allerdings durch Toilette und kosmetischen Kunstgriffen zu verbergenden Entstellung für Jahre, vielleicht für immer".

Etwas über ein Jahr ist vergangen, seitdem Dr. Schwabe dieses Votum abgegeben hat; er stellte sich vor Gericht gänzlich auf den Boden dieses Gutachtens, hat in der Sitzung sich weder von einer Änderung überzeugt oder den Wunsch einer erneuten Untersuchung ausgesprochen.

Vielmehr frug der Präsident die Zeugin, und dieselbe behauptete, ohne dass sich eine zweite Person von der Wahrheit dieser Angaben überzeugt hätte, die Bewegung des Halses sei beschränkt, die Rückwärtsbewegung noch mehr!

Und dies in Gegenwart eines sachverständigen Gerichtsarztes!

2. Es wurde einer Zeugin „voller Glauben" geschenkt, die nach Angabe des „sachverständigen" Zeugen Dr. Billeb an Hysterie gelitten hat und zwar während der Krankheit an „Röntgenverbrennung".

Es tritt die Frage auf, ist jemand, der vorübergehend hysterisch ist, als überhaupt hysterisch zu bezeichnen?

Ist einer Zeugin, die hysterische Symptome zeigte, und zwar in der Zeit, wo sie ärztlich beobachtet wurde, voller Glaube zu schenken, dies auch dann, wenn die Hysterie auch nur transitorisch gewesen?

Konnte diese, wenn auch transitorische Hysterie einen Einfluss auf die Vorstellungen und die Reproduktion der Wahrnehmungen der Pat. gehabt haben in dem Sinne, dass nach hysterischer Gepflogenheit Übertreibungen infolge der Perceptions-Täuschungen und falscher zentralen Verarbeitung der Perceptionen sich eingestellt und erhalten haben?

Ist es psychologisch annehmbar, auf grund der Zeugenaussagen einer hysterischen oder zur Hysterie geneigten oder transitorisch von Hysterie befallenen Zeugin allein eine Verurteilung vorzunehmen?

Mit der Erwähnung dieser Gesichtspunkte begnüge ich mich in der Überzeugung, dass ein jeder wissenschaftliche gebildete Arzt sich die Antwort selbst geben kann und dass eben in dieser Stellungnahme des Gerichtshofes, der alle diese Punkte übersah, die grosse Kluft zum Ausdrucke kommt, die zwischen ärztlicher Auffassung im allgemeinen und der des Juristen hier zu Tage tritt.

Allerdings trifft die etwa von anderer Seite sich hier anschliessende Kritik nicht den medizinisch „nichtfachmännisch" gebildeten Richter, sondern den oder die Gutachter, die unter Nichtkenntnis oder mangels der seitens eines „sachverständigen Gutachters" zu fordernden praktischen Vorbildung und dem Beherrschen des Materiales, im vorliegenden Falle sich m. E. einer Verletzung der Standespflicht schuldig gemacht haben, indem sie ohne die nötige Sachkenntnis eine ihnen fremde Sache begutachteten, anstatt offen zu bekennen, dass beim Mangel der nötigen praktischen Sachkenntnis ihnen die Fähigkeit abgehe, ein kompetentes Urteil abzugeben!

Zum Schlusse die Betrachtungen eines Laien aus einer der Hannoverschen Zeitungen, die ein offenes Wort wagte:

Die Röntgenstrahlbehandlung vor Gericht.

In unserer vorgestrigen Donnerstagsnummer brachte der Gerichtsbericht unter anderem auch eine allgemein interessierende Verhandlung über ärztliche Behandlung mittels Röntgenstrahlen. Unter Bezugnahme auf diesen Bericht wird uns nun aus Laienkreisen folgendes sehr beachtenswert erscheinende Resumé über die fragliche Verhandlung mit der Bitte um Veröffentlichung übermittelt:

„Sie haben vor einigen Tagen einen Bericht über die Strafkammerverhandlung gegen Dr. Schürmayer wegen fahrlässiger Körperverletzung veröffentlicht. Der Bericht bringt in objektiv referierender Weise den Gang der Verhandlung und mehr will und darf er auch nicht, wenn er lediglich Bericht bleiben soll. Gestatten Sie deshalb mir, als Zuhörer bei dem Prozesse gegen Dr. Schürmayer, einige kritische Bemerkungen. Auf den Fall selbst brauche ich dabei nicht einzugehen, da er durch Ihren Bericht genügend bekannt ist. Was ich insbesondere auszusetzen habe, ist, dass das Urteil gar noch

nicht hätte gefällt werden dürfen. Es fällt mir durchaus nicht ein, eine Freisprechung zu fordern; das wäre verfehlt. Ich behaupte lediglich, dass die Sache noch garnicht spruchreif war. Es lagen in dem Falle drei von der Staatsanwaltschaft beigebrachte Gutachten von medizinischer Seite vor, aber einmal standen sich diese Gutachten in wesentlichen Punkten widersprechend gegenüber, und dann waren sie nicht von Sachverständigen abgegeben. Insbesondere hätte sollen das Gutachten des Dr. Schwabe, gleichgültig, ob es zutreffend ist oder nicht — darüber steht mir als Laie kein Urteil zu — nicht anerkannt werden, und doch stützt sich gerade auf dieses Gutachten das gerichtliche Urteil. Das Gutachten trug das Gepräge einer subjektiven wissenschaftlichen Polemik — und das soll ein Gutachten nicht. Es musste deshalb Verwunderung erregen, dass das Gericht bedingungslos den Antrag des Angeklagten ablehnte, weitere Gutachten von anerkannten sachverständigen Spezialisten und Fachleuten einzuholen. Gegen ein Schöffengerichtsurteil giebt es immer noch eine Berufung, gegen Strafkammerurteile nicht; allerdings eine Revision, aber nur gegen formelle Verstösse, gegen „thatsächliche Feststellungen", und mögen sie noch so falsch sein, ist nichts zu machen. Und wenn nun auch schliesslich die von Dr. Schürmayer eingelegte Revision als begründet anerkannt werden sollte — und sie muss meines Erachtens anerkannt werden, weil die Nichtbeachtung des Schürmayerschen Antrages eine entscheidende Einschränkung seiner Verteidigung und die Ausserachtlassung einer wesentlichen Thatsache zur Rechtsfindung ist — was bildet das für eine Arbeits- und Zeitverschwendung, und zugleich was für einen Schlag gegen das Vertrauen zur Justiz, dessen Schwinden der Justizminister vor einigen Jahren im preussischen Abgeordnetenhause so lebhaft beklagte. Dr. Schürmayer behauptete, es handle sich bei der Anwendung von Röntgenstrahlen weniger um ein medizinisches als vielmehr um ein physikalisch-technisches Gebiet, über das nicht jeder Mediziner ohne weiteres ein Gutachten abgeben könne, sondern nur ein Spezialist mit langer und gründlicher praktischer Erfahrung. Die in Frage kommenden Gutachter waren aber solche Fachleute nicht, haben sich nicht mit der Materie beschäftigt, nie einen ähnlichen Fall behandelt, überhaupt nie gesehen, und nun sollen sie ein Gutachten abgeben, von dem ein so schwerwiegendes persönliches und wissenschaftliches Urteil abhängt. Wohl warf Dr. Schwabe dagegen ein, dass er, als er zur Abgabe des Gutachtens aufgefordert sei, sich die einschlägige Litteratur angesehen und bei zwei Fachleuten informiert habe. Ja, genügt und befähigt denn das zur Abgabe eines absolut zutreffenden Gutachtens in einer so komplizierten und noch so wenig erforschten Frage? Mit Recht fragte Dr. Schürmayer dagegen den Gerichtshof, ob derselbe jemanden, der das Strafgesetzbuch durchgelesen habe, nun schon als Sachverständigen in Strafrechtssachen gelten lassen würde. Alle diese Bedenken verdienen um so mehr Beachtung, als Dr. Schürmayer die vor Gericht wissenschaftlich nicht widerlegte und so ohne weiteres nicht zu widerlegende Behauptung aufstellte, dass an der schlimmen Wendung der in Frage kommenden Verbrennung und an deren schlechter Heilung die spätere falsche Behandlung durch andere Ärzte schuld sei. Zwischen einer Verbrennung durch Röntgenstrahlen und einer gewöhnlichen Verbrennung bestehe ein fachwissenschaftlich festgestellter fundamentaler Unterschied, der auch eine ganz anders geartete Behandlung fordere. Da Dr. Schürmayer diese wissenschaftliche Behauptung einmal aufstellte, die von den übrigen Ärzten nicht widerlegt, nicht einmal bestritten wurde, so musste meines Erachtens doch die gerichtliche Untersuchung hierauf ausgedehnt werden, mindestens indem man Gutachten über die wissenschaftliche Thatsächlichkeit der Schürmayerschen Behauptung von sachverständigen Spezialisten einholte, die die verschiedenen Verbrennungen gesehen und behandelt, deren Verlauf und Heilungsprozess beobachtet haben und deshalb imstande sind, die Schürmayersche Behauptung über einen Wesensunterschied zwischen gewöhnlichen Verbrennungen und solchen durch Röntgenstrahlen und die Notwendigkeit einer dadurch bedingten verschiedenartigen Behandlung als entscheidend für den Verlauf und den Abschluss des Heilungsprozesses zu bestätigen oder zu widerlegen. — Die Verurteilung erfolgte, weil Dr. Schürmayer die Bestrahlung fortsetzte, als die charakteristische Röte sich zeigte; und das wurde ihm auch als besonders gravierend im Gutachten des Dr. Schwabe vorgeworfen. Ganz recht; nun behauptete aber Dr. Schürmayer, und er hatte die beweisende fachwissenschaftliche Litteratur zur Verhandlung mitgebracht und forderte andererseits auch darüber Gutachten von sachverständigen Fachleuten, dass es anerkannte und gültige wissenschaftliche Theorie und Praxis sei, auch nach Auftreten der betr. Röte die Bestrahlung fortzusetzen. Ob das der Fall ist, kann ich als Laie nicht beurteilen. Es scheint mir aber doch eine fundamentale Forderung der Gerechtigkeit, in dieser Frage Sachverständige zu hören bezw. mindestens die von Dr. Schürmayer vorgelegte fachwissenschaftliche Litteratur darüber einzusehen. Das geschah leider nicht. Das ist es, was ich bemängele. Ob Dr. Schürmayer recht oder unrecht gehandelt hat, darüber kann ich nicht urteilen, wohl aber — und das glaube ich im obigen begründet zu haben, behaupte ich, dass das Urteil zu schnell gefasst wurde und dass es deshalb rechtlich und logisch anfechtbar ist. Das Urteil hätte müssen vertagt und die geforderten Gutachten eingeholt werden. Für die Sache selbst und auch für die junge Dame war es, nachdem die Angelegenheit sowieso schon ca. 2 Jahre gedauert hat, ganz gleichgültig, wenn sie noch einige Wochen länger gedauert hätte. Es unterliegt keinem Zweifel, und im Interesse des Rechts ist es dringend wünschenswert, dass das Reichsgericht

das Urteil aufhebt und die Sache an das hiesige oder an ein auswärtiges Landgericht zur anderweitigen Entscheidung zurückverweist, mit der Anheimgabe, die von Dr. Schürmayer geforderten Gutachten einzuholen, zumal deren Ablehnung nicht einmal begründet wurde. Die Verteidigungsbeschränkung des Angeklagten erscheint nun auch dadurch noch verschärft, dass der Gerichtsvorsitzende dem Angeklagten, als derselbe seine Verteidigungsrede beginnen wollte, vorweg bemerkte: „Aber bitte kurz!“ Auch das erscheint mir befremdend, doch will ich darauf nicht näher eingehen, weil es mit meinen obigen Ausführungen sachlich nichts zu thun hat.“

Der II. Internationale Kongress für medizinische Elektrologie und Radiologie.

Bern, 1.—6. September 1902.

Von

Dr. **Peter Bade**, Hannover.

Der Kongress wurde am Montag, den 1. September, 9½ Uhr vormittags, durch Begrüssungsreden des Vorsitzenden Dr. Dubois (Bern) und des Schweizer Kultusministers Dr. Gobad eröffnet.

Benedikt (Wien) wurde zum Präsidenten des Kongresses gewählt, darauf in die Tagesordnung übergegangen.

Der erste Tag war der medizinischen Elektrologie gewidmet und brachte keine das Röntgenfach betreffende Arbeiten.

2. Tag, Vormittagssitzung.

Oudin (Paris): **Rapport sur les accidents dus aux rayons X.**

Die Trennung in chronische und akute Röntgenverbrennung sei nicht aufrecht zu halten, weil eine akute, tiefe Verbrennung erst oft nach längerer Zeit in Erscheinung trete als eine sogenannte chronische, oberflächliche Verbrennung.

Bevor er die eigentlichen Verbrennungen charakterisiert, schildert er Zufälle allgemeiner Natur, welche bei der Röntgenbestrahlung auftreten können, so Übelkeiten, die von ihm und Barthélemy beobachtet wurden, Herzpalpitationen und Herzneuralgien, zuerst von Segny und Quenisset beschrieben. Sehr häufig sei eine dem alkoholischen Tremor ähnliche nervöse Unruhe der Finger, die erst langsam nach dem Fortlassen der Bestrahlungen, verschwinde. Sensibilitätsstörungen, die z. T. in leichten Hyperaesthesien, z. T. in Anaesthesien beständen, kämen vor. Sehr selten seien Blepharitiden und Conjunctivitiden.

Einfluss auf die Funktion der Nieren, auf die Menstruation, auf die Verdauung sei nicht nachgewiesen. Von ihm selbst, von Barthélemy und Darier wurden an Vierfüsslern Lähmungserscheinungen beobachtet, die zuerst an den hinteren Extremitäten auftraten und in 5—6 Tagen zu einer kompletten Lähmung führten.

Er wendet sich dann zur Beschreibung der sogenannten akuten, tiefen Röntgenverbrennung. Er unterscheidet fünf Perioden.

1. Die Rötung trete 24—36 Stunden nach der Exposition auf, erscheine ganz harmlos und weiche kaum von der normalen Farbe der Haut ab.

2. Die Blasenbildung, die sich 10—14 Tage nach der ersten Sitzung abspielt. Während dieser zweiten Periode beobachtet man ein Phenomen, das sozusagen pathognomonisch für Röntgendermatitiden ist, das ist die Pigmentation, die nach dem fünften Tage auftritt und nur sehr langsam wieder verschwindet. Ebenfalls in die zweite Periode fällt die Epilation, welche sozusagen die harmloseste und oberflächlichste, einfachste Reizerscheinung des subepidermoidalen Gewebes darstelle. Die Epilation könne sich in 5—6 Tagen einstellen, könne jedoch auch erst nach 14 Tagen oder 3 Wochen erscheinen; in 2—3 Monaten wüchsen die Haare wieder nach.

Die dritte Periode sei durch die oberflächliche Ulceration gekennzeichnet, welche ca. 6 bis 8 Wochen nach der ersten Bestrahlung ihren Höhepunkt erreicht und dann in das vierte Stadium, der „Escharification“ übergeht. Es bilden sich um die Läsion herum sehr interessante Farbenveränderungen, einige Stellen bekommen rosa, andere weisse Narbenfarbe, ohne dass sie narbige Konsistenz haben, an diesen Partien ist die Hautempfindlichkeit nicht erloschen, sondern normal, sogar etwas erhöht. In diesem Zustand kann die Läsion viele Monate verharren, bis

das fünfte Stadium, die tiefe Ulceration, sie ablöst, die scheinbar bald der Heilung zugeht, aber doch immer wieder von neuem Ulcerationsbildung zeigt. Es dauerte ungefähr einen oder mehrere Monate, während welcher Zeit heftige Schmerzen auftreten, bis endlich die Narbenbildung einsetzt.

Die Narben bei Röntgenverbrennungen bieten einen ganz besonderen Anblick dar, so dass man aus ihnen allein schon die Diagnose der vorausgegangenen Läsion stellen kann. Die Narbe ist weich, sehr regelmässig, flach, hat eine vollkommen blanke Farbe und zeigt erst nach Monaten Neigung zu retrahieren.

Die Umgebung der Narbe zeigt eigentümlich teleangiektatische Färbung, die durch bouquettartige kapilläre Gefässdilatation hervorgerufen wird, und über deren Ausgang Ref. nichts zu sagen weiss, da er sie nicht lange genug beobachten konnte.

Die Dauer und der Gang der Röntgenverbrennung ist ein sehr langsamer, monatelang, und bei eingetretener Heilung kann das geringste Trauma in der Nachbarschaft wieder eine charakteristische Ulceration hervorrufen; so beobachtete Oudin, dass nach einer Seruminjektion eine Röntgendermatitis eintrat, obwohl die Bestrahlungssitzung sechs Monate zurücklag.

Die Behandlung hat alles versucht, aber alles war machtlos. In letzter Zeit hat Dr. Bar die Idee gehabt, die Röntgenulceration mit rotem Licht zu behandeln und einen guten Erfolg gehabt.

II. Die chronische Röntgendermatitis kann man auch die des Operateurs nennen, weil sie vorzugsweise die Hände der Röntgographen befällt.

Sie tritt ganz langsam auf. Die Finger werden rot, wie bei Köchinnen, und so die ganze Hand allmählich rot. Es können einzelne Bläschen erscheinen, die zu oberflächlichen Ulcerationen führen, dies ist aber nicht das gewöhnliche. Das Charakteristische ist die Hautverdickung und der Ausfall der Haare, welcher von fast allen Autoren beschrieben wird, jedoch nicht vom Ref. beobachtet wurde. Die Nägel fallen bisweilen ganz aus oder haben ein unregelmässiges Wachstum, zeigen Risse. Auch Knochenveränderungen können auftreten, z. B. deformierende Arthropathien, die zu Ankylosen führten (Hallopeau). Direkt tiefe Formen wurden nicht beobachtet, weil rechtzeitig die nötigen Vorsichtsmassregeln ergriffen werden konnten.

Die pathologische Anatomie der Röntgenverbrennungen ist von Lemann, Unna, Kaposi und Darier, die alle zu nicht übereinstimmenden Resultaten gelangten, studiert worden. Oudin ist Dariers Ansicht, der nicht in einer Veränderung der Blutgefässe und der feinsten Nervenverzweigungen, sondern in der Vermehrung der Zahl und der Vergrösserung des Durchmessers der cellulären Elemente die Ursache sieht. Rollet und Bertin-Sans haben an Meerschweinchen Experimente gemacht und gefunden, dass die Überexpositionen sehr interessante meningomyelitische Erscheinungen zur Folge hatten. Verwachsungen der Meningen, Gehirnhyperaemie, Vergrösserung der Zellen, kleine hämorägische Herde. —

Nach einer kurzen Bemerkung, dass auch durch andere radioaktive Substanzen, z. B. das Uran, den Röntgenverbrennungen ähnliche Läsionen hervorgerufen werden könnten, cf. die Beobachtungen von Walkhoff, Giesel, Becquerel und Curie, wendet Oudin sich zur Besprechung der Ursachen und des Mechanismus der Verbrennungen.

Wir können heute mit Sicherheit sagen, dass die X-Strahlen und nur sie allein die Ursache der Verbrennung sind.

Tesla hat die Hypothese aufgestellt, dass unter dem Einfluss der Röntgenstrahlen Ozon gebildet wird, und dass den Aluminium- und Platinaelektroden feinste Metallteilchen entrissen werden, beides übe einen schädigenden Einfluss auf das Gewebe aus. Doch sei die Hypothese nicht richtig, weil 1. überhaupt kein Ozon gebildet wurde, und 2. dass experimentale Studium ergeben habe, dass die verschiedensten Metallteilchen nie eine Läsion ähniich annähernd der Röntgendermatitis hervorgebracht hätten.

Guillaume dagegen nimmt an, dass negativ geladene corpusculäre Elemente die lebenden Zellen angriffen, deren statische Energie änderten und sie so zur Necrobiose führten.

Oudin ist der Ansicht, dass alle Hypothesen, welche eine direkte Alteration der Gewebe zur Voraussetzung haben, fallen gelassen werden müssen, weil die Zeitdauer der Läsionen eine so sehr langsame sei und sie so spät nach der Bestrahlung erst einsetze; Oudin ist mit Barthélemy und Darier der Ansicht, dass es sich um throphoneurotische Störungen handelt.

Bei der Frage, ob wir die Röntgenverbrennungen vermeiden können, stellt Oudin sich zunächst auf den Standpunkt, dass man die sog. „Idiosyncrasie“ für Röntgenverbrennung gelten lassen müsse. Es sei auch gleichgültig, ob die X-Strahlen durch Akkumulatoren oder durch statische Maschinen erzeugt würden.

Es komme nur an

1. auf die Quelle der X-Strahlen,
2 auf den Abstand der X-Strahlen-Quelle von der Haut,
3. auf die Dauer der Exposition.

Zum Schluss schildert Oudin kurz sein Vorgehen: 30 Sekunden die erste Sitzung. Nach 48 Stunden die zweite Sitzung von einer Minute. Wieder 48 Stunden später eine $1^1/_2$ Minuten lange Sitzung, dann steigert er alle acht Tage um $^1/_2$ Minute bis auf drei Minuten. Dann sistiert er die Sitzungen acht Tage lang, und beginnt, wenn keine Reizerscheinungen aufgetreten sind, mit drei Minuten, steigert allmählich auf fünf, welche er nicht überschreitet. Tritt auch nur die leiseste Reizerscheinung auf, so

wird gewartet, bis sie vorüber ist. Auf diese Weise hat er noch nie einen ernsten Unglücksfall zu verzeichnen gehabt.

Schiff (Wien). **Über eine neue Methode zur Konstanterhaltung von Röntgenstrahlen.**

Es ist von mir schon wiederholt und seit langem darauf hingewiesen worden, dass für therapeutische Zwecke lediglich solche Röhren in Betracht kommen sollen, deren Strahlung aus noch nicht genügend erforschten Ursachen eine geringere chemische Wirkung auf die lichtempfindliche Platte ausüben, weil die Erfahrung gelehrt hat, dass Bestrahlung mit wirksameren (weichen) Röhren Erscheinungen (reaktive Entzündungen) hervorrufen kann, welche zuweilen von sehr unangenehmen Konsequenzen begleitet sind. Dieser Art von Behandlung stellt sich jedoch in der Praxis besonders, wenn man, wie üblich, mit grösseren Induktorien (30—40 cm Funkenlänge) arbeitet, der Übelstand entgegen, dass die Röhre schon nach wenigen Minuten heiss, dadurch selbstverständlich weicher wird, infolgedessen wieder wirksamere X-Strahlen ausschickt und den angestrebten Zweck vereitelt. Ausserdem kommt noch in Betracht, dass auch der Fall einzutreten vermag, dass die Entladung des hochgespannten Stromes ohne Erwärmung, aber auch ohne Strahlung ausserhalb der Röhre vor sich geht. Tritt dies letztere ein, dann ist die Wirkung gleich Null.

Nach vielfachen Versuchen glaube ich eine Methode angeben zu können, die es ermöglicht, eine sogenannte „weiche" Röhre, die zur Durchleuchtung vorzüglich geeignet ist, ohne jegliche dauernde Veränderung dieser ihrer Eigenschaft für Behandlungszwecke derart einzustellen, dass sie wie eine harte Röhre wirkt, ohne deren obenerwähnte Übelstände aufzuweisen. Das heisst: sie wird nicht warm, die Entladung erfolgt nicht ausserhalb der Röhre und die anfängliche und gewünschte geringere Intensität der Strahlung bleibt selbst bei halb-, ja sogar einstündigem Betriebe eines Ruhmkorff-Apparates von 50 cm Funkenlänge und auch bei Anwendung sehr grosser elektrischer Energiemengen konstant.

Die Methode besteht darin, dass man vor der Röhre, deren Strahlen therapeutisch wirken sollen, zwei ganz harte und sonst nur in geringem Masse chemisch wirksame Röntgenröhren in Serie, d. i. hintereinander einschaltet.

Der Eingangs beschriebene Effekt erscheint mit Rücksicht darauf, dass schon Versuche bekannt sind, durch Vorschaltung nur einer Röhre (Drosselröhre) die Strahlung zu beeinflussen, einigermassen unerwartet. Es ist aber durch zahlreiche Experimente nunmehr unzweifelhaft, dass die Widerstandseinschaltung durch zwei harte Röhren die Strahlung jedenfalls ganz anders modifiziert, als dies durch schwächere Ströme oder durch Einschaltung anderer Widerstände geschieht. Dies illustriert unter anderem die Thatsache, dass durch die drei miteinander in Serie verbundenen Röhren eine Strommenge von nicht weniger als 25 Amperes x 110 Volt = 2750 Watt hindurchgeschickt werden konnte, wobei im Mittel jede Röhre nicht weniger als rund 900 Watt konsumiert. Hält man dagegen, dass schon bei einer Stromstärke von 5 Amperes x 20 Volt = 100 Watt jede Röhre, selbst die beste, ausnahmslos nach wenigen Minuten warm und die Antikathode glühend wird, was für jene keinesfalls von Vorteil ist, so kann man schon hieraus auf eine wesentliche Verschiedenheit der Wirkung dieser Form von Widerständen schliessen. Thatsächlich zeigen auch die mittelst dieser Röhren aufgenommenen Röntgenbilder sowohl wenn jede einzeln, als auch wenn sie in beschriebener Anordnung funktionierten, sehr interessante Resultate, welche mit Berücksichtigung der bekannten Thatsachen sehr bemerkenswert sind.

Ausser der schon mehrfach erwähnten Konstanz der Strahlung selbst nach einstündigem Betriebe (Beweis: Aufnahme sofort nach Einschaltung und nach einer Stunde) zeigen die beiden vorgeschalteten (Widerstands-) Röhren, die einzeln noch ein ganz brauchbares Bild liefern, bei der Serienschaltung nur mehr eine geringe aber vollkommene Schwärzung der lichtempfindlichen Platte ohne auch nur im geringsten eine Zeichnung des exponierten Objektes (in diesem Falle die Hand) hervorzurufen. Dies lässt vermuten, dass diese bisher meines Wissens noch nicht beobachtete Modifikation der Röntgenstrahlen auch dichte Gewebe (Knochen) vollkommen durchdringt und vielleicht in gewisser Hinsicht eine ähnliche Leistung der von radioaktiven Substanzen ausgehendsn Becquerelstrahlen vollbringt.

Vorliegender Bericht soll nur als vorläufige Mitteilung gelten, da die diesbezüglichen Experimente, insbesondere auch die Untersuchung dieser modifizierten Strahlung noch nicht zum Abschluss gelangt sind. (Autoreferat.)

2. Demonstration von Projektionsbildern, welche die Erfolge der Röntgentherapie bei den verschiedensten Hautkrankheiten illustrierten.

Vormittagssitzung: Donnerstag, d. 4. Sept.

Béclère (Paris). **La radioscopie et la radiographie des organes splanchniques.**

Béclère hatte auf dem I. internationalen Kongress für medizinische Elektrologie und Radiologie über dasselbe Thema referiert. Sein diesjähriges Referat war eine ausserordentlich gewissenhafte, kritische, auf reichliche Litteratur sich stützende, umfassende Arbeit, welche alle röntgenologischen Arbeiten, die auf dem Gebiete der inneren Medizin erschienen waren, zu würdigen wusste, somit ein Bild gab von dem ungemein aktiven Arbeiten gerade in diesem Gebiete.

Die Röntgenuntersuchung des Thorax.

Sie ist den physikalischen Methoden der Auskultation und Perkussion überlegen, weil sie sich nicht an die Oberfläche hält, sondern die im Innern des Thorax gelegenen Organe, Herz, Lungen, grosse Gefässe zur Anschauung bringen kann, und zwar ist die Radioskopie der Radiographie überlegen, weil sie die Bewegungen der Organe zeigt und viele Bilder in kurzer Zeit geben kann; nur in gewissen Fällen ist die Radiographie vorzuziehen, weil sie Einzelheiten am schärfsten wiedergiebt, schärfer als Radioskopie, so bei Lungenuntersuchungen, um die Frühdiagnose Tuberkulose stellen zu können. — Er bespricht den Vorteil der statischen Maschinen zur Erzeugung von Röntgenstrahlen vor den Induktoren, sie gäben ganz ungemein scharfe Bilder, seien jedoch von dem Feuchtigkeitsgehalt der Luft abhängig. Er bespricht den Wert der regulierbaren Röntgenröhren, bevorzugt die von Villard.

Unbedingt notwendig sei die freie leichte Beweglichkeit der Röhre, die er in einem ingeniös erdachten Apparat, welcher demonstriert wird, ermöglicht hat.

Die beste Lage der Patienten ist die aufrecht stehende; jenachdem man dann Röhre oder Patient seine Stellung wechseln lässt, bekommt man eine grosse Zahl sich gegenseitig ergänzender Bilder.

Unbedingt nötig ist, mit senkrechtem Röntgenstrahl zu arbeiten, ferner ist die Anwendung der Bleiblende, die von Béclère sehr leicht beweglich nach Art einer Irisblende in seinem Apparat angebracht war, erforderlich; unbedingt notwendig ist die Anwendung einer Röhre, mit der man bald scharf, bald weniger intensiv durchdringende Strahlen bekommt, weil die zu untersuchenden thoraces zu verschieden sind. Unbedingt notwendig sei die Adaptionsfähigkeit der retina des Untersuchenden an die X-Strahlen; diese sei viel besser, wenn der Untersucher am Abend und in schwach erleuchtetem Raume untersuche und möglichst vor der Röntgenuntersuchung eine Weile ganz im Dunkeln bleibt.

Der radiographischen Thoraxuntersuchung muss immer die radioskopische vorangehen. Die Radiographie geschieht am besten durch Momentaufnahmen nach Ziemssen-Rieder; leider seien diese nicht ausführbar für alle Untersucher; er empfiehlt, um die Qualität der X-Strahlen, die für die Brustuntersuchung zweckmässig seien, zu prüfen, das Radiochromometer von Benoist, das näher beschrieben wird.

Zum Beschauen der Negative empfiehlt er das matte Fenster im dunklen Zimmer nach Albers-Schönberg.

Nach einer genauen Beschreibung der normalen Thoraxdurchleuchtungsbilder und dem Gange der Untersuchung wendet Béclère sich eingehend den pathologischen Thoraxbildern zu, beschreibt den Hydrothorax, Pyopneumothorax, die Ergüsse in die Pleurahöhlen, seröse serösfibrinose und hämorragische oder purulente, zwischen denen die Radioskopie keine differente Merkmale habe.

Die Mediastinalergüsse seien sehr schwer zu diagnostizieren.

Pleuraverwachsungen ohne nennenswerte Verdickungen könne man aus dem Spiel des Zwerchfellschattens erkennen. Den Verlauf von Fisteln könne man durch Einführen einer Hohlsonde, die mit Quecksilber gefüllt sei, erkennen. Lungenemphysem erkenne man an der Vergrösserung der Lungenschatten.

Sklerosierung der Lunge erkenne man aus der verminderten Schärfe des Lungenbildes und der verminderten Exkursionsbreiten der Lungen in den Atmungsphasen. Lungenödem, Fremdkörper in den Bronchen, einseitige Bronchialstenosen, cylindrische Erweiterung der Bronchien, alle Verdichtungsherde, auch bei der Pneumonie, bespricht er.

Lungengangrän, Neoplasmen, Cysten, Adenopathien werden eingehend erörters. Ein eingehender Abschnitt wird der Lungentuberkulose gewidmet. Für die Erkennung der Phthisis incipiens ist die Röntgenuntersuchung die notwendige Ergänzung der Auskultation und Perkussion!

Ein weiteres Kapitel ist der Untersuchung und Beschreibung des Herzens und der Gefässe gewidmet. Die Radioskopie gestatte, angeborene Dextrocardien von erworbenen zu unterscheiden, weil die angeborenen eine wirkliche Inversion des ganzen Organs und bei Durchleuchtung im Holzknechtschen Durchmesser auch eine Inversion des Aortenbogens erkennen lassen. Lageveränderungen, allgemeine Dilatation des Aortenbogens, endlich Aortenaneurysmen werden röntgenographisch differential diagnostisch beschrieben. —

Im Ösophagus könne man Fremdkörper, Stenosen, Dilatationen, Divertikel sichtbar machen.

Die Untersuchung der Bauchorgane habe nicht soviel Früchte gezeitigt. Auf deren Einzelheiten kann nicht eingegangen werden, doch müsse erwähnt werden, dass die neue von Albers-Schönberg konstruierte Kompressionsblende ein gutes Hilfsmittel, besonders zum Aufsuchen von Nierensteinen sei. Béclère schliesst mit den Worten, dass die Röntgenuntersuchung für die Bauchorgane ein wertvoller Fortschritt, für die Brustorgane dagegen eine wunderbare Methode sei, die berufen sei, neben Auskultation und Perkussion einen wichtigen Platz einzunehmen. —

Dasselbe Thema behandelte

E. Grunmach (Berlin): **Die Radiographie und Radioskopie der inneren Organe.**

Im Gegensatz zum Vorredner behandelte Grunmach das Thema rein demonstrativ. An der

Hand zahlreicher äusserst gut gelungener Röntgenogramme wusste er in vorzüglicher Weise die Bedeutung der Röntgenschen Entdeckung für die interne Medizin klarzulegen.

G. schilderte kurz die Technik seiner Aufnahmen, seine Dauerröhre, die die Vorzüge der Walterschen Wasserkühlröhre zu haben schien, seinen 100 cm-Induktor, der mit Benutzung des Wehneltschen Unterbrechers ihm Momentaufnahmen vom Thorax ermögliche, seinen von der Allg. Elektr.-Gesellschaft hergestellten aktinoskopischen Mess- und Zeichenapparat, der sowohl eine Aufnahme des sitzenden, stehenden, wie liegenden Patienten gestatte.

Das Offenbleiben des ductus arteriosus Botalli konnte von ihm durch X-Strahlenuntersuchung festgestellt werden. Die röntgenologische Differentialdiagnose zwischen Aortenaneurysmen und Mediastinaltumor wurde von ihm festgelegt, indem die Mediastinaltumoren unregelmässige Form und verschiedene Schattenbildung, mangelhaft scharfe Umrisse und eine stossweise fortgesetzte Pulsation haben.

Aneurysmen der Aorta descendens, ja in einem Falle der Aorta abdominalis konnten von ihm nachgewiesen werden. —

Einmal konnte G. einen Tumor cerebri auf Grund eines abnormen Schattenbildes nachweisen. Die Sektion bestätigte das Vorhandensein einer cystenartigen, Kalkkonkremente enthaltenden Hirngeschwulst.

G. beschreibt und demonstriert auch noch Veränderungen, welche interne Erkrankungen an den Extremitäten machen, so Lues, Sarcomatose, Tabes dorsalis, Arthritis chronica, Myositis ossificans.

Auf die Erkrankung der Wirbelsäule bei der Bechterew-Strümpel-Marieschen Erkrankung wird hingewiesen. Bei gewissen Rückenmarkserkrankungen liess sich Osteoporose der peripherwärts gelegenen Wirbelkörper feststellen. Es erwiesen sich demnach auf Grund seiner Ergebnisse der Röntgenforschung die X-Strahlen von enormen Werte für die Erkennung innerer Erkrankungen.

Die Diskussion zu den Referaten:

Holzknecht wies darauf hin, dass Grunmach in seinem Referat nur einen Autor, sich selbst, genannt habe, dagegen keinen Mit- und Ausarbeiter der Methode erwähnt habe, wie Rosenthal, Weinberger, Ziemssen, Rieder und andere.

Er reduziert den Vorteil des Orthodiagraphen. Da bis jetzt exakte Herzgrössen überhaupt noch nicht festgestellt seien, könne man auch durch das orthodiagraphische Herzbild niemals mit absoluter Sicherheit sagen, ob ein Plus oder Minus von ca. 1 cm Herzdurchmesserschatten normal oder pathologisch zu nennen sei.

Holzknecht bezweifelte, dass man ein Offenbleiben des Septum ventriculorum röntgenographisch nachweisen könne, weil die Verbreiterung des Herzschattens, welche G. dafür diagnostisch verwerte, auch bei Mitralinsuffiziens vorkomme. Holzknecht bezweifelt ferner, dass ein Aneurysma der Aorta abdominalis nachzuweisen sei. —

Grunmach behauptet, die Fälle von Offenbleiben des Sept. ventric. und des Aneurysma aort. abdom. seien zur Sektion gekommen und seine Diagnose sei bestätigt worden.

Benedikt nimmt Grunmach in Schutz mit den Worten: „Mr. Grunmach peut dire, la radiographie et la radioscopie c'est moi.“ —

Kronecker: Holzknecht nimmt offenbar an, dass die Pulsation der Arteria pulmonalis mit der des linken Ventrikels gleichzeitig geschieht, was jedoch nicht der Fall ist, wie jede Durchleuchtung am Normalen beweist.

Holzknecht: Ich habe mich schlecht ausgedrückt. Beim Normalen ist natürlich Pulmonalis Pulsation und Kontraktion des linken Vorhofes zeitlich getrennt, aber bei Mitralinsufficienz ist die Diastole des linken Vorhofes, der durch die insufficiente Klappe die Blutwelle aus dem linken Ventrikel aufnehmen muss, synchron mit der der Arteria pulmonalis und dazu in jedem Falle von arteriellem Charakter.

Grunmach: Sie müssen doch schon eine Mitralinsufficiens klinisch nachweisen können und vorher ausschliessen können.

Holzknecht: Aus der radiologischen Untersuchung allein kann man das Offenbleiben des Foramen ovale nicht diagnostizieren.

Vortrag.

Benedikt (Wien): **Über Röntgendiagnostik der Schädel-, Hirn und Wirbelsäule-Erkrankungen.**

Eine Demonstration von Röntgogrammen, welche beweisen sollten, dass man durch die Röntgenuntersuchung die verschiedensten Erkrankungen am Schädel, am Hirn und an der Wirbelsäule und dem Rückenmark nachweisen könne, die durch andere Untersuchungsmethoden nicht zu Tage gefördert waren. An der Hand verschiedener Krankengeschichten von Individuen, die z. T. für Simulanten gehalten worden waren, wurden nicht bloss Fälle von Bechterewscher Krankheit, sondern auch Oedem der Meningen, entzündlicher und nicht entzündlicher, Verdickungen der Meningen, meningeale Blutungen sowie neoplastische Veränderungen am Hirn als durch Röntgenstrahlen nachweisbar erklärt.

Diskussion:

Holzknecht: Ich habe als gerichtlicher Sachverständiger für das medizinische Röntgenverfahren viele der Benediktschen Fälle nachuntersuchen müssen und bin zu dem Schlusse gekommen, dass auf Grund seiner Bilder die von ihm gestellte Diagnose wissenschaftlich nicht haltbar ist, weil die Schattendifferenzen, welche die Röntgenstrahlen hervorbringen, abhängig sind von dem Atomgewicht der durchstrahlten Schichten. Das Atomgewicht vom Schädelknochen, Gehirnmasse, Blut, Fett ist aber so wenig different, dass keine genügend grosse Schattendifferenzen mit der Platte entstehen können.

Bade hält die demonstrierten Bilder nicht für beweiskräftig, weil sie technisch nicht einmal den Anforderungen eines mässig guten Bildes genügten.

Benedikt versucht die Holzknechtschen Argumente mit einer nicht wissenschaftlichen Anekdote zu widerlegen und bittet um eine Kommission von drei Männern, welche den Streit Holzknecht-Benedikt schlichten und ein Gutachten über die Beweiskraft der Platten abgeben sollen. Er schlägt Grunmach, Béclère und und einen dritten vor.

Béclère. Ich fühle mich sehr geehrt, mein Urteil abgeben zu dürfen, aber ich glaube nicht, dass es im Interesse der Wissensehaft liegt, eine solche Frage durch Abstimmung entscheiden zu sollen.

Nach einer längeren vermittelnden Rede von Leduc aus Nantes und einer Bitte des Vorsitzenden zieht Herr Benedikt seinen Antrag zurück.

Vortrag des Dr. Josef Rosenthal, München. **Über eine neue regulierbare Röntgenröhre (Voltohm E.).**

Jeder, der mit Röntgenstrahlen gearbeitet hat, weiss, dass nur eine gute Röhre bei sonst guten Bedingungen, gute Resultate schafft. Bei einer guten Röhre muss der Gasdruck im Innern eine ganz bestimmte Grösse haben, ist der Druck zu klein, so geht der elektrische Strom wohl hindurch, aber er erzeugt keine X-Strahlen. Ist er zu gross, so geht der Strom nicht durch. Mit der Zeit aber wird in jeder Röhre der Luftgehalt so gering, dass sie nicht mehr funktioniert. Villard schuf die erste regulierbare Röhre, indem er die Eigenschaft der Platinmetalle, besonders des Palladiums, durch Erhitzung für Gase durchlässig zu werden. Seit der Zeit sind die verschiedensten regulierbaren Röhren gebaut worden, die aber alle den vollsten Anforderungen nicht genügen. Bei der von ihm konstruierten Röhre besteht die Reguliervorrichtung aus einer mit der Röntgenröhre kommunizierenden kleinen Röhre, welche sowohl Kathode als Antikathode besitzt. Infolge der Anwendung einer Regulierkathode und Regulierantikathode sei es möglieh, einerseits ein sehr bedeutendes Luftreservoir in der Röhre unterzubringen, das sehr schnell Gase abzugeben imstande ist, anderseits aber auch, und das sei sehr wichtig, nicht von selbst wieder Gase aufsaugt. — Die Erhöhung des Vacuums wird einfach durch Stromwechsel besorgt.

Vortrag des Herrn Dessauer, Aschaffenburg. **Eine neue Röntgenröhre.** cf. Ausstellungsbericht.

Vortrag des Herrn D'Arman (Venedig). **Sal miglior modo di render graduabili il rochetti pa la radiographia.** Zu kurzem Referat nicht geeignet.

Nachmittagssitzung.

Forster, Bern. **Über den Einfluss von Röntgenstrahlen auf den elektrischen Widerstand des Selens.** Wird später referiert werden.

Dr. R. Kienböck (Wien) spricht über das Anwendungsgebiet und Wesen der **Radiotherapie**, diskutiert zu Oudin's Referat und versucht seine Methode der radiotherapeutischen Technik zu begründen.

Er will nur schwere Fälle von Bartwuchs bei Frauen mit Röntgenstrahlen behandelt wissen, da sich schliesslich mit der Kahlheit stets auch ein gewisser Grad von Hautatrophie ausbildet. Teleangiektasien und Pigmentanomalien können als unangenehme Spätfolgen auch an Stellen auftreten, wo nie eine Excoriation, sondern nur leichtere Dermatitis erzeugt worden war, selbst nach einer einzigen solchen Bestrahlung von mittlerer Intensität. Der Ausschnitt in der Bleimaske soll während jeder kräftigeren Bestrahlung und bei wiederholten Sitzungen variiert werden, damit später die Grenze der epilierten, atrophischen Haut gegen die Umgebung nicht wie eine Stufe hervortrete. Der Nachwuchs von Haaren pflegt bei richtiger Behandlung, also bei mässigintensiven Sitzungen erst nach etwa $1^1/_2$—2 Jahren dauernd auszubleiben.

Gewisse Fälle von Alopecia areata werden durch Radiotherapie geheilt, Favus capillitii immer — bei guter Technik sogar durch eine einzige Bestrahlung.

Über Wesen und Technik der Radiotherapie hat der Vortragende nur wenig zu Oudin's ausführlichem Referat hinzuzufügen. Doch hält er die Auffassung der Radiodermatitis und des Ulcus einfach als einer Trophoneurose für einseitig; auch die lange Latenz der Wirkung kann sich anders erklären. Zur Erzeugung einer Reaktion in kurzen Pausen mehrere ansteigende Bestrahlungen zu applizieren, hält er nicht für ratsam, dagegen sieht er mit Befriedigung seine Technik insoweit von Oudin acceptiert, als dieser nun ebenfalls intensives, mittelstark penetrierendes Röntgenlicht von regenerierbaren Röhren verwendet und die Wirkung abwartet. Das von Holzknecht erfundene Chromoradiometer dürfte nach Kienböck's Meinung von grosser praktischer Bedeutung für die Radiotherapie sein, da nun endlich eine exakte Dosierung der applizierten i. e. von der Haut der absorbierten Röntgenlichtmenge ermöglicht ist.

Holzknecht (Wien). **Über das Chromoradiometer.** cf. Ausstellungsbericht.

Diskussion:

Neumann, Wien fragt an, ob die Absorbtionsfähigkeit der Haut der verschiedenen Individuen verschieden für X-Strahlen sei.

Holzknecht verneint dies.

Vortrag des Herrn Weinberger (Wien). **I. Über die Untersuchung der Brustkrankheiten mit Röntgenstrahlen**, beschäftigt sich wesentlich mit technischen Fragen. Die Röntgenröhre wird thunlichst so fixiert, dass die durch das Zentrum des vertikal stehenden Platinspingels gelegte Horizontalebene, nach vorn verlängert, das Brustbein am Ansatz der dritten Rippe schneidet. Als Distanz wurde 70 cm gewählt. Die Expositionszeiten sollen 2—4 Minuten betragen, doch kann man sie zweckmässig erniedrigen, um schärfere Bilder zu bekommen, allerdings sind derartige Momentaufnahmen mit bedeutendem Röhrenverschleiss verbunden. W. durchleuchtet hauptsächlich in ventrodorsaler und dorsoventraler Stellung, während er die Holzknechtsche schräge Durchleuchtung nicht sehr bevorzugt, weil auch sie nicht jeden Winkel der Länge dem X-Strahl zugängig mache, so bleibe der unterste Winkel des hinteren Sinus phrenico costalis stets dunkel, je höher man die Lichtquelle ventrodorsal einstelle, um so mehr könne man ihn sichtbar machen. W. verlangt, dass man ausser der röntgenologischen Untersuchung der Brustorgane immer alle anderen physikalischon Untersuchungsmethoden anwenden solle und die Befunde mit Sektionsergebnissen und Gefrierschnitten an der Leiche vergleichen solle.

II. Weinberger: **Über die durch die Erweiterung der Palmonararterie in Radiogramm entstehende Schattenform.**

Vortragender hat in mehreren Fällen einen breiten, distinkt kontourierten, pulsierenden Schatten, welcher im II. Interkostalraum gegen das linke Lungenfeld ausladet, beobachtet und diesen, veranlasst durch seine Studien normaler Thoraxschattenbilder auf eine Erweiterung der Pulmonalarterie bezogen. Die zur Obduktion gelangten Fälle betrafen ein 15jähr. Mädchen, bei welchem sich als Ursache für die Erweiterung der pulmonalis eine offene Kommunikation zwischen Aorta pulmonalis durch einen weiten ductus Botalli ergab. Ferner eine 18jähr. Kranke, bei der eine hochgradige Bicuspidalinsufficienz zur Rückstauung in den Lungenkreislauf geführt hatte; weiterhin einen 48jährigen Mann, bei welchem kindsfaustgrosses Aneurysma unmittelbar über dem Abgang der Aorta gefunden wurde, welches in die Pulmonalarterie perforiert war, so dass das Blut aus der Aorta in die Pulmonalarterie einströmte; ferner eine 37jährige Kranke, bei welcher eine hochgradige Insufficienz der Pulmonalarterien bestand, welche allein schon geeignet war, die bedeutende Erweiterung der Pulmonalarterie zu erklären; endlich eine 30jährige Kranke, bei der neben Stenose des ostiums der Pulmonalarterie und Insufficienz ihrer Klappen noch tuberkulöse Cavernenbildung in der linken Lunge bestand, so dass wohl auch interstitielle tuberkulöse Prozesse die Erweiterung der Pulmonalarterie begünstigt haben konnten.

Vortragender schliesst, dass die Ursache einer solchen Erweiterung der Pulmonalarterie sehr verschiedenartig sein könne; dieselbe ergäbe sich nicht aus dem Radiogramm, sondern müsse durch genaue diagnostische Erwägungen festgestellt werden. Dagegen gelinge es leicht, die Erweiterung der Pulmonalarterie an einer wesentlichen Vergrösserung des Schattens im zweiten Interkostalraum zu erkennen, so dass man über diese weniger betrachtete Erkrankung leicht Erfahrungen sammeln könne.

Diskussion:

Holzknecht. Zu den interessanten Ausführungen Herrn Weinbergers habe ich nur zu entgegnen, dass es ganz wohl möglich ist, dass es keine Strahlenrichtung giebt, welche den äussersten Winkel des hinteren Sinus phrenico costalis zu explorieren erlaubt, was ich in meinem Buche noch behauptet habe. Ferner, dass ich am linken Mittelschattenrande stets nur eine mittlere Vorwölbung gesehen habe, wo Weinberger und nach ihm Grunmach zwei solche sehen. Da aber Herr W. die obere für die Pulmonalis und die untere für den linken Ventrikel hält, Herr Grunmach jedoch die obere für den linken Ventrikel, die untere für die pulmonalis hält, mögen erst diese Herren ihre Differenzen austragen. —

Benedikt, Wien, weist darauf hin, dass er der Schöpfer der kathetometrischen Herzmessungsmethode sei und es ihm daher auch gestattet sein müsse, kathetometrisch zu denken. Was ihm nicht möglich zu deuten sei, dass könne auch kein anderer deuten, deshalb sollten sich die Autoren über diese spezielle Frage, was Aorta, was Pulmonalis, was Vorhofschatten sei, nicht streiten, sondern es so machen wie er, der oft monatelang eine Platte anschaue, bis er eine Deutung finde, und wenn er sie nicht finde, abwarte, bis ein ähnlicher Fall sie ihm bringe. —

Bade, Hannover, weist auf die Bedeutung der Momentaufnahmen für Thoraxuntersuchungen hin, und demonstriert das Bild einer Actinomykose der linken Lunge.

Vortrag Bade, Hannover. **Die Bedeutung der Radiologie für die Orthopädie.**

Bisher ist in Vereinen und Kongressen immer nur die Bedeutung der Radiologie für die Chirurgie betont worden. Dies hatte seinen Grund darin, dass die Chirurgie auch die Orthopädie umfasste. Im letzten Jahre nun hat sich eine „Deutsche Gesellschaft für orthopädische Chirurgie" gebildet,

und damit ist eine äusserliche Trennung der modernen Orthopädie von der Chirurgie herbeigeführt worden. Dies war ein Anlass zu dem Vortrage, in dem Ref. an der Hand zweier Beispiele, der angeborenen Hüftluxation und der Skoliose, die Bedeutung der Radiologie für seine Spezialwissenschaft darlegte, ohne eingehend andere orthopädische Erkrankungen zu besprechen.

Die angeborene Hüftverrenkung habe durch die Radiologie wissenschaftlich und praktisch Nutzen in Bezug auf Ätiologie, Diagnosenstellung und therapeutisches Handeln, weniger bezüglich der Prognosenstellung. Die Diagnose sei durch die X-Strahlen frühzeitig und absolut sicher zu stellen. In der Ätiologie seien sämtliche mechanistische Theorien als unhaltbar befunden, dagegen die alte Lehre von dem Vitium primae formationis wieder aufgestellt worden. Die Therapie habe durch die stete Kontrolle mittels Röntgenstrahlen an sicherem Boden und zielbewussterer Arbeit gewonnen. Auch sei die Schedesche Operation des Femur: Nagelung und Osteotomie, die in verzweifelten Fällen gute Resultate zeitigte, eine Frucht der Röntgenuntersuchungen. Für die Prognosenstellung sei die Radiologie jedoch nicht ausschlaggebend, indem oft gerade radiologisch scheinbar ungünstige Fälle gute Resultate gaben und umgekehrt.

Nicht ganz so ausgiebig konnte die Radiologie für die Ätiologie, Symptomatologie und Therapie der Skoliose ausgenutzt werden, weil die Technik der Wirbelsäulenuntersuchung zu den schwierigsten Aufgaben der Radiologie gehört. Doch habe die Blendenvorrichtung von Dr. Albers-Schönberg und die Anwendung des elektrolyt. Unterbrechers grosse Fortschritte gebracht. Es sei so möglich, die Struktur der Keil- und Schrägwirbel zu erkennen, das Fehlen ganzer Wirbelkörper oder Teilen von Wirbeln, nachzuweisen und damit neue ätiologische Momente zu gewinnen. Die Röntgenuntersuchung habe ein neues Messverfahren für Skoliose gebracht, das der Ref. mit Zuhilfenahme des orthodiagraphischen zu einem ganz exakten umzugestalten bestrebt ist. In der Therapie habe man sich radiologisch von der Wirkungsweise der einzelnen Redressionsübungen überzeugen können, könne die Einwirkung des Korsets auf den Thorax und die Wirbelsäule studieren, könne die Veränderungen, die das forcierte Redressement auf die Wirbelsäule ausübt, verfolgen und nachweisen, dass in der That Neubildung von Knochensubstanz stattfindet und dadurch eine Besserung der statischen Verhältnisse eintritt. So sei es durch die X-Strahlen-Untersuchung möglich, sich genau über den wahren Wert einer Behandlungsweise der Skoliose zu informieren.

Was für die angeborene Hüftluxation und Skoliose zutreffe, könne man cum grano salis auch von den anderen orthopädischen Leiden sagen, die radiologisch zu beleuchten, über den Rahmen eines Vortrages hinausgehen würde.

Vortrag. Dr. R. Kienböck (Wien) teilt seine radiographischen Befunde von **Knochenveränderungen** bei akut beginnender **gonorrhoischer Arthritis** mit. Besonders am Handgelenk lässt sich verfolgen, wie das Schattenbild der Knochen heller und verschwommen wird; es handelt sich um eine akute Erweichung von Knorpel und Knochen, die entweder gering ist und bald spurlos schwindet, oder bedeutend ist und zu Synostose führt. Weder die Auffassung als einfache Inaktivitätsatrophie noch als eigentliche Ostitis dürfte treffend sein, der Vortragende empfiehlt vielmehr, mit Sudeck von „akuter Knochenatrophie" zu sprechen. Auch an anderen Gelenken kann die bisher nur wenig bekannte Affektion radiographisch konstatiert werden, z. B. am Ellbogen- oder Hüftgelenk, wo nach gonorrhoisch-metastatischer Entzündung akute Erweichung und Pfannenwanderung mit oder ohne völlige Ankylose auftritt (Demonstration). (Autoreferat.)

Vortrag. Henrard, Brüssel. **Lésions osseuses rares suites de contusions diagnostiquées uniquement par la radiographie.**

Eine Demonstration einiger vorzüglicher Röntgogramme kasuistischer Natur. Besonders interessant waren Exostosen an der Clavicula und am Humeruskopf, welche zu Schmerzen Veranlassung gegeben hatten, und erst durch den X-Strahl erkannt waren.

Vortrag. Dr. Antonio Espina y Capo, Madrid. **Etude de rectification de l'aire cardiaque au moyen des rayons X.**

Die Untersuchungen wurden an 500 Personen beiderlei Geschlechts angestellt.

Die Resultate der Radioscopie waren folgende:

1. Die Schattenzone ist 30—40 mm grösser als die durch Perkussion gewonnene.

2. Die Form gleicht nicht so sehr dem klassischen klinischen Dreieck, sondern mehr der einer Ellipse, deren grosser Durchmesser von oben rechts nach unten links zieht, vom zweiten rechten Interkostalraum oben bis zum vierten Interkostalraum links beim Weibe, bis zum fünften beim Manne.

3. Innerhalb dieser Ellipse befindet sich eine Zone vollkommenster Dunkelheit, welche man „systolische Dunkelheit" nennen könnte; sie präsentiert sich durch eine konzentrische Ellipse, deren Hauptdurchmesser mit denen der ersten zusammenfallen.

4. Die Radioskopie demonstrierte in der vollkommensten Weise die akiven und passiven Bewegungen des Herzens, ohne die Perkussion zu Hilfe zu ziehen, bei der forcierten Atmung, der Inspiration wie Exspiration.

5. Die Herzspitze liegt wenigstens $1^1/_2$ cm tiefer als es die anderen Methoden angeben. Der Spitzenstoss hat einen Umfang von ca. 2 qcm. Man kann den wirklichen Spitzenstoss nur radioskopisch beobachten.

Wenn auch die gewonnenen Thatsachen nicht den absoluten Herzmassen entsprechen, so kommen sie doch der Wahrheit näher als die durch Perkussion gewonnenen, man muss deshalb die Radioskopie ein klassisches Mittel zur Feststellung der Herzfigur nennen.

Das radiographische Bild ändert sich etwas nach der Lage, die der Patient einnimmt. Man sieht jedoch nicht so deutlich die radioskopisch nachweisbaren beiden Ellipsen, dagegen bemerkt man einen distinkteren Schatten in der Gegend der grossen Gefässe. Diese gefundenen Thatsachen ergänzen die Beobachtungen des Autors, welche er schon auf dem internationalen Kongress in Rom darlegte.

Sitzungen am 5. September waren der chirurgischen Elektrolyse gewidmet und brachten keine das Röntgenfach interessierende Vorträge.

Schlusssitzung am 6. September.

Neumann, Wien. **Hochgespannte Elektrizität in der Medizin.**

Verfasser bespricht die verschiedenen Formen der hochgespannten Elektrizität, wie sie zu therapeutischen Zwecken Anwendung finden: Die Franklinisation, die unipolare D'Arsonval-Teslaisation, Funkenlicht, Glimmlicht, ultraviolette Strahlen und die Röntgenbestrahlung. Die Erfolge, welche er damit zu verzeichnen hatte, werden an vorzüglichen Bildern, die den Patienten vor und nach der Behandlung zeigen, demonstriert: Tuberkulöse Lympfdrüsenentzündungen, Caries der Sternums, tuberkulöse Zellgewebsentzündung der Schultergegend, Scrophuloderma beider Gesichtshälften, Lupus, Dermatomycosen, wie Favus, herpes tonsurans, Sycosis parasitaria, Onychomycosis, Pityriasis versicolor, wurden teils gebessert, teils vollkommen geheilt.

Neumann dosierte folgendermassen: Nach der ersten energischen Probebestrahlung liess er eine mehrtägige Pause eintreten, um die Reaktion der Gewebe und eine eventuelle Idiosyncrasie kennen zu lernen. Blieb die Reaktion aus, so wurde die erkrankte Stelle milder und häufiger bestrahlt, bis zum Eintreten der Reaktion, bei Hypertrichosis wurde das zweite Mal möglichst ohne Schutz noch energischer bestrahlt, um dann, falls kein Haarausfall erfolgt war, erst nach 14 Tagen das dritte Mal zu behandeln.

Ein Jahr später nach der Behandlung waren noch keine Haare nachgewachsen.

Dr. Hermann Strebel, München. **Neue Lichtgeneratoren in der Therapie.**

Als Lichtquellen, welche für die Therapie ernstlich in Betracht kommen, sind zu benennen:

1. der elektrische Voltabogen zwischen Kohlenstäben als das gewöhnliche elektrische Bogenlicht, wie es von Finsen und anderen in Verwendung gezogen wurde.

2. das von mir zuerst zur Verwendung gebrachte Licht des hochgespannten Induktionsfunkens zwischen Aluminiumstäbchen erzeugt;

3. der Voltabogen, der sich zwischen Eisenelektroden erzeugen lässt, wobei vermöge einer geeigneten Wasserspülung das Metall so gekühlt wird, dass sich das sonst unvermeidbare Abschmelzen verhüten lässt;

4. das elektrische Glimmlicht im luftleeren Raum.

Allen vier Methoden kommen ganz bestimmte Vorteile zu und alle Methoden unterscheiden sich durch ganz bestimmte Verhältnisse, über welche ich hier kurz referieren werde.

1. Finsen, der Altvater der wissenschaftlichen Lichttherapie, verwendete für seine Zwecke der Lupusheilung, welche zum Prototyp der Leistungen der Lichttherapie sowohl wie der einzelnen Lichtgeneratoren überhaupt geworden ist, das gewöhnliche zwischen Kohlenstäben erzeugte Bogenlicht und zwar unter Benutzung kolossaler Stromstärken von 25—100 Ampère unter gleichzeitiger Konzentration des Lichtes durch Glas- später Quarzlinsen in eigenartigen Linsensystemen, in welchen dem heissen Lichte durch Wasserspülung die Wärme entzogen wird. Die Vorteile des Verfahrens von Finsen, also der Verwendung grosser Stromstärken und Konzentration, sind ein sicherer Erfolg in der Heilung von Lupus und sonstigen Erkrankungen der Haut. Als Nachteile sind zu betrachten: die grossen Kosten der Anlage, die bedeutenden Kosten der Unterhaltung des Betriebes, die lange Dauer der Behandlung, die Notwendigkeit eines grossen Personals zur Ausübung der nötigen Kompression und sicheren Einstellung der Lichtbrennstellen auf den zu behandelnden Körperteil, der zur Aufstellung des Apparates notwendige grosse Raum und die Starrheit des Systems, welche die Einstellung des Brennpunktes etwas schwierig macht. Vom technisch-physikalischen Standpunkte aus wäre als schwacher Punkt zu bezeichnen der Umstand, dass bei der Verwendung des Linsensystems nach Finsen der effektive Brennpunkt sehr weit von der Lichtquelle ab zu liegen kommt, was gleich bedeutend ist mit einem grossen Verluste an Licht, wodurch ein grosser Teil der aufgewandten Stromstärke wieder illusorisch gemacht wird.

Der Kohlenlichtbogen enthält eine grosse Menge von chemisch-wirksamen Farbstrahlen in Blau und Violett und mässige Mengen in Ultraviolett, welch erstere einer tiefen Wirkung fähig sind, was bezüglich der letzteren nicht der Fall ist. Dem ersteren Umstande ist die zweifellose Leistungsfähigkeit

des Finsen-Verfahrens zuzugestehen und die Überlegenheit desselben bezüglich Heilung des Lupus gegenüber anderen Methoden.

Die Nachteile des Finsen-Verfahrens zwangen naturgemäss zum Suchen nach einem Ausweg. Die Ärzte Lortet und Genoud brachten einen Apparat auf den Markt, welcher die grosse Stromstärke dadurch ersetzen sollte, dass die Entfernung des Belichtungsobjektes von der Lichtquelle bis auf ein Minimum reduziert wurde, indem der Kranke den zu bestrahlenden Teil direkt an eine wassergekühlte Blende anpresst, in deren Mitte ein Einsatz von zwei Quarzfenstern das Durchtreten der Lichtstrahlen gestattet, welche von einer handregulierten Bogenlampe mit 9—12 Ampère ausgehen. Das Licht wird auch noch durch einen kleinen Spiegel konzentriert durch die Quarzfenster geworfen. Wie sich jedoch aus den Veröffentlichungen herausstellt, ist dieser Apparat noch nicht imstande, einen wirklichen Ersatz für die Finsenmethode zu bringen und die Erfahrung Finsens, dass nur von grosser Stromstärke und Linsen-Konzentration etwas zu erwarten sei, bleibt noch zu Recht bestehen.

2. Das Licht des Induktionsfunkens, wie es von mir in die Therapie eingeführt[1]) wurde, giebt praktisch kaltes Licht und besitzt neben einer sehr mässigen Menge von Farbstrahlen eine grosse Menge von Strahlen in Ultraviolett. Ich habe das Licht in kleinen Handkapseln zwischen Aluminiumstäbchen erzeugt (vermittelst Induktionsapparat und Kondensatoren) und durch einen Magnalium-Hohlspiegel (welches Metall das Ultraviolett ideal reflektiert) konzentriert auf die Behandlungsstelle geworfen. Man erhält durch dieses Licht gute Hautreaktionen, starke photo-chemische und Bakterienwirkungen; aber das Verfahren krankt daran, dass eben zu wenig Farbstrahlen vorhanden sind, welche durch den enormen Gehalt an Ultraviolett nicht ausgeglichen werden können, welche Strahlen bekanntlich schon in den obersten Schichten der Epidermis ungemein stark absorbiert werden, wie ich als einer der Ersten[2]) nachgewiesen habe, so dass trotz Spiegel- oder Linsenkonzentration wenig davon in die Tiefe dringen. Für Lupusheilung also bringt uns auch dieses Licht keinen Vorteil, wenn gleich es seiner Eigenart eben sich zu anderen Zwecken (oberflächliche Hautprozesse, Körperhöhlen-Bestrahlung) sehr gut verwenden lässt.



3. Als eine ungemein starke Lichtquelle für Ultraviolett hat der zwischen Metallen gebildete Voltabogen zu gelten. Nachdem ich längst schon diese Thatsache und Versuche mit allen möglichen Metallen angestellt hatte[3]), konnte ich gleichzeitig[4]) mit Bang die Konstruktion einer Eisenlampe veröffentlichen, wobei die Konstanz des Lichtbogens dadurch ermöglicht wurde, dass man statt massiver Eisenkerne Eisenröhren verwendete, in deren Hohlraum fliessendes Wasser auf die Stellen aufströmt, zwischen denen sich der Voltabogen bilden soll. Als dritter meldete sich der dänische Ingenieur Kjeldsen mit einer auf gleichem Prinzip basierten Lampe, welch letztere teils infolge kaufmännischer Bemühungen, teils vermöge ihrer Leistung, hauptsächlich aber, weil sie zuerst auf den Markt kam, die weiteste Verbreitung erlangt hat. Ich füge gleich hier in objektiver Würdigung der Verhältnisse bei, dass diese Lampe Angriffe bezüglich ihrer Brauchbarkeit erfahren hat, welche aber durchaus nicht den Verhältnissen entsprechen. Nun aber haben sich überhaupt die Erwartungen, welche man bezüglich der Lupusheilung an das Eisenlicht knüpfte, nicht realisiert, weil eben das Eisenlicht an dem gleichen Übelstande krankt, wie das Induktionslicht, dass es eben zu wenig Farbstrahlen[5]) enthält, so dass trotz der gewaltigen Menge an Ultraviolett keine Tiefenwirkungen zu erzielen sind. Man erreicht zwar in kurzer Zeit äusserst heftige Reaktionen auf der Haut und ist auch imstande, wie ich dies für die Dermo-Lampe nachgewiesen habe, alle möglichen sich in der oberflächlichen Haut abspielenden Prozesse zu bekämpfen; aber eine Lupusheilung wollte mir nur in einem Falle gelingen, wo es sich um einen ganz oberflächlich gelegenen Prozess handelte. Trotzdem ist die Eisenlampe ein dankbarer Apparat für viele Behandlungszwecke. Die Lampe von Bang hat meines Wissens keine grosse Verbreitung gefunden. Ich selbst habe in Verbindung mit der Firma Reiniger, Gebbert und Schall eine Eisenlampe hergestellt, welche Vorzügliches leistet; von der Firma Sedlbauer bezog ich eine Eisenlampe, welche genau die Form des Apparates[6]) beibehalten hat, wie ich ihn für Erzeugung des Induktionslichtes verwendete: es ist eine

[1]) D. M. W. 1900. No. 47.
[2]) D. M. W. 1901. No. 5—6.
[3]) Verhandl. d. D. Derm. Congr. Breslau 1901.
[4]) Fortschr. auf d. G. d. Röntgenstrahlen 1901. No. 1. Bd. V.
[5]) D. M. W. 1902. No. 3.
[6]) Verh. d. D. Derm. Congr. Breslau 1901 und D. M. Z. 1901. No. 45.

mässig grosse Kapsel, welche in der Hand gehalten wird und den Lichtgenerator in sich enthält. An Leistungsfähigkeit übertrifft derselbe die vorgenannten Lampen deswegen, weil ich hier durch Verwendung eines Hohlspiegels aus Magnalium konzentriertes Licht erhalte, was alle anderen Eisenlampen nicht liefern. In Verbindung mit dem Elektrotechnischen Institut Frankfurt a/M. habe ich die Eisenlampe noch mehr verbessert, so dass dieselbe jetzt allen Anforderungen genügt, sich aber prinzipiell von den bisherigen Eisenlampen unterscheidet; thatsächlich kopiert auch diese Lampe meinen Induktions-Lichtbestrahler. Der Voltabogen wird nicht erzeugt zwischen wassergekühlten Eisenröhren, wie dies früher von Bang, Strebel und Kjeldsen ausgeführt wurde, sondern zwischen massiven Eisenstäben. Dies wird ermöglicht dadurch, dass zwei Eisenstäbchen in doppelwändige Röhren eingelegt werden, welche von Wasser durchflossen werden; es handelt sich also lediglich um eine indirekte Wasserkühlung, nicht mehr um eine direkte wie in den früheren Lampen. Dadurch wird der Vorteil geschaffen, dass das häufige Wechseln der abgebrannten Eisenkappen vermieden wird, indem sich der abbrennende Eisenstift während der Behandlung durch eine Schraube leicht nachschieben lässt. Als weiterer Vorteil bei der neuen Konstruktion ist zu betrachten, dass hier eine Strahlenkonzentration durch einen Magnaliumspiegel vorgesehen ist, wie auch eine Linsenkonzentration und als Hauptvorteil der, dass die Wandungen der Lampe wie auch das Linsensystem durch Wasser gekühlt werden, so dass trotz der Strahlenkonzentration keine unangenehme Erwärmung auftritt, wie dies bei längerer Behandlungsdauer bei allen anderen Konstruktionen der Fall ist Die Lampe ist so gebaut, dass sie ohne Zuhilfenahme von Zangen etc. im Augenblick zerlegt werden kann, so dass also das Auswechseln der Elektroden eine Augenblickssache wird. Ein Undichtwerden der Kühlungen ist ganz ausgeschlossen. In therapeutischer Hinsicht liegt der Hauptvorteil der Lampe darin, dass sie konzentriertes Ultraviolett liefert, welche Notwendigkeit ich als Erster[1]) stets betont, und bei meinen eigenen Lampenkonstruktionen auch stets befolgt habe. Durch diese Ultraviolett-Konzentration erhält man thatsächlich eine deutlichere Tiefenwirkung als mit einfachem Ultraviolett und zeigt sich dieses praktisch dadurch, dass die durch Konzentration erzielte Lichtreaktion in der Haut deutliche entzündliche Verdickungen herbeiführt. Als ein Fehler bei der Behandlung mit Eisenlampen muss die Anschauung betrachtet werden, dass man schon nach einigen Minuten genügenden Effekt erhalten könne; ich habe stets darauf gesehen, dass die Lampe mindestens einmal 20—30 Minuten auf eine Stelle aufgedrückt wird, da mau nur von einer ganz energischen Entzündung therapeutische Resultate erlangen kann. Dieses Vorgehen wird aber erst dann möglich, wenn man eine Lampe hat, welche nicht warm wird und auch bei Strahlenkonzentration kaltes Licht liefert. Alle diese Vorteile besitzt meine neue Eisenlichtlampe in vollem Masse.

4. Auf dem Naturforscherkongress in Hamburg 1901 veröffentlichte ich zum erstenmal die Möglichkeit einer Verwendung des im luftleeren Raum erzeugbaren elektrischen Glimmlichts für therapeutische Zwecke. Ich erzeuge dieses Licht in röhrenartigen Instrumenten, welche sich zur Einführung in die Urethra geeignet erweisen. Das Licht wird mit Hilfe eines Induktors von 10 cm Schlagweite erzeugt und ist praktisch total kalt, sodass keine Kühlungen notwendig sind. Die Strahlung liefert hauptsächlich Blau und Violett und eine mässige Menge Ultraviolett, das aber zum grössten Teil durch Absorption in den Glaswandungen wieder verloren geht; doch ist dies Licht stark genug, um im Zeitraum von 30—60 und mehr Minuten Schleimhautreizungen und photochemische Reaktionen hervorzurufen. Ich verwendete diese Lichtwirkung bei Behandlung der männlichen chronischen Gonorrhoe. Das in die Urethra eingeführte Rohr leuchtet in ganzer Länge und durchdringt mit seinen roten Strahlen gut die Gewebsmasse, wie man an der Transparenz derselben erkennen kann. Ich lasse den Apparat bis zu einer Stunde und mehr liegen und erziele so jedesmal schwache Schleimhautreaktionen, die bei häufiger Wiederholung der Sitzungen schliesslich therapeutische Resultate erkennen lassen, wie ich mich im Laufe eines Jahres oftmals zu überzeugen Gelegenheit hatte. Man könnte daran denken, dass die Dilatationswirkung für etwaige Resultate in Anspruch genommen werden müsste; dies scheint aber nicht der Fall zu sein, denn da der Apparat aus Glas gebaut ist und der Gedanke an ein Zerbrechen des Rohres nahe liegt (obwohl ich dies trotz hundertfältiger Sitzungen noch nicht erlebt habe), so wählte ich von vornherein nur solche

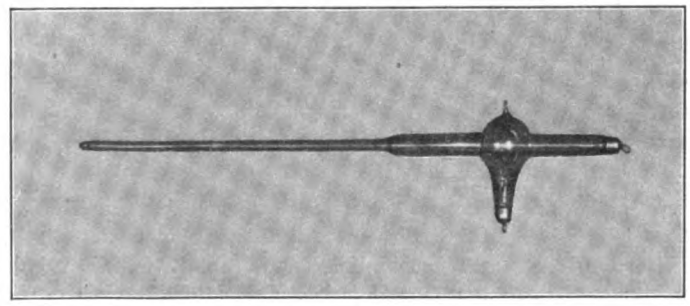

[1]) Ibidem.

Fälle zur Behandlung, bei denen sich das Rohr glatt ohne allen Druck und Zwang in die Urethra einführen liess, sodass also in dieser selbst keine Dehnungen stattfinden können. Ich betone nochmals, dass wir im Glimmlicht keine gewaltige Lichtquelle vor uns haben, aber sie ist anscheinend genügend, um bei längerer Einwirkung und öfteren Sitzungen auf der Schleimhaut leichte Reaktionen hervorzurufen, welche offenbar im Sinne der Restitution entzündlicher Zustände Verwendung finden können.

Ich habe nun noch einige wichtige Mitteilungen über ein neues Verfahren zu machen, welches die Ausnützung des Kohlenbogenlichtes bezweckt. Ich bin seit langem von der Anschauung Finsens durchdrungen, dass man nur vermöge sehr starker Lichtquellen imstande ist, die zur Lupusheilung nötigen Tiefenwirkungen in genügender Weise zu erhalten. Um die von Finsen zu dieser Absicht verwendeten Massnahmen mit ihren Schattenseiten zu vermeiden, habe ich schon vor mehreren Jahren[1]) der Firma Reiniger, Gebbert & Schall, später auch Hirschmann vorgeschlagen, zwei hintereinander geschaltete Bogenlampen mit Reflektoren zu verwenden, die ihr Licht auf eine Stelle werfen. Durch solches Vorgehen der Hintereinanderschaltung zweier Lampen in gleichem Stromkreis werden die bei der Verwendung nur einer Bogenlampe notwendigen Widerstandsverluste aufgehoben und der Ersatz zweier grosser Leuchtflächen durch vier und mehr kleinere in ihrer Gesamtheit aber sehr wirksame Leuchtflächen möglich. Nachdem nun schon die erste Firma dieses Prinzip später für eine Eisenlampe mit zwei Lichtbogen verwendet hat, habe ich es wieder aufgegriffen für Verwendung beim Voltabogen zwischen ungekühlten Kohlenelektroden. Ich hatte bald nach Einführung der Eisenlampen erkannt, dass diesem Lichte die Tiefenwirkung fehlt, weil es keinen bedeutenden Gehalt an chemisch wirksamen permeablen Farbstrahlen hatte und dass der zwischen gekühlten Eisenelektroden gebildete Voltabogen kein idealer ist. Ich bemühte mich deshalb um Herstellung von Elektroden,[2]) welche neben viel Ultraviolett auch viel Farbstrahlen zu liefern imstande waren, was mir auch durch eine Mischung von Ferrum reductum mit Kohle in bestimmten Verhältnissen gelang. Derartige Elektroden liefern in einer Minute schon ganz hervorragende Lichtreaktionen auf der Haut und zwar bei Konzentration auch in der Tiefe derselben. Nachdem mir dies geglückt, liess ich bei mehreren Firmen geeignete Lampen anfertigen, welche mit zwei Lichtbogen brennen sollten. Die ersten Versuche misslangen total, da die bei der Thätigkeit der beiden Lichtbogen ausgeströmte Hitze eine derartige ist, dass alle Lötungen der notwendigen Wasserkühlung platzten und die Lampe schon nach einigen Minuten ausser Betrieb gesetzt werden musste. Endlich gelang mir die Herstellung einer tadellosen Lampe durch eine Münchner Firma. Es handelt sich im wesentlichen um eine Handlampe, welche mit zwei Lichtbogen brennt, die aber nicht mehr zwischen Eisen, sondern zwischen präparierten Kohlenstäben hergestellt werden. Da die Elektroden wie gesagt eine enorme Hitze ausströmen, also eine Behandlung ganz unmöglich machen würden, habe ich dieselben in wassergekühlte Röhren einlegen lassen; um die Annäherung an die Haut des Patienten ohne Verbrennung derselben möglich zu machen, schaltete ich vor die Lichtbogen eine wassergekühlte Blende, in welcher das Quarzlinsensystem mit Wasserkühlung eingesetzt ist. Dieses Linsensystem liefert je nach Wunsch einfaches und konzentriertes Licht. Die Lampe wird gewöhnlich mit Stromstärken von 15 Ampères betrieben; es steht jedoch nichts im Wege, statt dieser auch 25 und mehr Ampère zu ver-



[1]) W. kl. R. 1900. Nr. 50—51.
[2]) D. M. W. 1902. Nr. 3 u. 26.

wenden; es müssen dann eben nur die Wasserkästen für die Kohlen entsprechend grösser gemacht werden. Die Lampe liefert ein ganz kolossales Licht und erzeugt in einer Minute auf der Haut eine ganz schwere Lichtreaktion. Durch Vorschaltung einer Konzentrationslinse erhält man auch genügende Tiefenwirkungen. Wie ich mich durch die Behandlung dreier Lupusfälle überzeugen konnte, ist diese Lampe imstande auch die tieferen Lupusknoten zu heilen. Die Dauer der einzelnen Sitzung beträgt jeweils $^1/_2$ Stunde für eine Stelle. Die Kohlen bleiben kühl genug, dass man sie während der Behandlung mit der Hand regulieren kann, so dass also durch Wegfall einer automatischen Regulierung der Bau der Lampe genügend leicht ist, um dieselbe während der Behandlung in der Hand halten zu können. Sie wird einfach als Konpressorium wirkend auf die Lupusstelle aufgesetzt. Nötigenfalls kann man auch die Lampe in ein Röntgenstativ einspannen und hat dann der Patient nach Einstellung die zu behandelnde Stelle gegen die Lampe anzudrücken.

Ferner habe ich eine neue Handlampe konstruiert, welche statt der Quarzlinsen wieder Glas verwendet. Es hat sich gezeigt, dass die einseitige Bevorzugung des Ultraviolett zwar Anlass zur Ausbildung heftiger Hautreaktionen giebt, denen aber eine schätzenswerte Tiefenwirkung abgeht; da nun durch Glas noch ein Teil Ultraviolett hindurchgeht, welches auch die Epidermis durchdringt, so sagte ich mir, es sei besser, auf die höheren Wellenlängen des Ultraviolett ganz zu verzichten und statt kleiner Quarzlinsen, welche doch nur einen bescheidenen Teil des vom Voltabogen ausgeschickten Lichtes aufnehmen können, wieder eine grosse Glaslinse einzustellen, welche grössere Ausnützung des Lichtes gestattet. Ausserdem habe ich nur eine Glaslinse von möglichst kurzer Brennweite vorgesehen, wodurch also die grössere Entfernung des Bestrahlungsobjektes von der Lichtquelle vermieden wird. Die Linse selbst besteht aus zwei konvex-konkaven Gläsern, welche mit Wasserspülung versehen sind, also eine Hohllinse darstellen; desgleichen ist das Kompressorium aus einer kleinen planparallelen Glasplatte und einem Uhrglas hergestellt und gleich fest mit der Lampe im Brennpunkt montiert. Die Elektroden, welche an zwei Stangen befestigt sind, werden durch Handregulierung eingestellt und können alle möglichen Stärken verwendet werden, so dass ohne weiteres 12—40 und mehr Ampère zur Verfügung stehen je nach den therapeutischen Ansichten. Das für die Augen unbequeme Licht lässt sich durch einen überdeckten Metalltubus für die Augen unschädlich machen. Diese Lampe nähert sich am meisten dem Prinzip Finsens und unterscheidet sich von dessen Ausführung nur dadurch, dass die grossen Lichtleitungen vermieden sind, dass die Lampe beweglich ist, wenig Raum beansprucht, und vor allem, dass sie im Vergleich zum Finsen-Apparat wenig kostet. Eventuell kann für die Kohlen noch eine Wasserkühlung vorgesehen werden, wie auch zwei Lichtbogen, die dann bei Verwendung grosser Stromstärken die zum rationellen Betrieb der Finsen-Einrichtung notwendige Anschaffung eines Transformers unnötig machen. (Autoreferat.)



Die mit dem zweiten internationalen Kongress verbundene **Ausstellung**, welche die Gebiete der Elektrophysiologie, Elektrotherapie und gesamte Radiologie umfasste, sollte eine vollständige Übersicht über die technischen Errungenschaften auf den genannten Gebieten geben.

Deutschland, Frankreich, Italien, Osterreich-Ungarn, die Schweiz, Spanien waren vertreten. Dagegen hatte sich England, die Vereinigten Staaten von Nordamerika und Russland, von anderen kleineren Kulturländern abgesehen, nicht beteiligt.

Es war die radiologische Seite der Ausstellung auch zum allergrössten Teil eine Ausstellung der Apparate und Hilfsapparate zur Erzeugung von X-Strahlen, während die Ausstellung von Radiogrammen, der medizinische Teil, vollständig in den Hintergrund trat. So konnte in dieser Hinsicht der

internationale Kongress nicht im entferntesten mit dem Radiologenkongress auf der letztjährigen Hamburger Naturforscherversammlung konkurrieren.

Wichtige Radiogramme, in technischer Beziehung schwierig, in medizinischer Hinsicht interessant, waren von Albers-Schönberg (Hamburg) ausgestellt: Eine Kollektion Zahnaufnahmen, Nierensteinaufnahmen, Wirbelstrukturbilder, Sternaltumor, alte nie vorher erkannte Hüftluxation u. a. m.

Bade (Hannover) hatte Lungenaufnahmen, darunter eine Actinomykose der linken Lunge, ausgestellt.

Schiff (Wien) stellte eine grosse Anzahl Bilder aus von mit Röntgenstrahlen behandelten und geheilten Hautaffektionen vor und nach der Behandlung (Lupus, Epitheliom, Ulcus rodens, Sykosis und Favus) und brachte sie mit dem Projektionsapparat zur Anschauung.

Ziemssen-Rieder: Momentaufnahmen des Thorax, die Originale der in ihrem bekannten Atlas wiedergegebenen Reproduktionen.

Holzknecht: Die röntgenologische Diagnostik der Erkrankungen der Brusteingeweide, der bekannte bei Lucas Gräfe & Sillem in Hamburg erschienene Atlas.

Weinberger: Atlas der Radiographie der Brustorgane (Verlag E. M. Engel-Wien), über den bereits in dieser Zeitschrift referiert wurde.

Fortschritte auf dem Gebiete der Röntgenstrahlen. Verlag Lucas Gräfe & Sillem in Hamburg. I. Die bis jetzt erschienenen fünf Jahrgänge der Zeitschrift. II. Die Ergänzungshefte. 1. Lambertz: Entwickelung des menschlichen Knochengerüstes. 2. Joachimsthal: Angeborene Verbildungen der oberen Extremitäten. 3. Schede: Angeborene Luxation des Hüftgelenks. 4. Jedlička, Kratzenstein und Scheffer: Die topographische Anatomie der oberen Extremitäten. 5. Oberst: Frakturen und Luxationen, Teil I. 6. Holzknecht: Diagnostik der Erkrankungen der Brusteingeweide. 7. Schjerning, Thöle und Voss: Die Schussverletzungen. 8. Joachimsthal: Die angeborenen Verbildungen der unteren Extremitäten.

G. Gaiffe (Paris). Eine Kollektion von vorzüglichen Beckenstrukturbildern, welche nicht mit dem Induktor, sondern mit einer Influenzmaschine (machine statique) aufgenommen worden waren.

Bericht über die Röntgenausstellung des 2. Internationalen Kongresses für medizinische Elektrologie und Radiologie in Bern.

1.—6. September 1902.

Von

Dr. **Walter**, Hamburg.

Die Ausstellung unterschied sich von der vor Jahresfrist in Hamburg stattgehabten ähnlichen Veranstaltung hauptsächlich dadurch, dass bei ihr ausser den bekannten deutschen Fabrikanten auch mehrere französische und italienische Firmen vertreten waren, und dass diese letzteren den Schwerpunkt ihrer Fabrikation fast sämtlich auf die Herstellung von Influenzmaschinen gelegt hatten, während man in Deutschland bekanntlich ausnahmslos den Induktionsapparat als Elektrizitätsquelle für Röntgenröhren verwendet. Die Überlegenheit der letztgenannten Quelle hochgespannter Elektrizität trat denn auch auf dieser Ausstellung offensichtlich zu Tage, insofern nämlich die Leistung der grössten daselbst vorgeführten Influenzmaschine kaum an diejenige des kleinsten der ausgestellten Induktorien heranreichte, während der Preis der ersteren mehr als das doppelte von demjenigen des letzteren — mit Zubehör — betrug. Rechnet man noch hinzu, dass eine Influenzmaschine, selbst wenn sie durch einen Glaskasten geschützt ist, doch einer recht häufigen und langwierigen Reinigung unterzogen werden muss, während ein Induktor bekanntlich kaum abgestäubt zu werden braucht, so kann die Wahl wohl nicht zweifelhaft sein.

Von angesehener französischer Seite wurde allerdings hervorgehoben, dass die statische Maschine sich besonders für Landärzte eigne, denen weder Elektrizitäts- noch Gasleitung zur Verfügung stehe, und die dann nur während des Gebrauches der ersteren einen Gehilfen zum Drehen derselben nötig hätten; indessen dürfte es selbst in diesem Falle ratsamer sein, sich eine kleine Benzindynamomaschine in Verbindung mit einer mehr oder weniger grossen Akkumulatorenbatterie anzuschaffen, um dann die letztere täglich mehrere Stunden lang mit der ersteren aufzuladen und so den aus ihr entnommenen Betriebsstrom für den Induktor zu ersetzen.

Betrachten wir sodann die auf der Ausstellung vertretenen Induktorien etwas genauer, so herrschten auch jetzt wieder die grösseren Apparate mit 30—70 cm Funkenlänge vor (Klingelfuss, Basel; Kohl, Chemnitz; Reiniger, Gebbert und Schall, Erlangen; Seifert & Co., Hamburg; Siemens & Halske, Berlin), neben denen allerdings auch kleinere Induktoren von 15—25 cm Schlagweite zahlreicher als früher auf-

traten. (Allgemeine Elektrizitätsgesellschaft, Berlin; Dessauer, Aschaffenburg; Levy, Berlin; Volt-Ohm, München). Dabei waren die erstgenannten Firmen jetzt sämtlich zu der vom Referenten angegebenen Schaltung mit veränderlicher Selbstinduktion der primären Spule des Induktors übergangen, während die zuletzt erwähnten im Interesse der Billigkeit des Instrumentariums auf diese Komplikation verzichtet hatten. Im übrigen zeigte sich ein Fortschritt im Induktorenbau noch in der Richtung, als es den meisten Fabrikanten auch gelungen war, die grossen Stromstärken, welche dieselben früher in Verbindung mit dem Wehneltunterbrecher zur Erreichung der grössten Funkenlänge benötigten, erheblich herabzusetzen.

Kommen wir ferner zu den Unterbrechern, so war auf diesem Gebiete eine recht merkliche Umwälzung zu verspüren, insofern die mit Quecksilber arbeitenden Apparate dieser Art fast ganz verschwunden waren, um dem weit sauberer und zuverlässiger funktionierenden Wehnelt Platz zu machen. Nur dort, wo es auf eine völlig exakte Unterbrechungszahl ankommt, wie beispielsweise bei der von Reiniger, Gebbert und Schall vorgeführten Einrichtung zum direkten stereoskopischen Sehen auf dem Leuchtschirm — die übrigens, nebenbei gesagt, vor allem an der Lichtschwäche der Bilder krankte — hatte der früher so angesehene Apparat seine Stellung behauptet. Von einigen Firmen wurde der Wehneltunterbrecher sogar auch ohne weiteres zum direkten Betriebe des Induktors mit Wechselstrom verwandt, ein Verfahren, das indessen schwerlich gebilligt werden kann, weil dabei das Platin des Unterbrecherstiftes in sehr kurzer Zeit zerstäubt und demgemäss eine sehr häufige Erneuerung desselben notwendig wird. Im Gegensatze hierzu wurde von der Firma Seifert & Co., Hamburg eine von dem Referenten in Verbindung mit Herrn Grisson daselbst ausgebildete Schaltung von vier sog. Grätz-Pollackschen Aluminiumzellen vorgeführt, welche die beiden Phasen des Wechselstromes derartig in den Induktor-Unterbrecherstromkreis einführt, dass sie darin stets dieselbe Richtung annehmen, so dass sich demnach auch der Betrieb hier genau so wie mit Gleichstrom gestaltet. Die Zellen sind vom Referenten in wochenlangen Versuchen geprüft und haben dabei einen dauernden Nutzeffekt von 60—70% ergeben, so dass also auch eine längere Haltbarkeit derselben gesichert erscheint. Im übrigen lassen sich aber die Aluminiumelektroden und der Elektrolyt — das einzige, was darin mit der Zeit verbraucht wird — leicht wieder erneuern, so dass man sie deshalb auch ohne Bedenken zu grösseren und andauernderen Kraftleistungen, wie beispielsweise zum Laden von Akkumulatoren mit Wechselstrom benutzen kann. In diesem Falle ist es empfehlenswert, den zu ladenden Zellen eine Spule mit Selbstinduktion, also beispielsweise die Primärspule eines Induktionsapparates, vorzuschalten.

Hinsichtlich der praktischen Ausführung des Wehneltunterbrechers sind noch einige dankenswerte Verbesserungen durch Siemens & Halske zu verzeichnen, welche vor allem darauf hinausgehen, das Einrosten der Verstellschraube des Platinstiftes zu verhindern. Auch lassen sich die neuerdings benutzten Isolationsröhren ohne weiteres auswechseln, so dass also jetzt bei einem Apparate mit mehreren Stiften eine eventuelle Reparatur an einem der letzteren vorgenommen werden kann, ohne deshalb gleichzeitig auch die andern ausser Funktion setzen zu müssen.

Erwähnt sei ferner auch noch die von Reiniger, Gebbert und Schall vorgeführte Einrichtung zur absolut sicheren Ausschliessung der Wirkung des Schliessungsfunkens auf die Röhre, die bereits in dieser Zeitschrift beschrieben wurde, die aber allerdings an die Verwendung des Quecksilberstrahlunterbrechers gebunden ist.

Von den ausgestellten Influenzmaschinen dürften sich wohl am meisten diejenigen von Gaiffe aus Paris empfehlen, da bei ihrer Konstruktion besondere Rücksicht auf eine möglichst leichte Reinigung derselben genommen war.

Sehen wir uns dann weiter die auf der Ausstellung vertretenen Röntgenröhren an, so zeigten sich auf diesem Gebiete nur ganz unwesentliche Fortschritte; und der beste Rat, welchen man dem Konsumenten in dieser Hinsicht geben kann, dürfte wohl der sein, dass er diejenige Röhre, an deren Eigenheiten er sich gewöhnt hat, ruhig weiter beziehen möge. Als Neuerung hatte beispielsweise die Voltohmgesellschaft ihren von vielen Seiten gerühmten Fabrikaten dieser Art jetzt auch noch eine Vakuumregulierung hinzugefügt, die äusserlich eine grosse Ähnlichkeit mit der bekannten Müllerschen Nebenschlussregulierung besitzt und sich auch von dieser nur dadurch unterscheidet, dass der das Gas abgebende Stoff in dem einen Falle an der Anode, in dem andern an der Kathode der Nebenröhre angebracht ist. Welche von beiden Einrichtungen nun aber eine längere Lebensdauer der Röhre gewährleistet, lässt sich natürlich nicht a priori, sondern nur durch systematische Versuche entscheiden, bei denen etwa beide Röhrenarten mit gleicher Belastung bis zur völligen Erschöpfung zu betreiben wären. Auch die Dessauersche „Idealröhre" ferner dürfte, wenn sie auch die Güte der Gundelachschen Werkstatt nicht verleugnete, doch im Verhältnis zu ihrer Kompliziertheit nur ziemlich unwesentliche Vorteile bieten; denn einesteils war der strahlende Fleck ihrer Antikathode nicht kleiner als bei anderen Röhren, und was die daran angebrachte Vorrichtung zur vorübergehenden Veränderung des Härtegrades derselben angeht, so lässt sich diese auch ohne weiteres an jeder anderen Röhre durch entsprechende Einstellung des Verbindungsdrahtes zwischen Antikathode und Anode anbringen. Endlich hat aber auch selbst der

in ihrem Innern und um die Antikathode herum angebrachte, mit Ausschnitt versehene Metallmantel, der für die austretenden Röntgenstrahlen offenbar als Blende wirken soll, nach Ansicht des Referenten wenig Zweck, da seine Öffnung viel zu gross ist, als dass sie bei Durchleuchtung stärkerer Körperteile die Abblendung ausserhalb der Röhre ersetzen könnte. Alles in allem genommen bleibt es also jedenfalls sehr zweifelhaft, ob die kleinen Vorteile, welche die Röhre gegenüber andern Modellen vielleicht bieten mag, den durch ihren komplizierteren Bau bedingten, grösseren Anschaffungspreis aufwiegen.

Von den auf der Ausstellung befindlichen Nebenapparaten sei dann schliesslich noch die bereits in dieser Zeitschrift beschriebene Kompressionsblende von Albers-Schönberg (Siemens & Halske), ferner ein verhältnismässig einfacher Herzmessapparat von Grunmach (Allgemeine Elektrizitätsgesellschaft, Berlin), sodann die an anderer Stelle dieses Heftes genauer beschriebenen Röntgenstereoskope des Referenten (A. Krüss, Hamburg), und endlich das Chromoradiometer von Holzknecht erwähnt, das ein ausgezeichnetes Mittel zur Dosierung der bei Lupusbestrahlung u. dergl. anzuwendenden Expositionszeit zu werden verspricht und aus einer Skala von mehr oder weniger stark durch Röntgenstrahlen gefärbten Salzproben besteht. Gleichzeitig werden andere, noch nicht durch solche Strahlen gefärbte Proben desselben Satzes mitgeliefert, die neben die zu bestrahlende Körperstelle zu legen sind, um nach Erlangung einer gewissen Tiefe der Färbung, die durch die obige Skala kontrolliert wird, anzuzeigen, dass mit der Bestrahlung aufzuhalten ist. Als eine unerlässliche Bedingung für die Zuverlässigkeit der Normalskala ist natürlich die anzusehen, dass die Färbung ihrer einzelnen Nummern nicht mit der Zeit zurückgeht, widrigenfalls übrigens eine mit gewöhnlichen haltbaren Farben hergestellte Skala an ihre Stelle treten könnte.

Wegen Raummangels folgen **Correspondenz, Bücherbesprechung, Vereine und Kongresse** und **Journallitteratur** im nächsten Heft.

Druck von Hesse & Becker in Leipzig.

gebracht, welche die Nummer desselben angab; und die Härte einer Röhre sollte nun durch die höchste Nummer dargestellt werden, welche man bei der Durchstrahlung der Skala auf dem dahinter gehaltenen Leuchtschirm noch eben erkennen konnte.

Es ist nun aber von vornherein klar, dass bei einer derartig aufgebauten Skala — zumal bei den höheren Feldnummern, wo die Zunahme der Metalldicke von Feld zu Feld nur eine relativ kleine ist — die Zahl der durchstrahlten Felder nicht bloss von der Härte sondern auch in sehr hohem Grade von der Belastung der Röhre abhängt, so dass also eine reine Härtemessung mit diesem Instrumente unmöglich angestellt werden kann. Würde man nämlich andererseits die Abstufung der Metalldicken so gross nehmen wollen, dass dieser Einfluss der Belastung der Röhre auch bei den härtesten Exemplaren fortfällt, so würde wieder die Skala in ihren unteren Abteilungen, d. h. also für die weicheren Röhren, so unempfindlich werden, dass eine Unterscheidung der verschiedenen Röhrenhärten in diesem Gebiete einfach zur Unmöglichkeit gemacht werden würde.

Diese Uebelstände habe ich nun bei meiner Skala in sehr einfacher Weise dadurch vermieden, dass ich die Metalldicken derselben nicht in arithmetischer sondern in geometrischer Progression wachsen lasse, eine Massregel, mit der man dann zugleich auch noch den weiteren Vorteil erreicht, dass man jetzt mit einer viel kleineren Anzahl von Feldern auskommt als früher, und dass deshalb eine Nummerierung derselben überhaupt nicht mehr nötig ist. Es besteht nämlich die hier zu beschreibende Skala im ganzen nur aus 8 Feldern; und trotzdem ist dieselbe so umfassend, dass die Härte 1 einer Röhre zukommt, mit der man auf dem Leuchtschirm nur die Umrisse, nicht aber die Knochen der Hand sieht, während sich andererseits eine solche mit der Härte 8 selbst für die Durchleuchtung des stärksten Unterleibes noch als zu hart erweist. Im ersteren Falle hat nämlich die Strahlung nur eine Schicht von 0,005, im letzteren dagegen eine solche von $2^7 \cdot 0{,}005 = 0{,}64$ mm Platin zu durchdringen. Die Zahl der Felder hätte sich natürlich noch weiter herabsetzen lassen, wenn man als Exponenten der Reihe eine noch grössere Zahl als 2 genommen hätte; indessen würde die Skala dann — besonders für die Kontrolle der Röhrenhärte während der Exposition — nicht mehr die nötige Empfindlichkeit besessen haben.

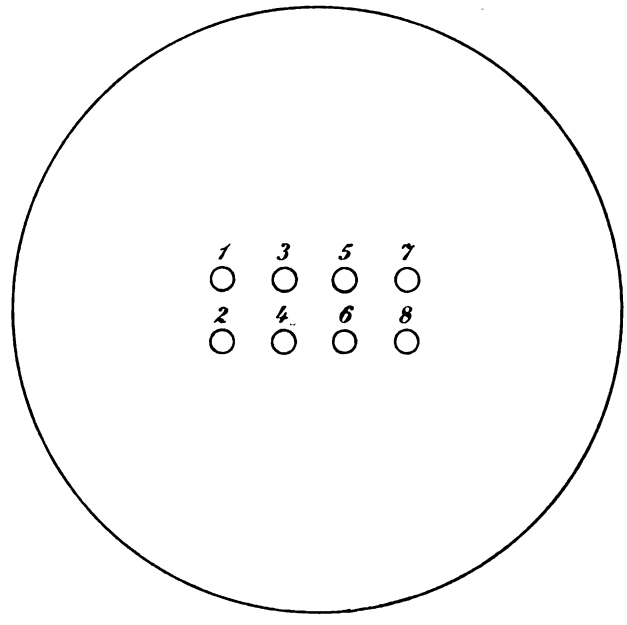

Fig. 1.

Als Metall für die Skala ferner wurde nicht mehr das Zinn (Stanniol), sondern das Platin gewählt, weil nämlich das letztere eine weit schwächere Sekundärstrahlung entwickelt als das erstere und daher bei diesem auch die einzelnen Felder sich viel schärfer abheben als bei jenem.

Demselben Zweck ferner dient die Einrichtung, dass in meiner Skala die einzelnen Felder nicht mehr wie früher unmittelbar aneinander stossen, was übrigens ohne Zahlenbezeichnung auch leicht zu einem Versehen führen könnte — sondern es werden vielmehr die 8 Felder derselben, in der Weise erhalten, dass man, wie es in der Fig. 1 in halber natürlicher Grösse angegeben ist, durch eine 2 mm dicke Bleischeibe von 16 cm Durchmesser zunächst 8 kreisrunde Löcher von je 6 mm Durchmesser schlägt, die in zwei Reihen von je vier Löchern angeordnet sind und einen gegenseitigen Abstand von je 10 mm — von Rand zu Rand gemessen — haben.

Diese Löcher werden dann in der, in der Figur angegebenen Reihenfolge mit Platinscheiben von resp. 0,005; 0,01; 0,02; 0,04; 0,08; 0,16; 0,32 und 0,64 mm Dicke beklebt, wobei es natürlich auf ein möglichst genaues Innehalten dieser Masse ankommt. Die Abweichungen der wirklichen Dicken von den angegebenen dürfen nämlich, wenn die Skala die genügende Genauigkeit haben und eventuell auch als ein internationales Verständigungsmittel der Röntgentechnik dienen soll, keinesfalls mehr als $10^0/_0$ betragen.[1])

Dass ferner das Fortschreiten der Nummern in der Skala der Fig. 1 in zickzackförmiger Weise geschieht, hat seinen Grund darin, dass dadurch der gegenseitige Abstand der einzelnen Nummern um so grösser gemacht ist, je weiter diese Nummern in der natürlichen Zahlenreihe von einander entfernt sind, eine Massregel, die ihrerseits wieder deswegen getroffen ist, weil sonst bei den Beobachtungen mit der Skala auf dem dahinter befindlichen Leuchtschirm unter Umständen ein stark erhellter Kreis unmittelbar neben einem sehr schwach erleuchteten liegen könnte, was natürlich die Erkennung des letzteren erschweren würde.

Die Härte der Röhre bestimmt sich nämlich auch bei diesem Instrumente einfach durch die Zahl der Kreise, welche man auf dem hinter der Bleischeibe angebrachten Bariumplatincyanürschirme aufleuchten sieht, wobei natürlich, wenn diese Zahl auch für andere Beobachter eine Bedeutung haben soll, darauf zu achten ist, dass dieselbe mit normalen und gut ausgeruhten Augen beobachtet sein muss. In solchen Fällen wird man also die Beobachtungen stets erst nach längerem Aufenthalt in einem nur matt erleuchteten Zimmer vornehmen — eine vollständige Verdunkelung desselben ist zwar für die Ablesungen am Instrumente selbst notwendig, nicht aber für das vorhergehende Ausruhen der Augen — und ferner dafür sorgen, dass auch in der Zeit zwischen den Ablesungen jedes grelle Licht vom Auge des Untersuchers fern gehalten wird. In sehr einfacher Weise erreicht man dies dadurch, dass man diejenige elektrische Glühlampe, welche zur allgemeinen Beleuchtung des Zimmers dient, in etwas mehr als Menschenhöhe anbringt und dieselbe mit einem derartigen Schirme versieht, dass ihr direktes Licht sich nicht nach unten zu verbreiten kann sondern sich möglichst gleichmässig über einen möglichst grossen Teil der Decke des Zimmers verteilt. Eine derartige „Deckenbeleuchtung" sollte überhaupt in keinem Röntgenlaboratorium fehlen.

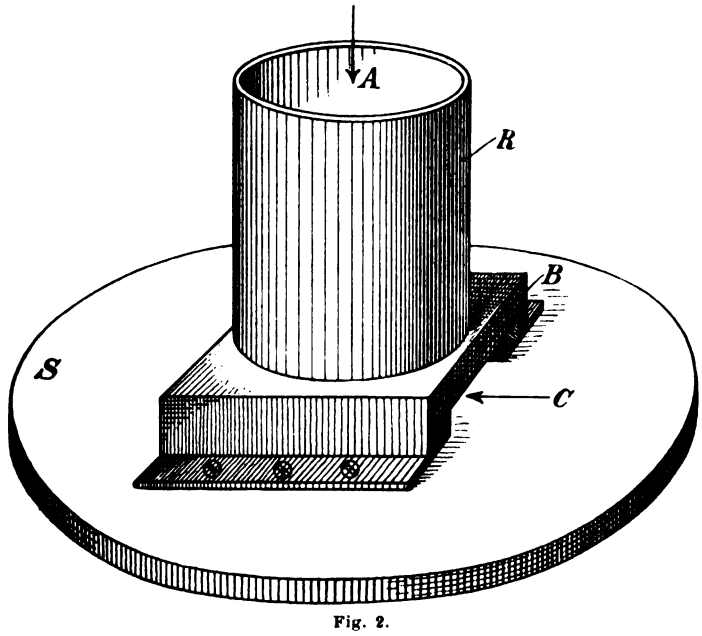

Fig. 2.

Kehren wir indessen zu unserer Härteskala zurück, so wird nun die in der Fig. 1 dargestellte Bleischeibe, nachdem die Platinbleche auf derselben befestigt sind, zunächst allseitig mit dünnem Holze bekleidet, um dadurch jedwede Beschädigung der dünnen Metallfolien auszuschliessen. Sodann wird, wie in der Figur 2 in perspektivischer Ansicht dargestellt ist, auf der Mitte der einen Seite dieser Holzbekleidung ein Gehäuse aus dünnem Metallblech aufgeschraubt, welches in der Hauptsache aus dem unten und oben offenen Rohr R mit ellipsoidischem Querschnitt sowie aus dem kleinen Kasten B besteht, zwei Teile, über deren Bedeutung wir alsbald das Nähere erfahren werden.

[1]) Die Skala wird von R. Seifert & Co., hierselbst, unter meiner Kontrolle hergestellt. Letztere bezieht sich natürlich hauptsächlich auf die Innehaltung der richtigen Platindicken.

Zuvor sei nämlich mitgeteilt, dass das Gehäuse als ganzes zunächst als Halter für den kleinen Leuchtschirm dient, welcher für sich in einem passenden Metallrahmen untergebracht ist und mit diesem in der durch den Pfeil *C* bezeichneten Richtung unter den Kasten *B* geschoben werden kann, wo er sich dann in der richtigen Lage hinter den 8 Löchern der in *S* verborgenen Bleischeibe befindet. Einfacher freilich erscheint es zunächst, den Leuchtschirm gleich einfürallemal fest hinter diesen Löchern anzubringen; indessen würde man dabei übersehen, dass das Bariumplatincyanür durch längere Bestrahlung ermüdet, so dass in diesem Falle die hinter den dünneren Platinfolien der Skala befindlichen Teile des Schirmes, die ja stets stärker bestrahlt werden als die übrigen, schliesslich schwächer leuchten würden als diese, was leicht zu Irrtümern Veranlassung geben könnte. Dadurch aber, dass der Schirm in seiner Führung beweglich gemacht ist und auch sogar von der entgegengesetzten Seite her in dieselbe hineingeschoben werden kann, ist einer derartigen lokalen Anästhetisierung desselben auf das gründlichste vorgebeugt.

Das Rohr *R* der Figur 2 ferner dient dem Beobachter einesteils als Handgriff, so dass also dessen Hand durch die in *S* liegende Bleischeibe vor der direkten Strahlung der Röhre vollkommen geschützt ist und andernteils natürlich auch als Durchblicksrohr in der durch den Pfeil *A* bezeichneten Richtung zu den Feldern der Skala hin. Dabei ist der Querschnitt jenes Rohres so gross genommen, dass man diese Felder auch aus der bequemen Entfernung der deutlichen Sehweite mit beiden Augen überblicken kann und also nicht nötig hat, das Instrument bei der Beobachtung nahe vor den Augen zu halten.

Der Kasten *B* der Fig. 2 endlich dient als Behälter für eine dicke Platte aus Bleiglas, deren Aufgabe es ist, die durch die Löcher der Skala hindurchgedrungenen Strahlen, nachdem sie auf dem Leuchtschirm ihren Zweck erfüllt haben, hinterher vollständig zu absorbieren und so auch die Augen und das Gesicht des Beobachters vor jeglicher Bestrahlung zu schützen.

Hinsichtlich der Anwendungsweise des Instrumentes mag ferner noch erwähnt werden, dass man die Scheibe *S* desselben bei der Beobachtung bis auf einige Zentimeter Abstand an die Glaskugel der Röntgenröhre heranführt — und zwar natürlich so, dass die direkte Strahlung der letzteren die sämtlichen Löcher der Skala möglichst frei durchstreichen kann. Um in dieser Hinsicht nicht allzusehr durch den Bleischirm *S* behindert zu sein, ist derselbe nicht grösser als eben nötig genommen worden.

Nunmehr aber komme ich zu der zweiten der durch die Überschrift dieses Aufsatzes angedeuteten Härteskalen für Röntgenröhren, einem Instrumente, das erst vor einigen Monaten von Herrn L. Benoist in Paris angegeben und von ihm auf Grund seiner zahlreichen und verdienstvollen Arbeiten über die Absorption der Röntgenstrahlen konstruiert wurde — und zwar speziell auf Grund dervon ihm entdeckten interessanten Thatsache, dass die Durchlässigkeit der Metalle mit einem Atomgewichte von 100 bis 150, also z. B. des Silbers, sich gegenüber den Strahlungen verschieden harter Röntgenröhren in viel geringerem Grade ändert als die der übrigen chemischen Elemente. Herr Benoist ordnet demnach, wie es in der Fig. 3 schematisch dargestellt ist, um eine in der Mitte angebrachte Scheibe aus 0,11 mm dickem Silberblech die zwölf Sektoren 1, 2, 3..., 12 an, die aus resp. 1, 2, 3 . . ., 12 mm dickem Aluminiumblech bestehen; und er misst dann die Härte einer Röhre in der Weise, dass er auf dem hinter der Skala gehaltenen Leuchtschirm die Nummer desjenigen Aluminiumsektors bestimmt, welcher die gleiche Durchlässigkeit zeigt wie die mittlere Silberscheibe, was

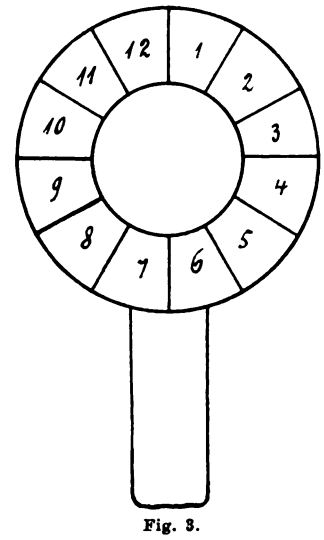

Fig. 3.

natürlich an der gleichen Helligkeit der den betreffenden Schichten entsprechenden Teile des Leuchtschirmes erkannt wird.

Es kann nun nicht geleugnet werden, dass dieses Messungsprinzip demjenigen, welches meiner Skala zu Grunde liegt, theoretisch entschieden überlegen ist, insofern nämlich im ersteren Falle die für die Härte der Röhre gefundene Zahl, wie es ja auch eigentlich sein soll, von der Belastung der Röhre vollkommen unabhängig ist. Bei stärkerer Belastung werden eben die in Frage kommenden Felder des Benoistschen Instrumentes beide in demselben Masse heller. Bei meiner Skala dagegen kann durch stärkere Belastung der Röhre unter Umständen sehr wohl ein Feld mehr zu Gesichte gebracht werden, so dass mithin die Härtebestimmung in diesem Falle nicht wie bei Herrn Benoist eine vollkommen eindeutige genannt werden kann. Bedenkt man nun aber andererseits, dass die Unsicherheit, welche meine Skala in dieser Beziehung lässt, sich höchstens zwischen zwei Nummern derselben bewegt, was für praktische Zwecke kaum in Betracht kommt, dass ferner während des Verlaufes einer Exposition, wo die Belastung der Röhre sich ja gleich bleibt, eine solche Unsicherheit überhaupt nicht existiert, und dass endlich vor allem die Angaben meines Instrumentes, wie sogleich näher ausgeführt werden soll, viel schneller und bequemer erhalten werden als die des Benoist'schen, so dürfte die Behauptung wohl nicht ganz ungerechtfertigt sein, dass das erstere mehr in das praktische Laboratorium des Arztes gehört, das letztere dagegen für eine exakte wissenschaftliche Untersuchung am Platze ist, bei der dann eben auch die grössere Mühe nicht gescheut werden darf.

Denn dass es durchaus keine leichte Sache ist, innerhalb weniger Minuten mehrere Male die Helligkeit zweier, noch dazu nur schwach erleuchteter Felder zu vergleichen, weiss jeder, der einmal eine längere Reihe derartiger photometrischer Messungen gemacht hat. Bei meinem Instrumente dagegen genügt ein einziger Blick, um die Zahl der durchleuchteten Felder und damit die Härte der Röhre festzustellen, und es fällt daher selbst die bei photographischen Aufnahmen so durchaus wünschenswerte, fortwährende Kontrolle der Röhrenhärte nicht beschwerlich.

Wenn ich nun aber trotz alledem für eine rein wissenschaftliche Arbeit aus den genannten Gründen das Benoist'sche Prinzip dem meinen vorziehen würde, so muss ich doch gleichzeitig hinzufügen, dass die Benoist'sche Skala selbst deswegen doch noch nicht als ein endgültiges internationales Verständigungsmittel empfohlen werden kann, insofern dieselbe nämlich noch einer ganz wesentlichen Verbesserung fähig ist.

Ehe ich indessen hierauf eingehe, muss ich zunächst noch einen andern, wenn auch nicht gerade sehr schwerwiegenden, so doch immerhin prinzipiellen Nachteil der Benoistschen Messmethode — im Vergleich mit der meinen — berühren. Derselbe besteht nämlich darin, dass die erstere für Röhren, die so weich sind, dass ihre Strahlung durch das 0,11 mm dicke Silberblech des Benoistschen Instrumentes nicht mehr hindurchgeht, natürlich überhaupt nicht zu verwenden ist, während meine Skala in diesem Gebiete sogar noch zwei verschiedene Stufen der Röhrenhärte angiebt, Stufen, die allerdings nur für ganz besondere Zwecke, wie z. B. wenn es auf möglichst kontrastreiche Bilder sehr dünner Organe ankommt, Verwendung finden. Das Benoist'sche Silberblech wird dagegen erst von einer Röhre, deren Härte nach meiner Skala gleich 3 ist, durchstrahlt, einer Röhre, die schon die Knochen der Hand auf dem Leuchtschirm sehr deutlich erkennen lässt; und erst von dieser Härte ab kann man also nach Benoist messen.

Man könnte nun freilich meinen, dass man, um diesen Nachteil zu beseitigen, das in Rede stehende Silberblech nur entsprechend dünner zu nehmen hätte; indessen würde man damit wieder den doppelten Übelstand einführen, dass dann einerseits die Dicke dieses Bleches leicht ungenau wird, was bei einem solchen Normalinstrumente natürlich durchaus unzulässig wäre, und dass dann andererseits auch der Unterschied zwischen den einzelnen Stufen der Aluminiumskala entsprechend kleiner und die Messung selbst also entsprechend ungenauer wird.

Und so komme ich nun auf die Abstufung dieser Skala, d. h. einen Punkt, auf welchen sich die bereits oben von mir angedeutete, ganz wesentliche Verbesserungsfähigkeit dieses Benoist'schen Instrumentes bezog. Auch dieser Abstufung haftet nämlich derselbe Fehler an, den ich bereits am Eingang dieser Abhandlung den alten Skiametern vorgeworfen habe, der Fehler nämlich, dass sie in ihren untern Nummern viel zu grob und in den oberen wieder nicht grob genug ist. Das Instrument ist eben offenbar mehr vom grünen Tische des Gelehrten als vom Standpunkte des Praktikers aus entworfen.

Der Grund aber für den in Rede stehenden Fehler der Benoist'schen Abstufung ist nun auch hier wieder — ebenso wie bei den Skiametern — darin zu suchen, dass die Dicke der Aluminiumfelder in einfacher arithmetischer Progression wächst. Wenn man nun aber mit Rücksicht auf die obigen Ausführungen vielleicht glauben möchte, dass es deshalb das richtigste wäre, auch in diesem Falle — ebenso wie bei meiner Skala — einfach eine geometrische Steigerung der Aluminiumfelder einzuführen, so würde man dabei übersehen, dass das Benoist'sche Messungsprinzip auf ganz anderen Grundlagen beruht als das meine. Das erstere stützt sich nämlich auf die Vergleichung der absorbierenden Kraft zweier verschiedener Körper, während bei letzterem die Härte einer Röhre einfach nach der Dicke der von ihrer Strahlung durchdrungenen Schicht eines bestimmten Stoffes gemessen wird. Dementsprechend haben wir es denn auch bei Benoist mit einer Erscheinung zu thun, deren gesetzmässiger Verlauf jedenfalls kein ganz einfacher ist, während bei mir das Durchdringungsvermögen der Strahlung der Röhre, mit der ja ihre Härte parallel geht, sozusagen direkt in Ziffern ausgedrückt wird.

Aus diesen Gründen schien mir daher der richtigste Weg zur Verbesserung der Abstufungen der Benoist'schen Skala der zu sein, dieselbe einfach an die meinige anzuschliessen — und zwar um so mehr, als dann die gleichzeitige Einführung beider Skalen, wie sie ja oben als zweckmässig erkannt wurde, keinem Bedenken mehr unterliegen kann.

Der praktischen Durchführung dieses Gedankens stellte sich nun aber zunächst die Schwierigkeit in den Weg, dass die untersten Stufen meiner Skala, wie ja bereits oben näher ausgeführt wurde, in der Benoist'schen von vornherein unmöglich sind; und es blieb daher nur der Ausweg übrig, dieselben bei der letzteren ganz fallen zu lassen. So hatte demnach die neu zu entwerfende Benoist'sche Skala von vornherein nur aus sechs Feldern zu bestehen; und es war nun ferner die Dicke des Aluminiums in diesen Feldern derartig auszuwählen, dass eine Röhre mit der Härte 3 nach meiner Skala die Härte 1 nach dieser neuen Benoist'schen, eine solche mit der Härte 4 nach ersterer die Härte 2 nach letzterer etc. zeigen musste.

Das in der Fig. 3 skizzierte Benoist'sche Instrument wurde mithin zunächst in der Weise umgeändert, dass immer je zwei der zwölf Aluminiumfelder desselben zu einem einzigen vereinigt wurden; und die Dicke der so verbleibenden sechs Felder wurde dann — unter Beibehaltung des mittleren 0,11 mm dicken Silberblechs — der Reihe nach zu 2,0; 2,4; 3,2; 4,4; 6,0 und 8,0 mm bestimmt, was natürlich eine ziemlich langwierige Reihe von vergleichenden Versuchen mit meiner oben beschriebenen und mehreren, zunächst provisorisch hergestellten neuen Benoist'schen Skalen — unter Anwendung der verschiedensten Röhrenhärten — erforderte.

Die Dicke des Aluminiums wächst demnach in dieser „verbesserten" Benoist'schen Skala nicht mehr — wie in dem ursprünglichen Benoist'schen Instrumente — nach einer arithmetischen Reihe erster, sondern nach einer solchen zweiter Ordnung; denn es sind nicht die Differenzen zweier auf einander folgender Dicken, sondern vielmehr erst die Differenzen dieser Differenzen, welche eine konstante Grösse bilden. Mit andern Worten: die Kurve, deren Abscissen durch die Nummern der Skala und deren Ordinaten durch die Dicken der Aluminiumfelder dargestellt werden, ist nicht mehr — wie bei Benoist — eine gerade Linie, sondern vielmehr eine Kurve zweiten Grades, eine Parabel.

Der praktische Fortschritt aber, welcher durch diese Verbesserung erreicht ist, besteht

nun weiter darin, dass jetzt bei den Beobachtungen mit dem Instrumente die Helligkeitsabstufung zwischen den in Frage kommenden Aluminiumfeldern der Skala bei allen Röhrenhärten nahezu die gleiche Grösse hat, während dieselbe früher bei den weichen Röhren viel zu stark und bei den harten hinwiederum viel zu schwach war, so dass man im letzteren Falle stets recht lange suchen musste, ehe man das richtige Feld herausgefunden hatte. Durch die oben angegebenen Verbesserungen ist demnach die Benoist'sche Skala nicht bloss gleichmässiger abgestuft, sondern es sind auch die Messungen mit derselben dadurch um ein wesentliches leichter und zuverlässiger gemacht worden.

Was dann schliesslich noch die äussere Ausstattung des Benoist'schen Apparates anbetrifft, so ist dasselbe von seinem Erfinder, wie die Fig. 3 andeutet, nur mit einem kleinen Stiel zum Anfassen mit der einen Hand versehen, während die andere einen beliebigen Leuchtschirm dahinter halten sollte. Da nun aber der letztere in diesem Falle in der Regel viel grösser als das Instrument sein wird, so bringt demnach diese Beobachtungsmethode zunächst den Übelstand mit sich, dass der das Instrument überragende Teil des Leuchtschirmes viel heller leuchten wird als der dahinter gelegene, auf dessen Beobachtung es doch allein ankommt, und dass mithin das Auge des Beobachters durch eine übermässig grosse Menge fremden und noch dazu ganz überflüssigen Lichtes geblendet wird. Ferner ist dabei aber auch in keiner Weise für den Schutz des Beobachters gegen die schädlichen Einwirkungen der Röntgenstrahlen gesorgt, ein Schutz, der hier, wo die Beobachtung erheblich längere Zeit in Anspruch nimmt, natürlich noch notwendiger ist als bei dem Gebrauche meiner Skala.

So habe ich denn selbstverständlich auch bei der von mir benutzten Form des Benoist'schen Instrumentes die Skala desselben in ähnlicher Weise wie die meine (s. Fig. 2) zunächst mit einem grösseren, in Holz eingelegten Bleischirm umgeben und hinter der Skala selbst auch wieder ein zum Anfassen dienendes, beiderseits offenes Metallrohr angebracht, welches in diesem Falle jedoch zylindrisch ist und in welches dann noch ein zweites, etwas engeres Rohr hineingeschoben wird, das in seinem unteren Teile einen kleinen Leuchtschirm und darüber ein dickes Stück Bleiglas enthält. Von der Anbringung des Metallkastens *B* der Fig. 2 kann dann abgesehen werden, da die Möglichkeit der Verschiebung des kleinen Leuchtschirmes des Instrumentes, die ja oben dadurch bezweckt wurde, hier schon deswegen vorhanden ist, weil man das innere, den Leuchtschirm enthaltende Rohr in dem äusseren beliebig herumdrehen kann.

Hamburg, physikalisches Staatslaboratorium, im Oktober 1902.

Beitrag zur Theorie und Praxis der Röntgenstrahlen-Therapie.[1])

Von

Dr. med. **H. Strebel**, München.

Das wichtigste Problem der Röntgentherapie ist die sichere Beherrschung der durch die spezifischen Strahlen erzeugten Dermatitis. Das Plus oder Minus in dieser Richtung aber hängt ab von einer richtigen Dosierungsmethode. Kienböck gebührt das Verdienst, hierüber Klarheit gebracht zu haben, dass die Wirkung der Strahlen mit der absorbierten Menge derselben parallel geht. Nach Kienböck sind es 12 Momente, von deren Verhalten die Wirkung in der Haut abhängt. Während nur ein Teil der für die Röntgenlichterzeugung in Frage kommenden Faktoren ziffermässig beherrscht werden kann, wie die primäre Stromstärke, Stärke des Induktors, Zahl der Unterbrechungen, Bestrahlungsdistanz, Dauer der Bestrahlung —, sind es bei weitem die wichtigsten Verhältnisse des Verfahrens, welche sich einer genauen Bestimmung mehr oder weniger entziehen. Wir wissen, dass die Wirkung der Strahlung abhängt

[1]) Vortrag gehalten auf der 74. Versammlung deutscher Naturforscher u. Ärzte in Karlsbad.

von der Absorption der Strahlen in der Haut und von der dadurch bedingten chemischen Umsetzung der Strahlen im Gewebe. Die Röntgenstrahlen aber zeigen bezüglich ihrer Absorption ein ganz verschiedenes Verhalten je nachdem sie von einem harten oder einem weichen Rohr ausgehen. Die Erfahrung hat gezeigt, dass die lebhaft penetrierenden Strahlen des harten Rohres wenig geeignet sind, selbst bei häufiger Anwendung eine starke Dermatitis zu erzeugen und es liegt die Vermutung nahe, dass harte Rohre überhaupt therapeutisch wenig wirksame Strahlen ausschicken. Wenn ich z. B. eine Hypertrichosis behandle, so kann ich selbst 20 und mehr Sitzungen geben, bis ich einen Haarausfall erziele, während ich denselben bei Verwendung eines weichen Rohres unter Umständen mit einer einzigen Sitzung erreichen kann. Es geht daraus hervor, dass die für die Therapie in Betracht kommenden Strahlen von einem harten Rohr in so geringer Menge geliefert werden, dass man erst durch 20 Sitzungen z. B. die gleichen Mengen solcher Strahlen erzeugt, als durch eine Sitzung mit einem weichen Rohr. Ich vermute übrigens sehr stark, dass man auch bei Verwendung eines harten Rohres thatsächlich nur mit den Strahlen zu rechnen hat, welche gegen Ende der Bestrahlung auftreten, da jedes Rohr doch die Tendenz zeigt, nach längerem Durchgang des Stromes weicher zu werden und wenn man mit harten Röhren zahlreiche, aber ganz kurz dauernde Sitzungen von je 3 Minuten geben lässt, würde man vermutlich gar keinen therapeutischen Effekt erzielen, selbst wenn die Minutenzahl der gesamten Sitzungen die bei einer mehrmaligen Sitzung von 10—15 Minuten beanspruchte Zeitmenge um ein weites übertreffen würde. Der Grund liegt darin, dass innerhalb 3 Minuten ein hartes Rohr nicht Zeit hat seinen Vakuumzustand so zu verändern, dass es sich dem mehr weichen Zustand nähert, während dies innerhalb 10—15 Minuten wohl der Fall sein kann. Ich habe mich wenigstens auf Grund meiner Erfahrungen zu einer solchen Anschauung bekehren müssen, nachdem ich vielfach sowohl mit dem harten als mit dem weichen Rohr gearbeitet habe. Das weiche Rohr ist heute für mich dasjenige, welches prompte Reaktionen auslöst, während ich das harte Rohr nur dann in Verwendung bringe, wo es aus rein äusseren Gründen geschehen muss. Es giebt behandlungswütige Menschen, denen die zwischen den einzelnen Sitzungen mit weichem Rohr auferlegte Wartezeit durchaus nicht gefallen will und da muss dann das harte Rohr eintreten, von dem ich weiss, dass es keine missliebigen Erscheinungen machen wird.

Nun aber weiss jeder Röntgentherapeut, dass einem das weiche Rohr trotz sorgfältigster Kontrolle gelegentlich mit unerwarteten und unerwünschten Situationen aufwartet. Ich bin zwar theoretisch von den Anschauungen Kienböcks überzeugt, dass seitens der einzelnen Patienten gegenüber den Röntgenstrahlen keine spezifische Idiosynkrasie besteht; aber man kann es doch häufig erleben, dass man mit einem Rohr, das bei der Prüfung so ziemlich das gleiche Lichtverhältnis zu zeigen scheint wie in früheren Fällen, bei einer anderen Gelegenheit unerwartet rasche und heftige Reaktionen erzeugt. Sicherlich hängt dies mit der Strahlenabgabe zusammen, die von unserem Auge auch mit Hilfe des Fluorescenz-Schirmes schlecht geschätzt oder besser gar nicht kontrolliert werden kann; da es ausserdem nicht möglich ist, selbst bei Verwendung regulierbarer Röhren einen ganz genauen Zustand des Rohres konstant zu halten, so entstehen eben die Schwierigkeiten einer genauen Dosierung. Nun hat man allerdings einen grossen Schritt nach vorwärts gethan für den Fall, dass sich das von Holzknecht eingeführte Chromoradiometer bewährt, das auf der photochemischen Beeinflussung gewisser Salze durch die Röntgenstrahlung basiert ist. Es erheben sich jedoch gegen die absolute Sicherheit eines derartigen Dosierungsverfahrens theoretische Bedenken, die erst durch eine genügend praktische Erfahrung widerlegt werden müssen. Es setzt nämlich die Methode voraus, dass diejenigen Strahlen, welche die Verfärbung der Kontrollsubstanzen veranlassen, auch diejenigen sind, welche die therapeutischen Effekte verursachen. Wenn wir nun auch der Anschauung beipflichten, dass es thatsächlich die spezifischen Röntgenstrahlen sind, welche durch Absorption in der Haut daselbst Dermatitis erzeugen, so ist doch die andere Hypothese noch nicht definitiv widerlegt, welche den vom Rohre ausgehenden elektrischen Erregungen einen Teil der Wirkung

zuschreibt. Diese letzteren aber rufen wohl in den Kontrollsubstanzen keine Verfärbung hervor. Ganz abgesehen davon aber entsteht ein anderes Bedenken. Wir wissen, dass die vom harten Rohr ausgehenden Strahlen so gut eine photochemische Wirkung entfalten, wie die vom weichen Rohr ausgehenden Strahlen; von beiden machen wir bei dem Radiophotogramm Gebrauch. Ferner wissen wir, dass vom Röntgenrohr verschiedene Strahlungen ausgehen. Welche dürfen nun definitiv für die chemische Aktion verantwortlich gemacht werden? Es liegen hier ganz ähnliche Verhältnisse vor wie bei der Lichttherapie, wo die chemisch wirksamen Strahlen des Ultraviolett ganz andere heftigere Reaktionen auslösen als die ebenfalls chemisch wirksamen Strahlen in Blau und Violett. Wenn wir nun von einer Lichtquelle, die Ultraviolett neben Blau und Violett enthält, ein Chemophotogramm aufnehmen, so können wir aus der Schwärzung des lichtempfindlichen Papieres noch nicht ohne weiteres ablesen, ob sie der Hauptsache nach durch Ultraviolett oder durch Blau-Violett bedingt war. Photochemische Hautreaktion und Heilwert decken sich nicht vollständig. Ich erziele z. B. durch Fortleitung des Kohlenbogenlichtes in massiven Glasstäben am Ende dieser eine lebhafte Schwärzung und doch kann ich deshalb nicht sagen, dass die Schwärzung auch einem bestimmten photochemischen Heileffekt entspricht, denn Lichtreaktionen auf dem Papier oder auf der Haut entsprechen noch lange nicht einem wirklichen Heileffekt. So verdienstlich deshalb das Chromoradiometer an sich wäre, so muss doch eine objektive Kritik mit dem Urteil über die Wertigkeit des Verfahrens einer Strahlendosierung nach Holzknecht zunächst noch vorsichtig sein. Holzknecht stützt sich auch auf die Anschauung von Goldstein, dass sowohl die Kathoden- als auch die Röntgen- und Becquerel-Strahlen sich bei dem Auftreffen in Ultraviolett verwandeln. Dies mag wohl zutreffen, zunächst aber ist es doch eine Hypothese und ich meinerseits bin nicht geneigt zu glauben, dass die Röntgendermatitis durch Ultraviolett bedingt wird, denn wir wissen aus Erfahrung, dass selbst die heftigsten Ultravioletquellen lediglich eine typische Lichtentzündung auf der Haut erzeugen, welche rasch abheilt, während die durch Röntgenstrahlen gesetzten Entzündungen einen ganz andern Charakter haben, die ganz von der einer Ultraviolettwirkung abweichen. Wenn sich nun durch die Praxis — und nur diese hat die gültige Kompetenz — die Richtigkeit des Kalkuls von Holzknecht ergeben sollte, so hat derselbe allerdings der Röntgentherapie einen gewaltigen Dienst geleistet, der nicht genug anzuerkennen wäre.

Je stärker das Induktorium, je zahlreicher die Röntgenschläge erfolgen, desto stärker ist auch die Ausgabe der Röntgenstrahlung, speziell bei weichem Rohrzustand. Ich verwende z. B. einen grossen Voltohm-Induktor mit 50 cm Funkenlänge nebst Elektrolytunterbrecher. Um nun doch den Vorteil eines weichen Rohres zu geniessen, aber die Gefahr einer unerwünschten heftigen Wirkung zu paralysieren, verwende ich ein einfaches Verfahren: die Strahlendämpfung. Dies erreicht man dadurch, dass man vor die zu belichtende Stelle eine Papiertasche vorhängt, in welche man einzelne Blätter von sogenanntem Gold- oder Silberpapier einlegt. Dieses Papier enthält einen ganz dünnen Überzug von Metall, der eine minimale Absorption der durchgehenden Strahlen bedingt; je mehr Blätter vorgeschoben werden, desto mehr wird die Strahlung des weichen Rohres abgedämpft. Man ist so im stande, die vom Rohre ausgeschickten Strahlen auf die Hälfte und mehr herabzudrücken und kann dies in weiten Grenzen variieren. Trotz der Absorption im Papier wird noch eine Hautreaktion erzeugt, wie ich mich aus vielfachen Versuchen überzeugen konnte. Das Verfahren lässt allerdings keine ziffermässige Beurteilung zu, die für jedes Rohr gleich wäre; man muss sich die Mühe nehmen, für die einzelne Röhre die ungefähren Verhältnisse auszuprobieren, was sich mit Hilfe des Vergleichs durch den Fluorescenzschirm ganz gut erreichen lässt. Die Verwendung des Strahlendämpfers dürfte speziell dann von Vorteil sein, wenn man gezwungen ist, mit einem sehr starken Induktor zu arbeiten Die von starken Induktoren ausgegebenen gewaltigen Strahlen halte ich heute, nachdem ich Gelegenheit hatte mit kleinen und grossen Induktoren zu arbeiten, nicht gerade für opportun, weil eben die Dermatitis zu rasch und zu wenig bemessbar auftritt.

Ein Induktor von 25—30 cm Schlagweite wird wohl für therapeutische Zwecke am Besten geeignet sein, da sich hier die Effekte doch einigermassen bemessen lassen. Von besonderem Wert ist eine praktische Schutzvorrichtung, welche gestattet, den Patienten vor unerwünschten Strahlen-Effekten zu schützen. Ich arbeite von Anfang meiner Praxis an mit einem Stativ. In einem festen schweren Holzfuss steht drehbar in der Horizontale und verschiebbar in der Vertikalen ein Holzstab, an dessen oberen Ende fahnenartig eine Holztafel befestigt ist. Diese Holztafel hat in der Mitte einen grossen Ausschnitt 30—40 cm, welcher oben und unten mit 2 Führungsleisten versehen wird. Am unteren Rand der Holzfahne, die natürlich an der Vorderseite ganz mit Blei überzogen ist, hängt abnehmbar ein Bleischurz, um Brust, Leib und Beine des Patienten zu schützen. Am oberen Rande der Holzfahne ist ein mit Blei überzogenes abnehmbares Brett horizontal befestigt, welches einen Ausschnitt trägt, mit Hilfe dessen es möglich ist, das Kinn des Patienten von unten her zu bestrahlen, so bald der Patient seinen Kopf einfach über diesen Ausschnitt hält. Wenn dies gewünscht wird, kann man auch durch eine einfache Stellungsvorrichtung das Röntgenrohr direkt an den Stativ befestigen, sodass ein eigenes Rohrstativ gar nicht mehr notwendig ist. Mit Hilfe dieses Stativs können alle möglichen Einstellungen vorgenommen werden, wobei der Patient sich frei hinter der Schablone bewegen kann ohne von schweren Bleimassen gedrückt zu werden.

Ich möchte nur noch Gelegenheit nehmen, über meine mit der Röntgentherapie gemachten Erfahrungen einiges mitzuteilen. Was die Hypertrichosis anlangt, so habe ich dieselbe mehrfach behandelt. Meine ersten Versuche machte ich mit hartem Rohr, Dessauer Induktor von 20 cm Funkenlänge, 6—7 Amp., 110 Volt Wehnelt, Kontrastrohr, 15 cm Distanz, 15 Minuten Sitzungsdauer. Ich habe in 18—25 Sitzungen nie einen Effekt erzielen können; als ich zum weichen Rohr überging, konnte ich mit wenig Sitzungen den gewünschten Effekt erreichen. Ich machte die Erfahrung, dass jedoch nach eingetretenem Effluvium die Haare rasch wieder nachwachsen und war ich nur dann im stande, einen definitiven Haarausfall zu erzeugen; wenn ich es direkt auf eine Excoriation der Haut ankommen liess. Die Abheilung der Haut dauert allerdings sehr lange Zeit, die sich darnach bildende Haut ist glatt und frei von Haarelementen; ein Nachwuchs erfolgte bis jetzt nicht· Ich glaube mich übrigens in der Beobachtung nicht zu täuschen, dass die Haare nach ihrer 1. Epilation, als sie wieder nachwuchsen, stärker zum Vorschein kamen als sie vor der Epilierung gewesen waren. Speziell kann ich mit Sicherheit konstatieren, dass bei einer Dame, welche ich wegen einer schwachen Acne rosacea mit Röntgen behandelte, nach der Abheilung der Dermatitis eine Unmenge feiner Haare auf der Nasenspitze auftraten, die früher nicht vorhanden gewesen waren.

Nach dem Vorgang von Kienböck, Holzknecht habe ich eine ganze Anzahl von Alopecia areata behandelt. Ich bin mit den Erfolgen sehr zufrieden gewesen; speziell in einem 12 Jahre alten Falle, der ständig wegen der Ausdehnung des Prozesses eine Perücke tragen musste, konnte ich nach vorher erzielter totaler Epilation auch eine totale Ueberhaarung des ganzen Kopfes erzielen, die seit Monaten anhält.

Die Behauptung von Schiff, dass durch Röntgenbehandlung eine Verbesserung des Teint erfolge und Schwinden von Acne und Comedonen erzielt wird, konnte ich mehrfach bestätigen. Ich habe sogar absichtlich derartige Behandlungen vorgenommen. Allerdings erzielte ich nur mit dem weichen Rohr Effekte; die auftretende Dermatitis erzeugte das 2.—3. Stadium nach Kienböck. In einem Falle von schwerer Acne rosacea mit starker Verhöckerung der Nase erzeugte ich eine ausgiebige Dermatitis; bei deren Abheilung zeigte sich, dass die Nase eine ganz andere Form angenommen hatte, die Entstellung war verschwunden und die Nase zeigte wieder gerade Linien.

Das Hautcancorid konnte ich mittelst Röntgenbehandlung in 3 Fällen zur schönen Abheilung bringen. Zur Zeit habe ich 2 grosse Cancroide in Behandlung, über deren Verlauf ich aber noch nichts sagen kann. Von Ekzemheilung habe ich bis jetzt noch nicht viel Erfolg

gesehen. Sycosis simplex habe ich mehrfach behandelt mit wechselndem Erfolg. Eine schwere Psoriasis reagierte nicht auf die Behandlung. Was den Lupus vulgaris anlangt, so habe ich eine grosse Reihe von Fällen der Röntgenbehandlung unterzogen. Ich verwendete anfangs hartes Rohr, gab dasselbe aber auf, nachdem ich mit einer ganzen Anzahl von Sitzungen zu keinem Erfolge gelangen konnte. Mit dem weichen Rohr erzielte ich dann rasch die gewünschten Effekte; ich muss aber sagen, dass ich im allgemeinen mit der Behandlung wenig zufrieden war; es schien mir, als ob sich nicht alle Fälle von Lupus gleich gut für Behandlung eignen, wenigstens war ich mit den Fällen, wo keine Ulcerationen vorlagen, wo es sich lediglich um einen flachen, lebhaft rot-braunen pigmentierten Lupus mit deutlicher Knötchenbildung handelte, nicht zufrieden, trotzdem ich es später bis zu starken Exulcerationen kommen liess; dagegen hatte ich Gelegenheit mich zu überzeugen, dass alle die Fälle, wo es sich um lupöse Ulcerationen handelte, sehr schön auf die Behandlung reagierten und dass alle derartigen Fälle ziemlich rasch zur Heilung kamen. Die Narbe wurde glatt, vorher bestandene Erhabenheiten des Gewebes flachten sich ab. Eine restierende Sclerodermie hatte ich bis jetzt nicht Gelegenheit zu beobachten.

Ich möchte noch ausdrücklich hervorheben, dass ich den Versuch gemacht habe, die schwierig erfolgende Abheilung starker Röntgendermatitis durch Bestrahlung mit Licht zu beschleunigen. Es hat schon Kaiser auf dem Hamburger-Naturforscher-Kongress 1901 angegeben, dass er mit Verwendung von elektrischem Glühlicht und blauen Glasbirnen guten Heileffekt erzielt hat. Ich konnte mich jedoch nur davon überzeugen, dass unter der Wärme während der Behandlung selbst eine rasche Eintrocknung der Secrete erfolgte, dass jedoch der Prozess nachher seinen alten langsamen Verlauf nahm; dagegen konnte ich konstatieren, dass ich durch Verwendung eines Scheinwerfers, dessen Kohlenbogenlicht Farbstrahlen in Blau und Violett wie auch Ultraviolett enthält, eine deutliche lebhaftere trophische Anregung erzielen konnte. Auch das an Ultraviolett reiche Licht der Eisenbogenlampe brachte deutlich die trophische Anregung zum Ausdruck und konnte ich so ganz bestimmt raschere Abheilungen erzielen. Zum Schluss noch ein Wort über die radioaktiven Substanzen resp. deren Verwertung für die Therapie. Im Oktober 1900 berichtete Walkhoff, dass er durch Auflegung von Radium auf die Haut ein Erythem erzielte. In Nr. 47, 1900 der D. M. W. berichtete ich über meine Versuche mittelst Radium Bakterien zu töten, welcher Nachweis mir auch gelungen ist und von Askinasch in eingehend durchgeführten Versuchen bestätigt werden konnte. Giesel berichtete im Dezember 1900 von einem durch Radium erzeugten Erythem. Becquerel und Curie erzielten mit ihren kräftigen Substanzen heftige Reaktionen, die sich bis zum ausgesprochenen Röntgenschorf steigern liessen. Ich habe wohl als einer der ersten das Radium resp. dessen Strahlung zur Behandlung von Lupus versuchsweise angewandt, wobei ich die Substanz in flachen Pappkassetten mit Paraffinpapier-Abschluss untergebracht hatte. Ich erzielte damals allerdings auf den Lupusflächen eine deutliche Röntgendermatitis, die jedoch nicht zur Abheilung des Lupus führte. In neuester Zeit soll Daulos den gleichen Versuch mit besserm Erfolg gemacht haben. Ich bin noch weiter gegangen und habe das Radium in der Höhlung eines Katheders eingebracht und denselben zwecks Behandlung der akuten Gonorrhoe in die Urethra eingeführt. Ein Resultat habe ich nicht erreicht, wahrscheinlich deswegen, weil der Katheder nicht lang genug liegen konnte, um einen Effekt auf der Schleimhaut hervorzurufen. Unmöglich ist es aber nicht, dass man mit sehr wirksamem Radium, das in kurzer Zeit Hauterscheinungen hervorzurufen im stande ist, vielleicht doch irgendwelchen Erfolg erreichen kann.

In welcher Weise kann bei eitrigen Erkrankungen der oberen nasalen Nebenräume das Röntgenbild des Gesichtsschädels den Operationsplan, diese Hohlräume durch äussere Eingriffe freizulegen, modifizieren?

Von

Dr. med. **E. Winckler**, Bremen.

(Hierzu Tafel IX, X, XI u. XII, Fig. 37.)

Die Indikation zur chirurgischen Freilegung der Stirnhöhlen und Siebbeinzellen ergiebt das jeweilige Krankheitsbild mit den subjektiven Beschwerden und dem objektiven Befunde. Bei Ermittelung des letzteren kann die Röntgenuntersuchung und Feststellung, ob Sinus frontales vorhanden und wie dieselben angelegt sind, bereits eine beachtenswerte Rolle spielen. In seinen verdienstvollen Arbeiten über die methodische Untersuchung mit Röntgenstrahlen hat Scheier darauf hingewiesen, dass erst dann die Durchleuchtung der Stirnhöhlen mit den gebräuchlichen Mignonlämpchen sichere Schlüsse gestattet, wenn vorher durch Röntgenuntersuchung die Grösse und Ausdehnung der Hohlräume annähernd bestimmt wurde. Wenn es nun auch nicht möglich ist, mit den Röntgenstrahlen allein nachzuweisen, ob Stirnhöhlen und Siebbeinzellen krank oder gesund sind, zu diesem Nachweise vielmehr alle die Hilfsmittel herangezogen werden müssen, welche den Rhinologen schon vor der Entdeckung Röntgens bekannt waren, so giebt doch das Röntgenbild des Gesichtsschädels manche Anhaltspunkte, welche die ganze Beurteilung der Affektion erleichtern können. Abgesehen von der Art des Krankheitsprozesses hängt die Möglichkeit einer Heilung davon ab, wie in dem einzelnen Fall das Nasengerüst angelegt ist, wie die erkrankten Hohlräume in ihrer Grösse und Ausdehnung beschaffen sind, und wie sie sich zu einander verhalten. Vor der Entdeckung und praktischen Verwertung der Röntgenstrahlen tappte man über die beiden letztgenannten, für die Beurteilung der Erkrankung sehr wesentlichen Punkte, vollkommen im Dunkeln. Jetzt ist die Möglichkeit gegeben, die variable anatomische Anlage der oberen nasalen Nebenräume in dem einzelnen Falle zur Anschauung zu bringen. Sind die Stirnhöhlen erkrankt, so gehört daher zu einer sachgemässen modernen, d. h. alle jetzigen Hilfsmittel benützenden Beurteilung ihrer Affektion auch das Studium von Röntgenaufnahmen.

Eine besondere Bedeutung wird das Studium der Röntgenbilder des Gesichtsschädels dann haben, wenn der Entschluss gefasst ist, die Stirnhöhlen und Siebbeinzellen durch äussere Eingriffe zugängig zu machen. Die zahlreichen Methoden und Schnittführungen, welche zu diesem Zwecke empfohlen sind, und durch welche die verschiedenen Autoren in ihren Fällen Heilung erzielt haben, setzen den, welcher mit den nasalen Erkrankungen weniger vertraut ist, zweifellos in Erstaunen. Die Menge der Methoden hat aber einen sehr erklärlichen Grund, da man nur an relativ wenigen Körperstellen einem so variablen Operationsfelde begegnet, wie gerade an dem Bezirk der Stirnhöhlen und Siebbeinzellen. Eine gewisse Ähnlichkeit in der Verschiedenheit ihrer Anlage bieten die Mittelohrräume. Hier lässt sich jedoch manches durch äussere Messungen und Untersuchung vor der Operation bestimmen und kann, was das Wichtigste ist, die gewählte Schnittführung je nach Bedarf erweitert und verlängert werden, da sie an einen Teil des Kopfes fällt, der für die Blicke der Mitmenschen weniger auffällig ist. Die Aufstellung des Operationsplanes ist daher für die Ohrgegend relativ leicht. Am Gesicht ist jeder Schnitt vorher genau zu überlegen. Er soll bei der geringst zulässigen Länge die Möglichkeit gewähren, dass das Operationsterrain vollkommen übersichtlich gestaltet wird. Die Schwierigkeit für jeden einzelnen Fall den richtigen Operationsplan zu entwerfen, ist demnach, abgesehen von dem Krankheitsprozess selbst, durch folgende Punkte bedingt: 1. durch die eigenartige, in jedem Fall wechselnde anatomische Beschaffenheit des Nasengerüstes, wie der freizulegenden Nebenhöhlen; 2. dadurch, dass bei dem Eingriff von vornherein das spätere kosmetische Resultat zu berücksichtigen ist. Die Erkrankung selbst mit ihren Erscheinungen und etwaigen

Komplikationen giebt den Anhalt, in welchen Fällen das kosmetische Resultat in den Hintergrund zu treten hat und in erster Linie die gründliche Exploration der erkrankten Nebenräume statthaben muss. Derartigen Komplikationen begegnet man jedoch verhältnismässig selten, so dass die Erwägung des kosmetischen Resultates bei dem Entwurf des Operationsplanes in der Mehrzahl der Fälle eine sehr wichtige Rolle spielt.

Die Operationsmethoden, welche zur Exploration der erkrankten Stirnhöhlen und Siebbeinzellen angegeben worden sind, lassen sich in 2 Gruppen einteilen.

Bei der ersten Gruppe wird der Gesichtsschädel, soweit er sich an der Bildung der gen. nasalen Nebenhöhlen beteiligt, in kleinerer oder grösserer Ausdehnung durchlöchert und in besonderen Fällen wird die ganze äussere Begrenzung der Nebenräume fortgenommen. (Methoden von Grünwald, Hartmann, v. Hopfgarten, Kuhnt, Jansen, Röpke, Riedel).

Bei der zweiten Gruppe der Operationsmethoden wird das Knochengerüst des Gesichtsschädels zu erhalten versucht, indem durch osteoplastische Resektionen an der vorderen Stirnhöhlenwand und dem angrenzenden Nasengerüst die äusseren Wände der Hohlräume temporär so weit aufgeklappt werden, dass man die unter ihnen liegenden Nebenhöhlen übersehen und die erforderlichen Massnahmen in denselben vornehmen kann. (Methoden von Czerny, Gussenbauer, Küster, Killian[1]), Winckler, Barth [Danzig].) Sind letztere beendet, so wird der umgeklappte Knochenabschnitt reponiert und die äussere Konfiguration des Gesichtsschädels wieder hergestellt.

Es ist nicht zu leugnen, dass alle Methoden unter Umständen zum Ziele führen können, wenn der Eigenart des jeweiligen Krankheitsfalles Rechnung getragen wird. Wer die Gelegenheit gehabt hat, alle Methoden in Anwendung zu ziehen, wird zugestehen müssen, dass auch die Durchlöcherungen der Nebenräume, selbst die vollständige Beseitigung der vorderen Stirnhöhlenwand eine kaum nennenswerte Entstellung zurücklassen kann. Wer über diese Erfahrung verfügt, wird aber auch ohne weiteres zugeben müssen, dass es vollkommen verkehrt wäre, wenn man schablonenmässig für alle Fälle von Stirnhöhleneiterung, an der sich fast regelmässig ja das Siebbein beteiligt, eine Methode als die allein richtige empfehlen wollte.

Schon die Führung des Hautschnittes kann, falls nicht gleichzeitig auch die Resektion des Nervus supraorbitalis angezeigt ist, der einzelne Fall in besonderer Weise verlangen. Die Mehrzahl der Autoren legt den Hautschnitt in der Gegend der Augenbraue an. Grünwald benutzt die Corrugatorfalte. Jansen führt einen bogenförmigen Schnitt unterhalb und parallel der Augenbraue bis auf die Seitenwand der Nasenwurzel. In manchen Fällen eignet sich zu dem Hautschnitt mehr der Nasenrücken, während in andern Fällen ein relativ langer Schnitt nahe dem inneren Augenwinkel bis zur Nasolabialfalte hin — kaum zu sehen ist. Die stärkere oder geringere Entwicklung der Augenbrauen, die Ausprägung der Corrugatorfalten, die Höhe und Breite des Nasenrückens richtig für das kosmetische Resultat zu verwerten, ist bei den doppelseitigen Erkrankungen der Nebenhöhlen noch schwieriger als bei den einseitigen. Auf diese Erwägungen soll hier nur hingewiesen werden, damit niemand sich der Meinung hingiebt, er habe durch seine Operationsmethode nun alle Anforderungen erschöpft, und jeder, der sich dazu berufen fühlt, könne nun nach derselben alle Stirnhöhlen in Angriff nehmen. Eine allen Fällen genügende Methode giebt es an dieser Gegend nicht, und es wäre falsch, nur mit der bekannten Thatsache, dass Wunden der Gesichtshaut relativ schnell und gut heilen, zu rechnen.

[1]) Gemeint ist die Methode von Killian, welche in Fränkels Archiv für Laryngologie etc. Bd. 1, pag. 318 u. 319 beschrieben worden ist. Die ebenda Bd. 13, pag. 84ff. beschriebene neue Methode Killians, welche die Vorschläge von Kuhnt und Jansen kombiniert, und als wesentlich neues nur die prinzipielle Erhaltung einer Supraorbitalspange bringt, konnte hier nicht weiter berücksichtigt werden, da meine Arbeit schon vor dem Erscheinen der Killianschen Publikation dem Verleger eingereicht war. Bemerken möchte ich jedoch, dass auch die neue Killiansche Radikaloperation, welche ich kürzlich in einem Falle nachgeprüft habe, nicht allen Ansprüchen gerecht wird. Sie wird auch nur für eine beschränkte Anzahl von Fällen in Anwendung zu ziehen sein und sicher nie eine Universaloperation, wie es der Autor will, für alle Fälle von Stirnhöhlenerkrankung werden.

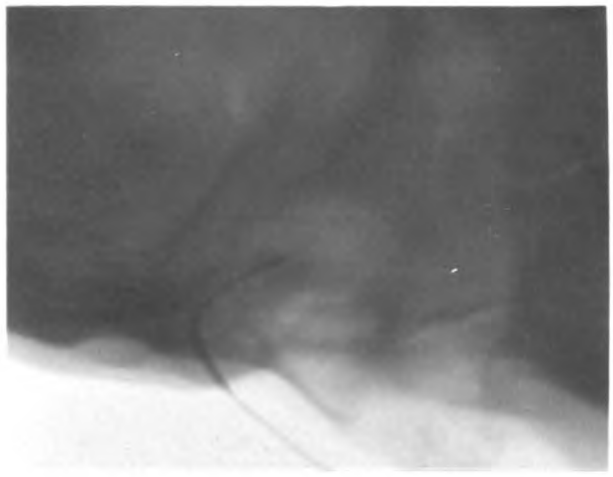

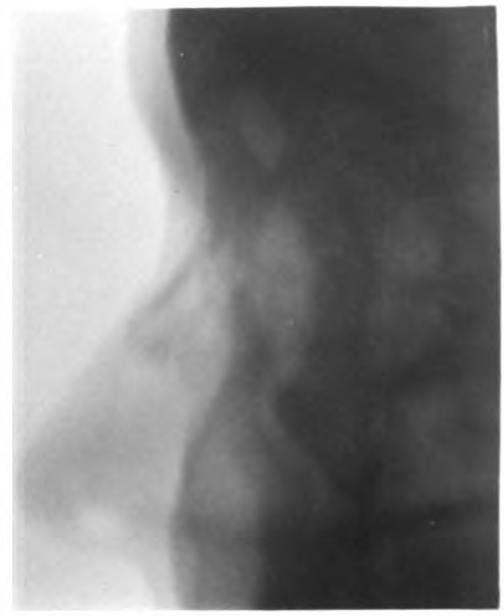

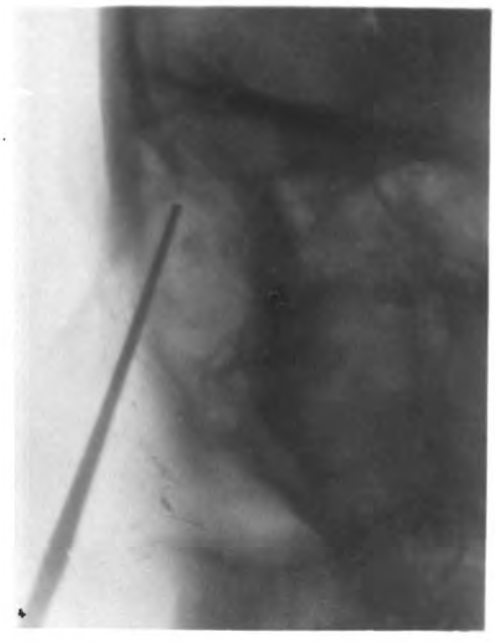

Neue Photogr. Gesellsch. A.-G. Berlin-Steglitz.

Verlag von Lucas Gräfe & S[illegible]burg

7

8

9

10

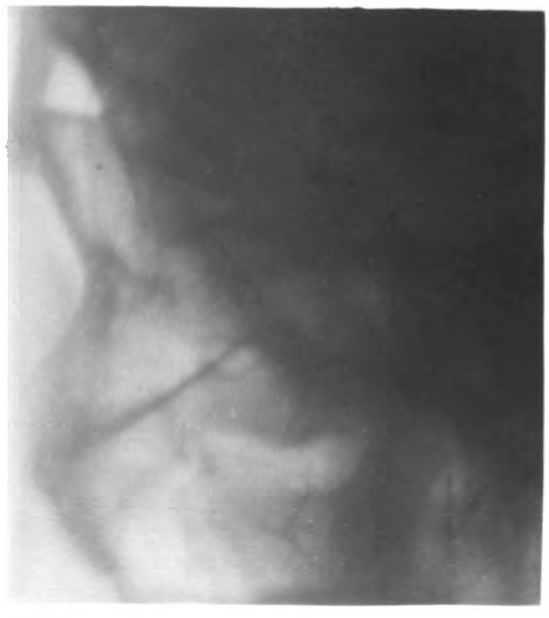

11

12

Neue Photogr. Gesellsch. A.-G. Berlin-Steglitz

Verlag von Lucas Gräfe & Sillem

13

14

15

16

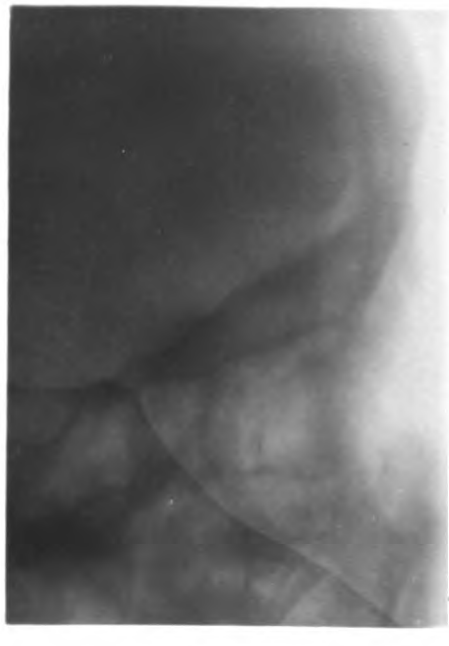

35

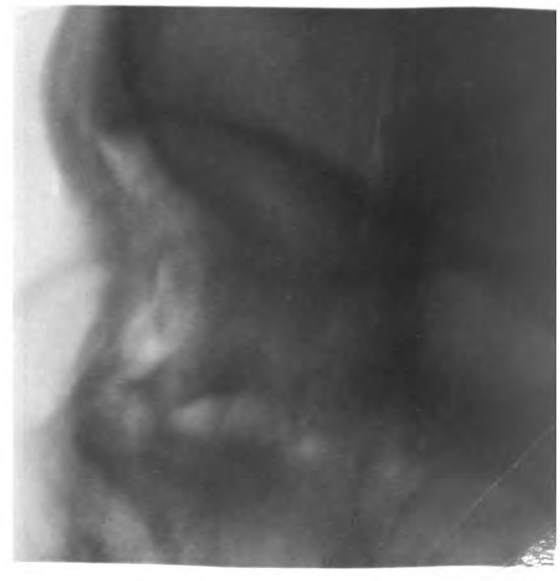

36

Neue Photogr. Gesellsch. A.-G. Berlin-Steglitz.

Verlag von Lucas Gräfe & Si[illegible]

UNIV. OF MICH.

Bereits Scheier hat in seinen zahlreichen Arbeiten, in denen er die Wichtigkeit der Röntgenuntersuchung der nasalen Nebenräume betont und bespricht, darauf hingewiesen, dass mit Hilfe dieser Untersuchung festgestellt werden kann, „ob bei dem betreffenden Individuum eine Stirnhöhle vorhanden ist, wie hoch dieselbe nach oben zieht und wie weit nach hinten, und wie dick die vordere Wand der Höhle ist.“ Ich kann diese Beobachtungen nur bestätigen und dazu bemerken, dass dieselben für das operative Vorgehen recht gut zu brauchen sind. Indes sind diese Ermittelungen noch nicht ausreichend, um für den einzelnen Fall nach dem Röntgenbilde die richtige Operation wählen zu können. Hierzu bedarf es noch folgender Bilder, 1. von der Siebbeinanlage, 2. dem Stirnhöhlenboden und 3. der Dicke der Nasenbeine wie der des Stirnfortsatzes des Oberkiefers. Mit der fortschreitenden Technik der Röntgenaufnahmen muss es mit der Zeit gelingen, über diese Punkte vor der Operation Klarheit zu gewinnen. Selbstverständlich ist es nicht möglich alle diese Verhältnisse auf einem einzigen Bilde zur Anschauung zu bringen. Ein gutes Bild von den Stirnhöhlen und den Siebbeinzellen erhält man nach meinen Versuchen nur bei einer gewissen Härte der Röhre und längerer Belichtung. Auf einem solchen Bilde ist dann von dem Nasengerüst selbst kaum etwas zu sehen. Um letzeres auf dem Bilde zu studieren, darf die Belichtung nur höchstens 2—3 Minuten dauern — und muss die Röhre weich sein.

Bild 1 stellt die Röntgenaufnahme eines Patienten dar, bei dem eine Fistel an der Stirne in das linke Siebbein führte. Der Patient hatte, wie die spätere Operation ergab, einen sehr dicken Processus frontalis oss. maxill. und stark entwickelte Nasenbeine.

Bild 2 und 3 geben Aufnahmen, bei denen die Operation sehr dünne Nasenbeine, dagegen sehr dicke Stirnfortsätze des Oberkiefers ermittelte. Die Erfahrung, die bei der späteren osteoplastischen Resektion nach Barth im Falle 2 gemacht war, bestimmte mich im Falle 3 nach dem Röntgenbilde die Knochenlappen von aussen nach innen umzulegen.

Bild 4 zeigt eine Röntgenaufnahme nach einer ausgeführten osteoplastischen Eröffnung der linken Stirnhöhle und vorderen Siebbeinzellen, wie sie von Barth (Danzig) angegeben worden ist. Die Methode beruht darauf, dass die Gegend des Ausführungsganges freigelegt wird, indem von einem nahe der Nasenwurzel geführten Längsschnitte aus die laterale Nasenwand und der untere Teil des Stirnbeins durchmeisselt und dann seitlich aufgeklappt wird. Trotz der relativ dicken vorderen Stirnhöhlenwand liess sich diese Manipulation ohne Schwierigkeit ausführen, weil der Stirnfortsatz des Oberkiefers sehr dünn war und sich leicht am inneren Augenwinkel umknicken liess. In die Stirnhöhle ist eine dicke Sonde eingeführt.

Das Nasengerüst hat man in dem gegebenen Falle für die praktischen operativen Zwecke danach zu taxieren, ob und an welcher Stelle die Umbiegung am besten vorgenommen werden kann. Die Nasenbeine selbst bereiten, da sie sich nach allen Richtungen leicht heraushebeln und umbiegen lassen, bei der Operation kaum eine Schwierigkeit, dagegen kann diese veranlasst werden durch die Stirnfortsätze des Oberkiefers. Soll sich der Eingriff daher auf diese ausdehnen, so ist es wichtig, vorher ihre Dicke zu kennen. Ich möchte nun nicht behaupten, dass Bild 1—4 hierüber schon vollkommen klare Vorstellungen geben. Ich betrachte diese zunächst als einen Versuch, der jedoch mit weiterer Vervollkommnung der Technik und fortgesetztem Vergleich der Röntgenbilder mit dem thatsächlichen Operationsbefunde zum Ziele führen muss. Letzteres ist dann erst erreicht, wenn aus dem Röntgenbilde des Gesichtsschädels die relativen Dickendurchmesser der lateralen Nasenwand abgeschätzt werden können. In einem Falle, Bild 3, vermutete ich aus der Röntgenaufnahme einen sehr dicken Stirnfortsatz des Oberkiefers und richtete danach die Operation ein. Der Eingriff bestätigte thatsächlich die aus dem Röntgenbilde gewonnene Anschauung, und die ganze Operation wurde durch die Berücksichtigung des Bildes sehr erleichtert.

Während die Beurteilung des Nasengerüstes aus den Röntgenaufnahmen noch als recht unsicher anzusehen ist, und vorläufig die Dicke und Stärke der hier in Betracht zu ziehenden Knochen am sichersten durch die äussere Untersuchung und Palpation ermittelt

werden, können die Aufnahmen des Gesichtsschädels über die Beschaffenheit des Bodens der Stirnhöhle praktisch verwendbare Bilder liefern. v. Mihalkovics unterscheidet „an der Nasenhöhlendecke einen nasofrontalen, ethmoidalen und sphenoidalen Teil. Der erste liegt schräg, der dritte fast frontal, der mittlere horizontal. Der nasofrontale Teil gehört eigentlich der äusseren Nase an, derselbe ist der von der Nasenwurzel bedeckte vorderste Teil der Nasenhöhlendecke, die sich von hier im Bogen in den Ethmoidalteil fortsetzt. Diesen ganzen Bogen fasst der Autor unter dem Kollektivnamen des Nasengewölbes (fornix nasi) zusammen. Unter dem Fornix nasi liegt der furchenartig vertiefte schmale Teil der Nasenhöhle, wo der inspirierte Luftstrom von vorn nach hinten in die Riechspalte geleitet wird."

Für die Art der Operationsmethode ist es wichtig zu wissen, welchen Anteil die Spina ossis frontis an der Bildung des Fornix nasi bezw. der Bildung des Stirnhöhlenbodens nimmt. Je grösser derselbe ist, desto dicker fällt der mediane Teil des Stirnhöhlenbodens aus.

Auf dem Röntgenbild ist der Schatten, welcher dem Stirnhöhlenboden entspricht, dicht hinter dem von vorderer Stirnbeintafel und Nasenbein gebildeten Winkel zu suchen. Ist die Aufnahme gelungen, so sieht man an dieser Stelle entweder einen ausgeprägten dunkeln Schatten (cf. 5) oder die Gegend erscheint hell (cf. 12). Vergleicht man die Konturen des Schattens mit den Linien, welche den Nasenbeinen und der vorderen Stirnhöhlenwand entsprechen, so lässt sich die Dicke des Bodens taxieren. Man muss bei gelungener Aufnahme den Schluss ziehen, dass der Anteil der Spina ossis frontis an der Bildung der Nasenwurzel und dem Stirnhöhlenboden ein beträchtlicher ist, wenn sich von dem durch die Schattenlinien der vorderen Stirnbeintafel und der Nasenbeine gebildeten Winkel ein breiterer Schatten nach hinten zieht. Dieser Schatten kann sich (vergl. 7 und 8) den Konturen nähern, welche hinten den hellen der Stirnhöhle entsprechenden Fleck begrenzen. In solchen Fällen reicht die kompakte Spina oss. front. bis in die Nähe der hinteren Stirnhöhlenwand. —

Hat die Nasenwurzel eine wenig ausgebildete Spina oss. front., ist sie also relativ dünn angelegt, so sieht man auf dem Röntgenbilde, wie sich die längliche helle, die Stirnhöhle wiedergebende Stelle ohne Begrenzung in die runde der Orbita entsprechende Helligkeit fortsetzt (vergl. 12 und 13). In andern Fällen zeigt sich nur eine kurze Schattenlinie dicht hinter dem von Stirn- und Nasenbein gebildeten Winkel, hinter diesem Schatten geht die helle Stirnhöhle in die Augenhöhle über (vergl. 10).

Bild 5—8 geben Aufnahmen, bei denen die Freilegung des erkrankten Sinus frontalis eine kräftig entwickelte Nasenwurzel und dicke Spina oss. front. zeigte. Bild 9 stellt dieselben Verhältnisse dar, nur handelte es sich hier um eine doppelseitige Stirnhöhlenerkrankung. Das Ostium frontale lag in allen 5 Fällen so weit nach hinten, dass es per vias naturales nicht zu erreichen war, in Fall 7 und 8 ganz in dem von hinterer Stirnbeintafel und Boden gebildeten Winkel. In sämtlichen 5 Fällen wurden die erkrankten Hohlräume osteoplastisch eröffnet bezw. zu eröffnen versucht. Bei Fall 7 und 8 wurde der Knochen am inneren Orbitalrand in der schon beschriebenen Weise eingebrochen. Diese Manipulation wurde in beiden Fällen dadurch erschwert, dass die dicke Spina oss. front. nicht den hebelnden Bewegungen folgte, und die Umknickung des Knochenlappens erst gelang, nachdem einige unterminierende Meisselschläge die vordere Stirnbeintafel von der Nasenwurzel abgesprengt hatten. Da Fall 6 ein relativ breites Nasenbein aufwies, so wurde nur dieses seitlich umgelegt. Der Eröffnung des Sinus frontales schloss sich dann als weiterer Eingriff die Dilatation des Ausführungsganges an. Nachdem durch Sondierung die Lage des Ostium frontale ermittelt worden war, musste dieses erweitert und zu diesem Zwecke der vor der Sonde liegende Knochenabschnitt des Stirnhöhlenbodens abgetragen werden. In Fall 5 und 6 gelang dies leicht. Bei 7 war der Eingriff von der Mittellinie aus jedoch so unübersichtlich und zeitraubend, dass ich mir vornahm, bei ähnlichem Befunde des Röntgenbildes in anderer Weise vorzugehen. Der Fall, welchen Bild 8 darstellt, und der, was die Beschaffenheit des Stirnhöhlenbodens anbelangt, sehr dem Bilde 7 gleicht, wurde in der Weise eröffnet, dass die Knochenschnitte durch Stirn-

bein und Stirnfortsatz des Oberkiefers nahe an den Orbitalrand fielen und die Ergänzungsschnitte gegen die Mittellinie hin verliefen. Dann wurde der Knochenlappen bestehend aus unterem Abschnitt der vorderen Stirnbeintafel und lateraler Nasenwand nach der Mitte zu umgebogen, wodurch eine so grosse Lücke entstand, dass die Abtragung des Stirnhöhlenbodens von der Seite her leicht von statten ging.

Bild 9 zeigt einen dicken Stirnhöhlenboden und besonders stark entwickelte Nasenwurzel bei einem Falle, welcher wegen doppelseitiger Eiterung der Stirnhöhlen zur Operation gelangte. Die Freilegung sollte hier nach der Methode von Gussenbauer vorgenommen werden. Der Gang dieser Operation ist folgender: Hautschnitt jederseits von der inneren Hälfte der Augenbraue über die innere Augenhöhlenwand und durch die Weichteile des Gesichtes bis in die Nasolabialfalte verlaufend. Beide Schnitte werden durch einen quer über die Nase verlaufenden Schnitt verbunden. Auf beiden Seiten wird nun die laterale Nasenwand durchmeisselt und je nach der Grösse des Sinus frontalis die vordere Stirnbeintafel unter der Haut ein Stück weit nach oben durchschnitten. Wird dann der vordere Abschnitt des Septum von vorn und von den seitlichen Wunden aus durchtrennt, so lässt sich von der Seite her ein Rasparatorium ein- und auf der gegenüberliegenden seitlichen Wunde wieder herausschieben. Durch einige hebelnde Bewegungen kann die Scheidewand des Sinus frontal., sowie die vordere Stirnbeintafel eingebrochen und nun der ganze Weichteilknochenlappen nach oben umgeklappt werden, wodurch das Operationsfeld in sehr übersichtlicher Weise freigelegt ist. In dem Falle, welchen Bild 9 wiedergiebt, misslang der Eingriff an dem Widerstand, den die dicke Nasenwurzel den Versuchen, den umschnittenen Knochenlappen nach oben umzuklappen, entgegenstellte. Dicht unter der Nasenwurzel brach das losgelöste Nasengerüst ein, die Stirnhöhlen blieben uneröffnet, man konnte nur ihren Boden und die vordere Siebbeingegend übersehen. Der Fall musste dann in der Weise beendet werden, dass die Stirnhöhlen von der Orbita aus (Jansen) eröffnet wurden. Von hier und der angelegten Nasenöffnung aus gelang es dann, den dicken Boden zu entfernen. Da sich der abgebrochene Nasenrücken wieder vollkommen reponieren liess, heilte der Fall ohne jede Entstellung des Gesichtsschädels. Hätte ich vor der Operation bereits die richtige Deutung des Röntgenbildes gelernt, so würde ich von vornherein einen anderen Operationsplan gemacht haben.

Die Bilder 10—13 sind von Patienten aufgenommen worden, bei denen der Stirnhöhlenboden eine ausserordentlich dünne Beschaffenheit zeigte. Fall 10 kam wegen einer Oberkieferhöhlen- und Siebbeineiterung der linken Seite zur Operation. Da die langjährige Eiterung zu ausgedehnten Nekrosen an der Orbita und dem Oberkiefer geführt hatte, musste ich eine Oberkieferresektion ausführen. Hierbei zeigte sich auch die Stirnhöhle mit einer schleimig-eitrigen Flüssigkeit angefüllt. Es gelang mit Leichtigkeit von unten her den ganzen Boden zu entfernen und mit vollkommener Erhaltung der vorderen Stirnbeintafel einen breiten Zugang nach der Nasenhöhle hin zu schaffen. Genau dieselben Verhältnisse fanden sich bei dem Falle 11, der ebenfalls zur Oberkieferresektion gelangte (vorgestellt auf der Naturforscherversammlung in Hamburg 1901).

Bei 12 und 13 gelang die Sondierung der Stirnhöhle vor der Operation.

Fall 12 zeigte eine linksseitige Siebbeinerkrankung mit Polypenbildung. Es wurde in diesem Falle eine ähnliche Operation wie bei 8 vorgenommen, der Knochenlappen jedoch nur auf das Nasengerüst beschränkt, da die Erkrankung der Stirnhöhle nicht mit absoluter Sicherheit nachzuweisen war. Nach vorgenommener Siebbeinausräumung fand sich ein dickschleimiger Stirnhöhlenkatarrh. Es wurde nur der Boden der Stirnhöhle von unten her entfernt, was sehr leicht mit dem scharfen Löffel gelang und für die Ausheilung genügte. In Fall 13 ergab die osteoplastische Eröffnung der Stirnhöhle nach Barth eine Eiterung der linken Stirnhöhle und des Siebbeins. Das Umbiegen des Knochenlappens machte nicht die geringsten Schwierigkeiten, da trotz relativer Dicke der vorderen Stirnbeintafel die Spina oss. front. wenig zu der Bildung des Stirnhöhlenbodens beitrug und die laterale Nasenwand sich leicht einknicken liess.

Für die Wahl der Operationsmethode ist ferner die Kenntnis von der Siebbeinanlage des betreffenden Krankheitsfalles von Bedeutung. Die praktische Beurteilung der Siebbeinschatten ist in meinem früheren Aufsatz: „Die Orientierung auf dem Röntgenbilde des Gesichtsschädels“ besprochen. Ich erwähnte hier bereits, dass uns die Röntgenaufnahme nur die Schattenlinien der oberen Siebbeinzellen wiedergiebt. Die tiefer nasalwärts gelegenen Ethmoidalzellen werden durch den Schatten der Orbita und den des Jochbeins verdeckt. Die Knochen sind auch zu zart, um deutlich ausgeprägte Linien auf der Platte wiederzugeben.

Man erkennt diese Verhältnisse am besten aus Profilaufnahmen skelettierter Schädel, wie ich diese in dem bezeichneten Aufsatze gebracht habe. Auf den Profilaufnahmen eines ganzen Schädels (vergl. die Bilder Tafel VIII, Nr. 8 und 10 des angezogenen Aufsatzes) kann man die unteren Siebbeinzellen nicht sehen. Entfernt man aber wie in 11, 12, 13 und 14 das Jochbein, so treten die dünnen Schattenlinien des unteren Ethmoidalabschnittes mehr oder weniger deutlich hervor. Besonders deutlich sieht man sie auf Bild 12. Durch solche Aufnahmen wird der Unterschied zwischen den scharfen Schattenlinien, welche durch den oberen Siebbeinteil entstehen, und den schwach angedeuteten Linien, welche den unteren Ethmoidalzellen entsprechen, am besten klar.

Drei Gründe tragen meiner Ansicht nach dazu bei, dass die oberen Siebbeinzellen ausgeprägte Schattenlinien bedingen:

1. Der obere Siebbeinabschnitt liegt der Platte näher an, als der nasalwärts gelegene untere, da seine Zellen sich in die von der Schädelbasis bezw. hinterer Stirnbeintafel und dem Orbitaldach gebildete Lücke hineinschieben und in einzelnen Fällen fast das ganze Orbitaldach bedecken können. Der obere Siebbeinabschnitt liegt demnach weiter nach aussen, als der das Nasenlumen ausfüllende untere, infolgedessen liegt er auch der Platte näher an und zeichnet sich auf ihr ab.

2. Die äussere Schädelwand, welche dem oberen Siebbeinabschnitt entspricht, ist die untere Partie des Stirnbeins und der obere Teil der Schläfengrube. Diese platten Knochen sind relativ dünn und anscheinend für die Durchleuchtung mit den Röntgenstrahlen gut geeignet. Störende Schatten wie durch das Jochbein und den vordersten Abschnitt der medianen Orbitalwand (Stirnfortsatz des Oberkiefers) kommen daher auf der Platte nicht zum Vorschein.

3. Da die oberen Siebbeinzellen unter der Schädelbasis liegen, so gelangt auf dem Röntgenbilde ein relativ dicker Knochen zur Aufnahme. Es geben daher die Gruben und Vertiefungen, welche die Siebbeinzellen hier bilden, auf der Platte deutlich erkennbare Schattenlinien.

Eine Reihe von Aufnahmen gestattet aus dem Netze, welches die Siebbeinschatten auf der Platte bilden, einen Schluss zu ziehen, wie das Siebbein in dem betreffenden Falle angelegt ist, da die grösseren oder kleineren Maschen des Netzes den Hohlräumen des Siebbeins entsprechen. Bei der vorliegenden Frage, in welcher Weise das Röntgenbild den Operationsplan zur Eröffnung der Stirnhöhle beeinflussen kann, sind die Siebbeinschatten in ihrem Verhältnis zu den Umrissen der Stirnhöhle zu studieren. Dies Verhältnis durch Profilaufnahmen zur Anschauung zu bringen, ist zur Zeit noch nötig, da die enface Aufnahmen des Gesichtsschädels bei Durchleuchtung von hinten ganz unsichere und unvollkommene Bilder ergeben. Zur Not kann man die Breitenausdehnung der Stirnhöhlen erkennen. Die laterale Ausdehnung des Siebbeins konnte ich bisher auf diese Weise nicht ermitteln.

Bild 14—16 mögen zur Erläuterung dienen, da hier Extreme zur Darstellung kamen.

Bei Nr. 14 ist die Aufnahme von einem 61jährigen Patienten gemacht, der nur eine kleine Grube unterhalb der Spina frontis als Sinus frontalis zeigte. Von den Schattenlinien, die dem oberen Siebbeinabschnitt entsprechen, sieht man nichts. — Nur eine dunkele Linie verläuft von der Gegend der Stirnhöhle nach hinten. Die orbitalen Siebbeinzellen fehlten hier vollständig.

Nr. 15 zeigt eine sehr grosse Stirnhöhle, die bis an den äusseren Augenwinkel reichte und ausgebildete orbitale Siebbeinzellen hatte, doch dehnten sich dieselben kaum bis zur Mitte des Orbitaldaches aus.

Nr. 16 giebt die Schattenlinien eines Siebbeins, dessen orbitale Zellen sich bis an den lateralen Augenwinkel erstreckten, während die Stirnhöhle schon $1^1/_2$ cm nach aussen vom Foramen supra orbitale ihr seitliches Ende erreichte.

Die mannigfachen anatomischen Beziehungen zwischen Siebbein und Stirnhöhle sind bereits in dem Aufsatz: Die Orientierung auf dem Röntgenbilde des Gesichtsschädels etc. erörtert.

Folgendes hat man zu berücksichtigen, um sich ein Urteil über die Siebbeinanlage des betreffenden Patienten aus einer Profilaufnahme zu bilden:

1. An dem hellen der Stirnhöhle entsprechenden Fleck muss die Ausdehnung der Siebbeinschatten an der hinteren und unteren Wand des Sinus beachtet werden (vergl. hierzu Bild 10 und 16). Je grösser dieselbe ist, desto mehr wird man bei der operativen Therapie auf die gründliche Ausräumung des Siebbeins bedacht sein müssen.

2. Sind die Schattenlinien eng verzweigt, so liegt ein kleinzelliges Siebbein vor, liegen die Linien weit auseinander, so besteht das Siebbein aus grösseren Zellen. Da die Aufnahmen nur die orbitalen Ethmoidalzellen wiedergeben, ist dieser Punkt ganz besonders beachtenswert. Denn die Ausräumung eines kleinzelligen Siebbeins ist auch bei gründlicher Freilegung des Operationsfeldes eine recht subtile und langwierige Manipulation.

3. Treten die Siebbeinschatten im Vergleich zu den Umrissen der Stirnhöhle sehr stark in den Vordergrund, so ist dies dahin zu deuten, dass die oberen Siebbeinzellen weit in die Orbita hineinreichen (vergl. Bild 16). Solche Fälle verlangen infolge der ungünstigen anatomischen Verhältnisse grössere Eingriffe, um das Operationsfeld übersichtlich zu gestalten.

Bevor ich die Verwertung der bereits von Scheier festgestellten Ermittelungen betreffend das Röntgenbild der Stirnhöhle bespreche, möchte ich noch darauf hinweisen, dass es mir bisher nicht gelungen ist, sogn. Kammern des Sinus frontalis durch die Röntgenaufnahme nachzuweisen. Selbst die Aufnahmen skelettierter Schädel mit ausgesprochener Kammerbildung an der hinteren Wand gaben hierüber nur unklare Bilder. Meiner Ansicht nach würde ein derartiger Nachweis auch nur dann möglich sein, wenn wir den Gesichtsschädel enface bei Einwirkung des Röntgenlichtes von hinten her aufnehmen könnten.

Die Kammern entstehen dadurch, dass sich leistenartige Vorsprünge von der hinteren, seltener der unteren Stirnhöhlenwand in das Lumen des Sinus hineinschieben, und an der betreffenden Stelle die verdickte und entzündete Schleimhaut sich der gegenüberliegenden Wand anlegt, auch teilweise mit ihr verklebt. Derartige Kammern sind bei genügendem Zugang durch sorgfältige Sondierung unschwer zu ermitteln. Eine andere Art von Abteilungen entstehen durch Vertiefungen und Nischenbildung an der hinteren wie medianen Stirnhöhlenwand. Auch diese sind bei genügender Freilegung des Sinus stets festzustellen. Schwieriger ist die Ermittelung von Kammern am oberen Winkel der Stirnhöhle; für diese ist namentlich die Feststellung der Höhe des Sinus, wie dies Scheier hervorgehoben hat, wichtig, um den Zugang zu ihnen möglich zu machen.

Die Kammern am lateralen Winkel der Stirnhöhle haben nach meinen Erfahrungen eine andere Bedeutung. Sie kommen nur dann vor, wenn das Siebbein eine besondere Breitenausdehnung hat und stellen demgemäss durch dünne Knochenwände vollständig abgeschlossene kleine Höhlen dar, im Gegensatz zu den eben beschriebenen Abteilungen, in die man stets mit einer Sonde gelangen kann. Da die lateralen Kammern orbitale Siebbeinzellen sind, die in solchen Fällen die Stirnhöhle von hinten her umfassen, so gelingt hier die Beseitigung des Krankheitsherdes nur, wenn gleichzeitig das Siebbein verödet wird.

Auf diese Verhältnisse musste hier kurz hingewiesen werden, weil die Vernachlässigung etwaiger Kammern bei der Operation sich dadurch strafen kann, dass die Eiterung nicht zum Stillstand kommt. Eine Reihe von Autoren ist der Meinung, dass nur die prinzipielle Entfernung der vorderen Stirnbeintafel die beschriebenen Verhältnisse klar legen kann, und bevorzugt deshalb diese Operation, weil die Möglichkeit der Kammerbildung immer vorliegen kann. Dieser Grund ist jedenfalls nicht stichhaltig. Es lassen sich, wie ich später noch durch

Abbildungen zeigen werde, sehr grosse Stirnhöhlen mit Kammern im oberen Winkel und breiter Ausdehnung des Siebbeins durch osteoplastische Operation mit Erhaltung der vorderen Stirnbeintafel veröden.

An dem eigentlichen Stirnhöhlenbild einer Profilaufnahme des Gesichtsschädels können wir, wie bereits Scheier hervorgehoben hat, uns über die Höhe und Tiefe der Höhle sowie die Dicke der vorderen Wand informieren. Ist der Schatten der vorderen Stirnbeintafel auffallend breit wie im Bild 2 und 5, so können durch die Dicke des Knochens osteoplastische Eingriffe erschwert werden. Die Tiefe des Sinus frontalis vor der Operation annähernd zu kennen, ist wegen der Meisselführung bei osteoplastischen Eingriffen von Wichtigkeit. Ferner giebt das Bild von der Tiefe einen Anhalt für das spätere kosmetische Resultat bei den Eingriffen, welche die Fortnahme der vorderen Stirnbeintafel erfordern. Je tiefer der Sinus ist, desto auffallender wird die Entstellung. Auch für das spätere Resultat der osteoplastischen Eingriffe hat die Kenntnis von der Stirnhöhlentiefe einen praktischen Wert. Je tiefer die Höhle ist, desto sicherer gelingt es, eine weite Kommunikation nach der Nasenhöhle herzustellen, je flacher der Sinus ist, desto eher wird durch Narbenbildung der geschaffene Verbindungsweg verengt, und die Nachbehandlung erfordert in solchen Fällen ganz besondere Aufmerksamkeit.

Die Höhe des Stirnhöhlenbildes ist insofern für den Eingriff selbst massgebend, als man bei allen Methoden darauf bedacht sein muss, eine genaue Kenntnis über die Beschaffenheit des oberen Winkels zu erlangen. Bei den osteoplastischen Operationen wird daher die Grösse des Knochenlappens der Höhe des Sinus anzupassen sein. Handelt es sich um die Fortnahme der vorderen Wand, so sind die Hautschnitte so anzulegen, dass die Übersicht möglich ist. (Schluss folgt.)

Ein Aufnahmestuhl für Kopfröntgogramme.

Von

Dr. **T. Sjögren** in Stockholm.

Wer bei seiner Arbeit auf dem Gebiete der Röntgenphotographie die bestmöglichen Resultate erzielen will, erkennt bald die Notwendigkeit, sein Röntgenlaboratorium mit einer Reihe mehr oder weniger komplizierter Nebenapparate auszustatten; selbst auf die Gefahr hin, seinen bisweilen vielleicht nicht allzu gross bemessenen Raum zu beeinträchtigen, ist der arbeitende Röntgenarzt genötigt, von solchen immer neue anzuschaffen, je grösser die Ansprüche auf Röntgogramme werden und je mehr sich die Technik entwickelt. Die Zeit ist längst vorüber, wo man sich zwecks Placierung des Patienten mit einem einfachen Tische begnügte, der bei Photographierung aller möglichen Körperteile und Stellungen als Unterlage dienen musste.

Bei Photographierung des Kopfes dürfte man wohl im allgemeinen in der Weise verfahren, dass der Patient in horizontaler Seitenlage auf einem Tische placiert wird, während die Platte auf eine diesem Zwecke entsprechende Erhöhung unter den Kopf gelegt wird, und für gewöhnlichen Bedarf dürfte wohl ein in dieser Weise aufgenommenes Röntgenbild den Ansprüchen genügen, selbst wenn die wünschenswerte Ruhe dabei fehlt, und die respiratorische Verschiebung des Kopfes, wenigstens bei einem Teil der Patienten, nicht vollständig zu eliminieren ist. Wenn es dagegen gilt, die Lage eines Fremdkörpers im Kopfe zu bestimmen, dann ist dieses einfache Verfahren unzulänglich. Die Methode, welche von mir seit ein paar Jahren bei Fremdkörpern im Kopfe, meistens im Auge, mit Erfolg angewendet worden ist, ist dieselbe, die von Dr. U. Hellgren in seiner Abhandlung: „Über die Bestimmung der Lage von Fremdkörpern im Auge“ etc. geschildert worden ist. Die Hauptprinzipien dieser Methode sind folgende: Nachdem man mittels kleiner Heftpflasterstreifen ein paar kleine Metalldrähte (Indikatoren) befestigt hat, einen in der Temporalgegend und einen an dem unteren Augenlid, beide

in vertikaler Richtung und mit einer im Verhältnis zum Auge bestimmten Lage — ersterer mit seiner unteren Spitze den horizontalen Meridian des Auges bezeichnend und letzterer mit seiner oberen Spitze im vertikalen Meridian des Auges — wird der Patient so placiert, dass der Kopf dicht an der Kassette mit der Platte zu liegen kommt, welche exponiert werden soll; nachdem dies geschehen ist, wird die exponierte Platte gegen eine neue ausgetauscht, ohne dass der Kopf der allergeringsten Änderung seiner Lage ausgesetzt wird; bevor die zweite Platte exponiert wird, wird die Röntgenröhre eine gewisse Zahl von Centimetern verschoben; es ist klar, dass man, da die Lage zweier Punkte (der Spitzen der Metalldrähte) auf den beiden Platten in ihrem Verhältnis zum Auge gegeben sind, und da die Entfernung der Lichtquelle von den Platten und deren Verschiebung zwischen den beiden Exponierungen bekannt ist, ohne Schwierigkeit die Lage eines Fremdkörpers wird berechnen können, der sich im Auge oder in der Nähe desselben befindet, vorausgesetzt, dass derselbe deutlich und klar auf beiden Platten hervortritt. Diese Methode, welche in erster Linie mit Rücksicht auf die Bestimmung der Lage von Fremdkörpern im Auge ausgearbeitet ist, kann, bei geeigneter Veränderung der verwendeten Indikatoren und der Placierung derselben, natürlich mit gleichem Erfolge auch bei der Nachforschung metallischer Gegenstände an beliebiger Stelle im Kopfe angewendet werden.

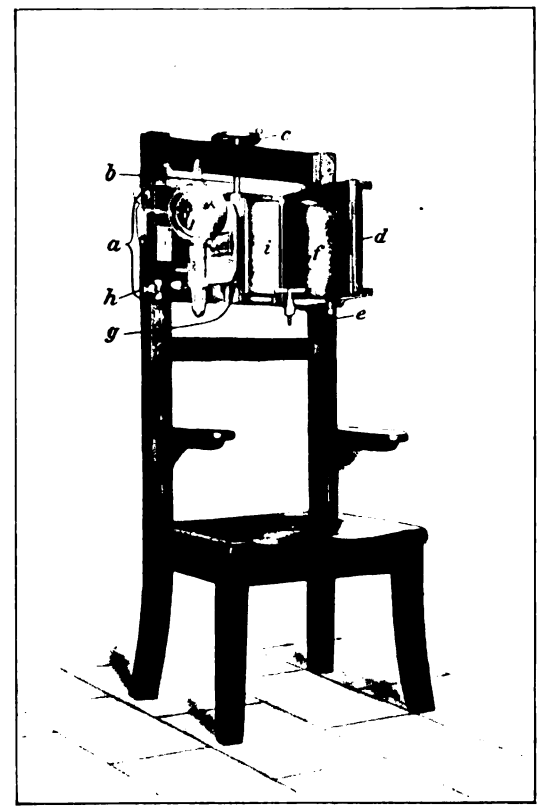

Dass indessen der wichtige Umtausch der Platten sich nicht durch einfaches Heben des Kopfes des Patienten bewerkstelligen lässt, wird einem jeden einleuchten; gleichfalls ist es äusserst wichtig, die Blickrichtung des Auges während der photographischen Aufnahme kontrollieren zu können; die geringste Verschiebung der Lage des Auges und des Kopfes zwischen den verschiedenen Exponierungen zieht natürlich ein falsches Resultat der Berechnung nach sich. Man muss die Sache demnach so arrangieren, dass teils die Platten gewechselt werden können, während der Kopf unweigerlich still in derselben Stellung verbleibt, und teils die Blickrichtung des Patienten während der Exponierung beobachtet werden kann, und um dies erreichen zu können, habe ich einen Stuhl konstruiert, der mir in dieser Hinsicht den gestellten Anforderungen zu entsprechen scheint.

Wie aus dem beigefügten Bilde ersichtlich ist, ist der Stuhl ziemlich vierschrötig und massiv zugeschnitten, womit bezweckt wird, dem Stuhle die nötige Festigkeit und Sicherheit zu verleihen. Die hinteren Stuhlbeine gehen aufwärts in zwei kräftige Stützen über, die oben durch ein Querholz verbunden sind; in den auf solche Art gebildeten Rahmen ist ein an den erwähnten Stützen verschiebbares Rückenstück (*a*) eingefügt, das mittels einer in der Mitte angebrachten Schraube (*b*) durch Drehung eines am oberen Ende der Schraube befindlichen Kurbelrades (*c*) nach Bedarf gehoben oder gesenkt werden kann. Weiter abwärts an den Seitenstützen befindet sich an jeder derselben eine Armstütze, die mittels einer an der Rückseite angebrachten Schraube mit Flügelmutter gleichfalls höher oder tiefer eingestellt werden kann. Mit dem Rückenstück ist, etwa 8 cm von der Mittellinie desselben entfernt, ein rechtwinklig zu demselben befestigter vertikaler flacher Kasten von rechteckiger Form verbunden;

dieser Kasten (*d*) birgt in seinem Innern Raum für die Kassette — er wird daher im folgenden kurzweg Kassettenhalter genannt — welch letztere durch die am vorderen Rande des Kastens angebrachte Spalte eingesetzt und herausgenommen wird. Die Kassette ist für eine Plattengrösse von 24 × 30 cm eingerichtet, kann aber mit zweckmässigen Einlagen natürlich auch für kleinere Platten verwendet werden. Am unteren Rande des Kassettenhalters gleitet in einer Metallrille ein beweglicher Arm (*e*), der mittels einer Schraube mit Flügelmutter an beliebiger Stelle längs des Randes befestigt werden kann; das freie Ende desselben ist mit einer vertikalen Schraube versehen, welche eine kleine Holzplatte (*f*) trägt, die bestimmt ist, eine Stütze für das Kinn zu bilden. An der dem Kassettenhalter gegenüberliegenden Seite des Rückenstückes ist eine andere kleinere Holzplatte (*g*) angebracht, als Seitenstütze für den Kopf, die in horizontaler Richtung verstellbar und leicht zu befestigen ist mittels einer an derselben angebrachten Schraube mit Flügelmutter. An derselben Seite, am Rückenstück befestigt, befindet sich ein in horizontaler Richtung beweglicher Metallarm (*h*), versehen mit einer in Millimeter eingeteilten Skala, an dessen Ende mittels zweier mit Kautschuk überzogener Klauen die Röntgenröhre festgehalten wird; gleich innerhalb des Ansatzes der Klauen ist ein Kugelgelenk vorgesehen, das die Führung der Röhre in verschiedenen Richtungen gestattet. Der Kassettenhalter und die Seitenstütze für den Kopf können von ihren resp. Plätzen losgenommen und durch Einsetzung an der entgegengesetzten Seite in dafür bestimmte Ausschnitte ihren Platz gegenseitig wechseln. Dies ist, wie leicht einzusehen ist, notwendig, um die photographische Aufnahme nach Belieben von jeder Seite her bewerkstelligen zu können. Ebenfalls kann der Arm, der die Röhre halten soll, nach Belieben sowohl auf der rechten wie auf der linken Seite befestigt werden mittels an den Seitenrändern des Rückenstückes angebrachten Metallhalter; am oberen und unteren Rande des Kassettenhalters sind Metallrillen angebracht zur Aufnahme der zuvor geschilderten Stütze, für das Kinn, welch letztere bei Versetzung des Kasettenhalters von rechts nach links (oder umgekehrt) und der dabei zu bewerkstelligenden Drehung desselben gleichfalls abgenommen und an dem Rande des Kasettenhalters wieder eingesetzt werden muss, der bei Umsetzung desselben nach unten kommt.

Die Exkursion des Rückenstückes durch die an demselben angebrachte Schraube beläuft sich auf nicht weniger als 30 cm; dadurch ist es möglich, den Stuhl sowohl bei Photographierung von Kindern als auch von Erwachsenen anzuwenden.

Die photographische Aufnahme geht in der Weise vor sich, dass, nachdem die zuvor erwähnten Indikatoren mit äusserster Sorgfalt an ihren resp. Plätzen befestigt sind, der Patient im Stuhl placiert wird, worauf alsdann die Armstützen so angepasst werden, dass der Oberkörper eine natürliche und bequeme Lage erhält. Mittels des Kurbelrades wird alsdann die Rückenstütze auf- oder abwärts geschraubt, so dass derselbe in die dem Kopfe angemessene Höhe kommt, der gegen die etwas ausgeschweifte Holzplatte (*i*) aufstützt; der Patient legt seine Wange fest gegen den Kassettenhalter, wobei genau darauf zu achten ist, dass der Kopf eine völlig aufrechte Stellung erhält; die Seitenstütze, deren Breite von hinten nach vorn genau so gross ist, dass der vordere Rand etwas vor dem tuber parietale vorspringt, wird fest an den Kopf herangedrückt und festgeschraubt, worauf schliesslich die Kinnstütze auf ihrem beweglichen Arm vorgedreht und unter das Kinn geführt wird, mit der Schraube am unteren Rande des Kasettenhalters befestigt und schliesslich des weiteren mittels der vertikalen Schraube eingestellt wird, die die kleine Holzplatte (*f*) trägt. Während der Exponierung lässt man den Patienten einen gegebenen Punkt fixieren, so dass die Blickrichtung parallel mit der Platte und der Verschiebung der Röntgenröhre fällt. Auf diese Art wird eine Unbeweglichkeit des Kopfes erzielt, die schwerlich in anderer Weise zu übertreffen sein dürfte.

Nachdem die Drähte der Röntgenröhre eingekuppelt sind und die Kassette mit der Platte an ihrem Platze eingeschoben ist, wird die erste Exponierung vorgenommen, die ich im allgemeinen auf das geringste Mögliche, 20—25 Sekunden (Müller-Röhre), beschränkt habe. Die Kassette wird herausgenommen und die Platte darin gewechselt; inzwischen wird die

Röntgenröhre mittels Verschiebung des horizontalen Armes um ein gewisses Mass (gewöhnlich 8 cm), verstellt, worauf die neueingesetzte Platte unmittelbar exponiert wird. Die ganze Prozedur geht so rasch vor sich, dass keinerlei Müdigkeit oder andere Ungelegenheiten infolge der gezwungenen Stellung vom Patienten verspürt werden.

Die Innenseite des Kassettenhalters ist nur 2 mm dick, die eigene Wand der Kassette 1 mm; dies ergiebt eine Entfernung von 3 mm von der Wange des Patienten bis zur Platte, welche Entfernung bei der Berechnung natürlich mit in Betracht gezogen werden muss.

Ich bin der Meinung, erwähnen zu müssen, dass bei Anwendung dieser Methode und des vorstehend geschilderten Stuhles die Resultate, welche bei der Bestimmung der Lage von Fremdkörpern im Auge erzielt wurden, in hohem Grade befriedigend ausgefallen sind. Wenn in einigen Fällen kontrollierende Untersuchungen an enukleierten Augen gemacht worden sind, hat sich herausgestellt, dass die berechnete Lage des Fremdkörpers — meistens Metallsplitter von äusserst winziger Grösse — mit der wirklichen bis auf $1—^1/_2$ mm gestimmt hat.

Ein Fall einer seltenen Missbildung der Hand.

Von

Dr. **Max Salomon** in Hirschberg i/Schl.

Durch einen Zufall gelangte ich zur Beobachtung der Missbildung einer Hand, die wegen ihrer Absonderlichkeit und Seltenheit der Vergessenheit entrissen zu werden verdient. Vor kurzem suchte mich ein junger Mann auf, um eine Unterstützung zu erbitten, weil er infolge einer angeborenen Missbildung seiner rechten Hand erwerbsunfähig sei.

Ein Blick auf die eigentümlich verbildete rechte Hand erwies ohne weiteres die Wahrheit seiner Angabe, und die Missbildung war in der That geeignet, die Aufmerksamkeit zu fesseln.

Für eine oberflächliche Betrachtung schien die Hand nur 4 Finger zu haben. Daumen und 5. Finger waren normal, dagegen waren die beiden, sehr verbreitert erscheinenden mittleren Finger derart angeordnet, dass die Grundphalanx des radial gelegenen stark lateralwärts, die des ulnar gelegenen ebenso medialwärts gerichtet war; vom distalen Ende dieser Grundphalangen dagegen verliefen die Mittel- und die mit diesen normal artikulierenden Endphalangen einwärts, annähernd im rechten Winkel, so dass die Grundphalangen mit den Mittel- und Endphalangen ein fast quadratisches Rhomboid bildeten. Dazwischen zog sich eine ausgedehnte Schwimmhautbildung. etwa bis zur Mitte der Mittelphalangen reichend.

Ich machte sofort eine Röntgenaufnahme, musste aber wegen mangelnder Zeit die Entwickelung der Platte leider bis später verschieben und verabsäumte aus demselben Grunde, eine genauere Anamnese aufzunehmen, welche möglicherweise über eine eventuelle Erblichkeit hätte Aufschluss geben können. Das Röntgenbild gewährte nun erst den richtigen Einblick in die merkwürdige Bildung.

Auf dem Capitulum des 3. Metacarpalknochens sitzt die um das doppelte verbreiterte Basis der 3. Grundphalange auf. Am Ende des ersten Drittels etwa gabelt sich diese in zwei vollkommen symmetrische stark divergierende Äste, die sich der Grundphalange des 2. resp. 4. Fingers anlagern. Jeder dieser Äste trägt an seinem distalen Ende auf der Innenfläche eine Gelenkfläche, auf der die entsprechenden 2. Phalangen artikulieren; die Gelenkflächen der anliegenden 2. und 4. Grundphalange liegen gleichfalls nicht in der zentralen Verlängerung der-

selben, sondern etwas nach einwärts. Hierdurch ist die konvergierende Richtung der aufsitzenden Mittelphalangen gegeben. Somit verlaufen die 2. und 4. Phalange mit den entsprechenden Teilen des gegabelten Mittelstrahles nahezu parallel in je einer Hautumhüllung, eine weite Schwimmhaut nach sich ziehend. Eine Abweichung von der Symmetrie besteht nur insofern, als der radiale Ast der gespaltenen Phalange am distalen Ende mit dem Capitulum der Grundphalange und ebenso die Basis der auf diesem Ast aufsitzenden Mittelphalange mit der anstossenden des 2. Fingers seitlich artikuliert, während die entsprechenden ulnawärtsgelegenen Glieder nur aneinander gelagert sind.

Wir haben es demnach nicht wie in den meisten sonst beschriebenen Fällen von überzähligen Fingern oder Zehen mit einer excedierenden Bildung, einer eigentlichen Verdoppelung zu thun; es ist kein überzähliger Finger vorhanden, sondern es handelt sich nur um eine Spaltung des Mittelfingers und eine Syndaktylie 2. Grades nach Pfitzner, Verschmelzung des gespaltenen Mittelfingers mit den benachbarten durch Aneinanderlegung der Skeletteile bei selbständiger Entwickelung der Knochen und Gelenke.

Die meisten Fälle von überzähligen Bildungen an den Fingern und Zehen betreffen die Randglieder, besonders an der lateralen Seite, während Verdoppelungen am Mittelfinger zu den grossen Seltenheiten gehören.

Ich habe in der mir zugänglichen Literatur keinen einzigen Fall beschrieben oder abgebildet gefunden, der dem vorliegenden auch nur annähernd gleicht.

Beschreibungen von einigermassen analogen Bildungen, d. h. Vermehrung von Extremitätengliedern durch Gabelung, fand ich bei Pfitzner und Joachimsthal.

Jener beschreibt in seinem „8. Beitrag zur Kenntnis der Missbildungen des menschlichen Extremitätenskeletts“ bei einer Familie mit erblichen Doppelbildungen des kleinen Fingers und der kleinen Zehe eine Anomalie bei einem Manne, dessen 5. linkes Metatarsale etwa in der Mitte seiner Länge sich gabelt; die beiden Äste sind aber nicht symmetrisch, sondern zeigen verschiedenen Typus, der tibiale Ast ist ziemlich normal, der fibulare stark verdickt uud verkürzt. Auf jedem Ast sitzt eine von der normalen Form nur unwesentlich abweichende Zehe auf.

Joachimsthal bringt in seinem Atlas der angeborenen Verbildungen der oberen Extremitäten mehrere Fälle von Polydaktylie infolge von Gabelung eines Metacarpalknochens oder eine Phalange, die ebenfalls — wie meistens — das 1. oder 5. Glied betreffen, also wesentlich von dem vorliegenden Falle abweichen. Nur der zuletzt beschriebene Fall von Polydaktylie mit Syndaktylie zeigt wenigstens im Skiagramm eine etwas grössere Ähnlichkeit mit dem meinigen — während allerdings bei der äusseren Betrachtung sich ein gänzlich verschiedenes Bild ergiebt, nämlich eine Gabelung des 3. Metacarpalknochens beiderseits mit Einschaltung eines überzähligen Fingers zwischen die durch Syndaktylie verbundenen Finger. Rechts entspringt an dem ulnaren Rande des 3. Mittelhandknochens ein dünnerer Seitenzweig, an dem sich ein ausgebildeter, eng zwischen die miteinander verwachsenen Ring- und Mittelfinger eingekeilter überzähliger Finger anschliesst. Links spaltet sich der entsprechende Metacarpalknochen im unteren Drittel gabelförmig in zwei gleich starke, gleichmässig nach der Seite divergierende, einen Winkel von 50° einschliessende Zinken, deren radialwärts gelegene sich mit dem Mittelfinger verbindet, während die ulnare einen überzähligen Finger trägt.

Was die Entstehungsursache der vorliegenden Anomalie betrifft, so kann hier jedenfalls die atavistische Auffassung, wie sie K. Bardeleben für die Fälle von Polydaktylie verteidigt, nicht in Betracht kommen, weil diese allenfalls nur die Bildung überzähliger Randstrahlen aus rudimentären Anlagen erklären könnte.

Nach neueren Anschauungen kommen vielmehr nur zwei Möglichkeiten in Frage, die Annahme einer von vornherein bestehenden abnormen Keimanlage oder eine mechanische Erklärung durch von aussen störend einwirkende Faktoren.

In unserem Falle scheint mir die letztere Annahme den Vorgang am zwanglosesten zu erklären. Irgend ein Hindernis kann auf die noch nicht differenzierte Phalangenplatte und

zwar genau in der Mitte einschneidend, eingewirkt haben, welches die normale, geradlinige Entwickelung gehemmt hat, mag das nun eine der „beliebten" oder „bösartigen" Amnionfalten, welche Pfitzner in seiner erwähnten Schrift mit einigem Spott abfertigt, oder etwas anderes sein — ich selbst bin nicht berufen, mich über diese den Embryologen vom Fach angehende Frage massgebend äussern zu können. Infolge des durch dieses supponierte Hindernis gehemmten Längenwachstums musste sich die Zellanlage des Mittelfingers zunächst seitlich und in die Breite entwickeln und es kam zu einer Spaltung der Keimanlage; statt eines Fortsatzes wuchsen an den Enden der Platte deren zwei um das Hindernis herum. Naturgemäss musste dieses Wachstum divergierend vor sich gehen in der Richtung der Nachbarsprossen, und so stülpten sich diese abgespaltenen Sprossen in die Hautumhüllung der Nachbarphalangen mit hinein. Infolge des natürlichen Wachstumtriebes und des Bestrebens, in der vererbten Form sich weiter zu entwickeln, suchten sich die getrennten Sprossen nach der Mitte zu wieder zu vereinigen; natürlich konnte bei so weitem Auseinandergehen eine Vereinigung nicht mehr stattfinden. Dagegen kam es durch dieses Wachstum zu der ausgedehnten Schwimmhautbildung und zu der eigentümlichen rhomboiden Form, die wir im Bilde vor uns sehen.

In funktioneller Beziehung musste dieses Bestreben der „schaffenden Natur", die vererbten äusseren Formen, soweit es noch möglich war, zu entwickeln, für den Träger der Anomalie freilich ein klägliches Resultat ergeben.

Die Einwirkung des roten Lichtes auf Röntgenplatten.

Von

Dr. med. **Faulhaber** in Würzburg.

Einen hervorragenden Platz in der Röntgentechnik nimmt unstreitig das photographische Verfahren ein und in Anerkennung dieser seiner Wichtigkeit wird es auch, wenigstens in seinem negativen Teile, von den meisten Röntgologen selbst ausgeübt.

Wiederum der wichtigste Abschnitt im photographischen Verfahren[1]) ist die Hervorrufung des Bildes durch den Entwickelungsprozess. Welcher Art von Entwickelung man den Vorzug giebt, der normalen oder der Standentwickelung, das ist Sache des Einzelnen, denn jede der beiden Arten hat ihre Vorzüge und Fehler. Ein wichtiger Vorzug ist es aber, den das normale Entwickelungsverfahren vor der Standentwickelung voraus hat, das ist der Umstand, dass man sogleich nach der Aufnahme beurteilen kann, ob das Bild gelungen ist oder nicht. Dass dieser Punkt von nicht zu unterschätzender Bedeutung ist, erkennt man sofort, wenn man bedenkt, wie leicht der Patient, der vielleicht von weither zugereist ist, sich sofort einer zweiten Aufnahme unterziehen kann, wie schwer und mit welchen Umständlichkeiten dagegen eine solche in einem späteren Zeitpunkte verknüpft ist, ja wie sie oft genug dann aus äusseren Gründen unmöglich wird.

Ein Nachteil des normalen Entwickelungsverfahrens ist dagegen, dass es der fortwährenden Beaufsichtigung bedarf, was dasselbe besonders bei grösseren Platten, wo man 45 Minuten und länger in der Dunkelkammer verweilen muss, zu einem sehr zeitraubenden Prozess gestaltet.

Der geraume Zeitverlust bei der Entwickelung ist aber nicht der einzige Nachteil des Normalentwickelungsverfahrens, wenn es in gewöhnlicher Weise gehandhabt wird. Unter letzterem Punkte verstehe ich, dass die Entwickelung in der Dunkelkammer bei offener Schale vor sich geht und dass der Dichtigkeitsgrad der Platte öfters mittels Hindurchsehen durch die der roten Lampe vorgehaltene Platte geprüft wird. Seit langem habe ich dabei die Bemerkung

[1]) Zum „photographischen Verfahren" rechne ich hier natürlich nicht die Röntgenaufnahme, sondern nur den Plattenprozess.

gemacht, dass sich die Platte, besonders bei längerer Entwickelungsdauer successive verschlechtert, sowohl, indem sie zu stark gedeckt erschien, als indem sich Schleier bildeten. Gelegentlich eines Gesprächs mit einem Berufsphotographen über die Behandlung orthochromatischer Platten in der Dunkelkammer kam ich auf die Idee, dass die von mir beobachtete Verschleierung bei längerer Entwickelungsdauer durch die während der Entwickelung gegebene Belichtung mit rotem Licht hervorgerufen wird. Um dies zu erweisen, habe ich folgende vier einfache Versuche angestellt. Vorher jedoch eine kurze Notiz über die bei diesen Versuchen gebrauchte Dunkelkammerlampe. Ich benutzte zweierlei Dunkelkammerlampen, beide elektrisch: Erstens eine lichtstärkere, eine sechzehnkerzige Edisonbirne, deren Glas jedoch aus dickem spektroskopisch geprüftem Rubinglas bestand. Zweitens eine lichtschwächere, die ich einfach dadurch herstellte, dass ich die eben beschriebene Birne in eine ebenfalls spektroskopisch geprüfte Rubinglasglocke montierte. Das Licht dieser zweiten Dunkelkammerlampe war nun freilich so schwach, dass man sich nur in deren nächster Nähe allernotdürftigst zurecht finden konnte.

Erster Versuch: Eine Schleussnersche Spezialröntgenplatte (doppelt dick gegossen) vom Format 18/24 wurde in der Dunkelkammer thunlichst unter Vermeidung von direktem roten Licht in die Kassette eingelegt, eine Handaufnahme gemacht, hierauf wieder unter Vermeidung von roten Lichtstrahlen die eine Hälfte der Platte in lichtdichtes Papier eingeschlagen, die andere freie Hälfte 30 Minuten lang dem roten Licht der helleren oben beschriebenen Dunkelkammerlampe in etwa 75 cm Entfernung ausgesetzt. Dann wurde die Platte wie gewöhnlich jedoch mit bedeckter Schale entwickelt.

Man erkennt auf dem Bilde die starke, gleichmässige Silberausscheidung auf der rotbelichteten Seite.

Versuch II. Das gleiche Experiment wurde mit einer der sonst ausgezeichneten Perutz-Röntgenplatten vom Format 13/18 wiederholt, nur wurde die Rotbelichtung (mit der gleichen Lampe) auf 5 Minuten abgekürzt.

Wieder das gleiche Resultat: Schwärzung und diesmal trotz geringerer Expoisitionszeit noch ausserordentlich viel stärkere der rotbelichteten Seite.

Hieraus ist also mit Sicherheit zu schliessen, dass Schleussner- und Perutz-Röntgenplatten und zwar die letzteren in ausserordentlich hohem Masse rotlichtempfindlich sind.

Um mir über den Grad der Empfindlichkeit der Perutz-Röntgenplatten gegenüber rotem Licht ein Urteil zu bilden, habe ich noch folgende Versuche angestellt. Zu diesem und dem folgenden Versuche habe ich die oben beschriebene lichtschwächere Dunkelkammerlampe benutzt.

Versuch III. Eine Perutzplatte 13/18, wurde wie oben mit der einen Hälfte in lichtdichtes Papier eingeschlagen, 20 Sekunden lang dem roten Licht in etwa 50 cm Entfernung exponiert und dann bei bedeckter Schale entwickelt.

Auch kier erkennt man deutlich die Schwärzung der rotbelichteten Seite.

Dass die Schwärzung der Platte geringer ausfällt, wenn die Einwirkung des roten Lichtes während des Entwickelungsprozesses stattfindet, war a priori zu erwarten. Auch hierüber habe ich einen (letzten) Versuch angestellt.

Versuch IV. Eine Perutz-Röntgenplatte 13/18 wurde unter Vermeidung von direktem roten Licht in die Entwickelungsschale gebracht und hier bei zur Hälfte bedeckten Schale entwickelt (5 Minuten). Die Einwirkung des roten Lichts fand hier demnach während des Entwickelungsprozesses statt.

Auch hier, allerdings geringere, Schwärzung der rotbelichteten Seite.

Aus diesen Versuchen ergeben sich folgende Nutzanwendungen für das Entwickeln von Röntgenplatten:

Erstens: Thunlichste Vermeidung von direktem roten Licht beim Einlegen derselben.

Zweitens: Entwickelung nur bei bedeckter Schale.

Drittens: Vermeidung der Prüfung des Dichtigkeitsgrades durch Vorhalten vor die Dunkelkammerlampe. —

Die bekannten Plattenfirmen aber mögen auf ihre Röntgenplattenpackete schreiben: „Vorsicht auch gegenüber rotem Licht."

Über eine durch Sekundärstrahlung bedingte Erscheinung auf Röntgenplatten.

Von

Dr. med. **Faulhaber** in Würzburg.

Es ist zwar eine Sache von minderem praktischen Werte, die ich in folgendem besprechen will, immerhin bietet sie, wie ich glaube, genug Interesse, um hier mitgeteilt zu werden.

Schon vor einiger Zeit habe ich die Beobachtung gemacht, dass auf meinen Röntgenplatten bei längerer Expositionszeit mit härteren Röhren, also besonders bei Beckenaufnahmen jedesmal an den nämlichen Stellen vier weisse, id est, weniger belichtete Stellen sich zeigten, die, wie mir bald klar wurde, Metallteilen des Kassettenbodens entsprachen. (Der im übrigen hölzerne Kassettenboden besitzt vier Federn, welche die Platte dem Kassettendeckel andrücken sollen.)

War nun diese Erscheinung thatsächlich durch die in Rede stehenden Metallfedern hervorgerufen, so musste es auch gelingen, andere Gegenstände aus Metall, die unter die Platte gelegt werden, abzubilden. Und wirklich trat dies ein, indem es mir glückte, Münzen, Messer, Schlüssel, Scheren etc. aus Metall, die unter der Platte lagen, zu photographieren. Indes war die Erscheinung immer eine verhältnismässig schwache und die Bilder, die erzeugt wurden, wenig scharfe. Sofort aber wurde das Bild bedeutend verstärkt erhalten, als ich die Platte umgekehrt, also mit der Schichtseite nach unten, dem untergelegten Gegenstand zugewandt (natürlich durch Papier von ihm getrennt) lagerte. Meine Versuchsanordnung war nun folgende: Auf einem gewöhnlichen Holztische lag der metallene Gegenstand; auf demselben die in schwarzes Papier eingeschlagene Platte und zwar mit der Schichtseite nach unten; über der Platte zwei dicke Bücher (etwa 20 cm dick), damit die entstehende Schwärzung der Platte nicht zu stark ausfällt, und darüber in etwa 50 cm Entfernung von der Platte die ziemlich harte Röhre. Die Gegenstände zeigten sich jedesmal sehr deulich auf der photographischen Platte und zwar war diesen entsprechend ein Lichtausfall auf derselben zu konstatieren.

Ich habe auf diese Weise eine ganze Reihe von Bildern angefertigt, auf welchen Metallgegenstände sich abbildeten, die jenseits der Platte lagen; einige davon habe ich auch der Redaktion eingesandt; wegen der hier in Betracht kommenden naturgemäss geringeren Kontrastunterschiede musste aber auf eine Reproduktion verzichtet werden.

Dass die beobachtete Erscheinung nur durch Sekundärstrahlung verursacht sein konnte, war mir klar und ging für mich besonders daraus hervor, dass das Phänomen sich nur bei Verwendung von harten Röhren zeigte. Über das „Wie" aber war ich mir anfangs nicht recht klar. Ich habe daher gelegentlich des Berner Kongresses meine Versuche dem ausgezeichneten Kenner der Sekundärstrahlung, Herrn Dr. Walter vorgetragen, welcher der Sache ein reges Interesse schenkte, wofür ich ihm auch an dieser Stelle herzlich danke. Auf den ersten Blick schienen zwar meine Beobachtungen den seiner Zeit von Dr. Walter angestellten Versuchen zu widersprechen. Dr. Walter hatte nämlich bei ähnlichen Experimenten auf der Platte nicht einen Lichtausfall, sondern eine stärkere Schwärzung entsprechend dem Metallgegenstand erhalten. Indes zeigt es sich, dass dies Resultat in seiner damaligen Versuchsanordnung begründet ist. Dr. Walter hat nun betreffs meiner Versuche damals in Bern gleich auf die einzig mögliche Erklärung hingewiesen, nämlich, dass hierbei das unter der Platte befindliche Holz

eine auf die Schicht stärker einwirkende Sekundärstrahlung aussendet, als die fraglichen Metallgegenstände. Dass diese Erklärung in der That die richtige ist, darüber hat Dr. Walter nach privater Mitteilung in letzter Zeit beweisende Experimente angestellt. Auch ich habe gleich nach meiner Zurückkunft von Bern einen diesbezüglich beweisenden Versuch gemacht, den ich noch anführen möchte:

Auf eine 4 mm dicke, grosse Bleiplatte habe ich eine zweite 4 mm dicke Bleiplatte vom Format 13/9 gelegt, neben diese habe ich eine 4 mm dicke Platte aus Ahornholz ebenfalls vom Format 13/9 placiert. Blei- und Holzplatte habe ich mit einer, in schwarzes Papier eingeschlagenen, photographischen Platte vom Format 13/18 (Schicht nach unten) bedeckt, so dass also unter der einen Hälfte der photographischen Schicht sich Holz, unter der anderen Blei befand. Über der Platte dann, wie oben, die Bücher und in 50 cm Entfernung die Röhre. Resultat: Scharf mit der Mitte abschneidende einseitige Schwärzung der Platte, entsprechend der Holzseite (die natürlich kenntlich gemacht war). Holz zeigt also stärkere Sekundärstrahlung als Metall, speciell als Blei.

Will man nun von diesen Dingen eine praktische Anwendung machen, so ist es nach Dr. Walter die, dass man das Holz des Kassettenbodens mit einer dünnen Bleiplatte auskleiden soll. Diesen Rat hat übrigens Herr Dr. Walter schon vor Jahren den Fabrikanten derartiger Kassetten gegeben, allerdings ist er von diesen nicht befolgt worden. Ja noch mehr, schon zu einer Zeit, wo es noch gar keine Röntgenkassetten gab, hat Dr. Walter angegeben, dass man die in Papier eingeschlagene Platte auf einen mit Blei beschlagenen Tisch legen soll, um sie gegen die vom Holz des Arbeitstisches ausgehende diffundierte Strahlung zu schützen.[1])

Aus dem Röntgen-Laboratorium des Bürgerhospitals zu Köln (Oberarzt Geheimrat Prof. Dr. Bardenheuer).

Casuistischer Beitrag zur Diagnose der Knochensarkome mittels Röntgenstrahlen.

Von

Dr. **Dietzer,** Assistenzarzt am Bürgerhospital.

(Hierzu Tafel XII, Fig. 1—4.)

Für die Diagnostik der Knochenerkrankungen ist die Röntgenuntersuchung von unschätzbarem Werte, da uns jetzt die sichere Erkenntnis derselben schon zu einer Zeit möglich ist, wo man mit den früheren, diagnostischen Hilfsmitteln noch im Dunkeln tappte und sich dadurch den Zeitpunkt zur radikalen Operation häufig entgehen liess, und da ferner die vorherige Bestimmung der Art der Erkrankung, ihres Ausgangspunktes und ihrer Ausdehnung uns eine sichere Direktive für die Wahl des operativen Eingriffes und die zu stellende Prognose bietet.

Speziell ist für die Sarkome der langen Röhrenknochen die Möglichkeit der vorherigen Bestimmung des Ausgangspunktes der Geschwulst von grosser Bedeutung für unser chirurgisches Handeln. Die vom Knochenmark ausgehenden, sogenannten myelogenen Sarkome sind im Anfangsstadium meist noch gutartig und verlangen oft nicht einmal die Amputation des befallenen Gliedes, sondern können in manchen Fällen durch einfache Auskratzung geheilt werden, während die periostalen Sarkome sehr bösartige Geschwülste sind, starke Wachstumstendenz und grosse Neigung zur Metastasenbildung auf dem Wege der Blutbahn zeigen.

Im letzten Jahre sind im hiesigen Bürgerhospitale 4 Fälle von Sarkom der langen Röhrenknochen zur Behandlung gekommen, von denen 3 myelogene Sarkome und zwar 2 der

[1]) Siehe F. a. d. G. d. R. Band I, pag. 85 u. 86.

Tibia und eins des Femur waren. Diese entwickelten sich in der Nähe der Epiphysenlinien der Knochen, führten zur Auftreibung derselben, und in einem Falle kam es zum Durchbruch des Knochens und Entwickelung der Geschwulst im benachbarten Gewebe.

Auf diese Form von Sarkom möchte ich nicht näher eingehen, da derartige Fälle nicht gerade selten sind; dagegen werde ich einen Fall von periostalem Sarkom etwas ausführlicher besprechen, da er einen sehr interessanten Röntgenbefund bietet.

Es handelt sich um ein 19jähriges Dienstmädchen, das, früher stets gesund, seit 7 Monaten eine Anschwellung des rechten Oberschenkels bemerkte, die in den letzten zwei Monaten schnell wuchs, so dass Patientin am 21. VIII. 01 das Bürgerhospital aufsuchte. Aus der Anamnese ist noch nachzutragen, dass kein Trauma vorhergegangen ist, dass Patientin nie Schmerzen gehabt hat, und dass der Gang stets gut und beschwerdenfrei war, Der Aufnahmebefund war folgender: „Gesundes, kräftiges Mädchen im alter von 19 Jahren. Die innern Organe sind gesund, speziell ist auf den Lungen nichts Abnormes nachweisbar. Der rechte Femurknochen ist handbreit oberhalb des Kniegelenkes zu einem spindelförmigen, glatten, fast kindskopfgrossen Tumor aufgetrieben, über den zahlreiche, erweiterte Venen hinziehen.

Die Leistendrüsen sind nicht geschwollen. Bewegungen im Knie- und Hüftgelenk sind frei.

Da die Röntgenuntersuchung, auf die ich gleich näher eingehen werde, den Tumor als ein periostales Osteoidsarkom erkennen liess, wurde am 24. VIII. 01 die Exartikulation des Oberschenkels nach vorheriger Unterbindung der Art. und Vena femoralis unterhalb des Poupart'schen Bandes und unter Bildung eines vorderen und hinteren Lappens ausgeführt.

Am 14. III. 02 wurde die Patientin, da sich keinerlei Symptome von Metastasenbildung zeigten, als geheilt entlassen.

Das Röntgenbild (2), welches von dem mit der Aussenseite der Platte aufliegenden rechten Oberschenkel gewonnen wurde, zeigt uns eine fast kugelförmige, den Femurknochen umschliessende Geschwulst von alveolärem, schwammartigen Bau. Die Geschwulst ist von einer, einen dunkleren Schatten gebenden Wand umgeben, von der einzelne, auf dem Röntgenbilde ebenfalls dunkel gefärbte Septa in das Innere der Geschwulst bis an den Oberschenkelknochen ziehen. Die Septa umschliessen heller erscheinende Räume, so dass die Geschwulst in ihrem Baue thatsächlich einem Schwamme gleicht.

Die Markhöhle des Femur ist völlig intakt, von der Kompakta des Femur umschlossen, die allerdings an der Aussenseite in unregelmässiger Ausdehnung verschmälert ist, so dass man annehmen muss, dass die vom Periost ausgehende Geschwulst auch schon zur teilweisen Zerstörung des Knochens geführt hat.

Das von vorne nach hinten aufgenommene Bild (1) zeigt uns, dass sich die, auch hier, wenn zwar weniger deutlich alveolären Bau zeigende Geschwulst mehr auf der Aussenseite des Oberschenkelknochens entwickelt hat, während sich auf der Innenseite nur geringe Auflagerung zeigt. Auf Grund dieses Befundes wurde die Oberschenkelgeschwulst als ein vom Periost ausgehendes, alveolären Bau zeigendes Osteoidsarkom angesprochen.

Nach der Exartikulation wurde der Oberschenkel skelettiert, und von dem so gewonnenen Präparate zwei Röntgenaufnahmen (3, 4) gemacht, die den alveolären Bau der Geschwulst und die osteoide Natur der Septa und der Geschwulstwand natürlich viel deutlicher erkennen lassen.

Dass das Röntgenbild die Grösse, Form, Bau und Natur der Geschwulst richtig erkennen und deuten liess, ersieht man aus dem Vergleich mit der hier folgenden Beschreibung des skelettierten Präparates (Textfigur).

Am rechten Oberschenkel findet sich ein ca. 4 faustgrosser, den Femurschaft zirkulär umschliessender Tumor, der, etwas unterhalb der Grenze des unteren und mittleren Femurdrittels beginnend, bis fast zur Mitte des Oberschenkels hinaufreicht. Der Tumor hat eine ungefähr eiförmige Gestalt; der grösste Längsdurchmesser beträgt ca. 13 cm, der grösste Querdurchmesser 10 cm; der spitze Pol befindet sich zentralwärts, der runde Eipol peripherwärts. Der Tumor umschliesst den Femur in der Weise, dass der grösste Teil der Tumormasse nach vorn und nach aussen vom Femurschaft sitzt; die hintere Femurfläche ist von einer faustgrossen

Tumormasse bedeckt, die von der Hauptgeschwulstmasse durch eine seichte Furche getrennt ist; die Innenseite ist von einer geringen Menge ganz fester Neubildung bedeckt; nur gegen die hintere Tumorpartie, von der sie ebenfalls durch eine seichte Furche getrennt ist, findet sich eine pflaumengrosse, bläulich durchscheinende, cystische Geschwulst, deren Wand Pergamentknittern zeigt.

Die Wand des vorn, aussen und hinten vom Femur sitzenden Turmorteiles besteht aus einer ziemlich festen Knochenschale, die nur in der Nähe des obern Poles einige weichere Partieen besitzt.

Bei Durchbohrung der vorderen Tumorwand entleerte sich aus der Geschwulst eine Menge dunkelroten, dünnflüssigen Blutes, das fast $^2/_3$ der Geschwulst eingenommen hat. Die



Tumorwand ist im Innern bedeckt, mit schwammigen, Blutcoagulis ähnlich sich anfühlenden Massen, die durch einzelne zur Tumorwand hinziehende, feine knöcherne Septa getrennt sind.

Die kleinere, zwischen den beiden Furchen gelegene Tumormasse hat keine so gleichmässig zusammengesetzte Wandung; zwischen festeren, deutlich knöchernen Charakter zeigenden Partieen finden sich weichere, bläulich durchschimmernde, jedoch noch Pergamentknittern zeigende Abschnitte.

Nach Freilegung des Innern dieser Tumorpartie, findet man, dass dasselbe gebildet wird von einer schwammartig gebauten Masse, deren Maschenwerk Pergamentknittern zeigt, und deren Hohlräume mit dunkelrotem, dickflüssigen Blute gefüllt sind.

Die Geschwulst zeigt hier also deutlich den alveolären Bau, wie er in dem von der Seite aufgenommenen Röntgenbilde dargestellt ist, während das Innere der Haupttumormasse schon in Zerfall begriffen ist, weshalb auch in dem dieser Tumorpartie entsprechenden, von vorn nach hinten aufgenommenen Röntgenbilde der alveoläre Charakter der Geschwulst nicht mehr so scharf ausgesprochen ist.

Die durch die Röntgenuntersuchung auf „periostales Osteoidsarkom“ gestellte Diagnose wurde ferner bestätigt durch die mikroskopische Untersuchung des Tumors, die denselben für ein „osteoides Riesenzellensarkom“ erklärte.

37

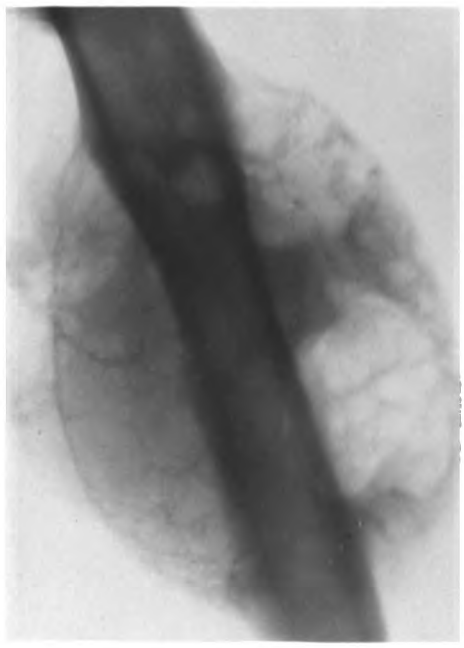

3

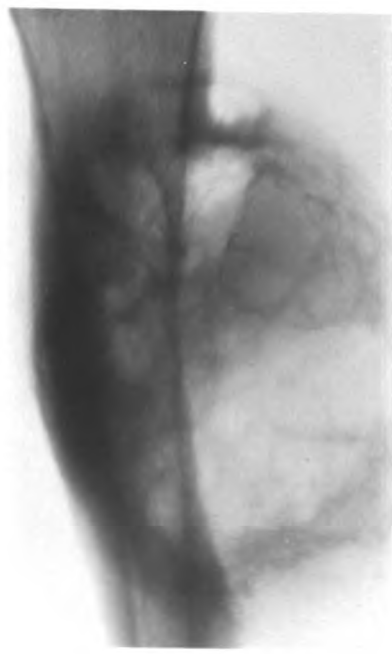

4

1

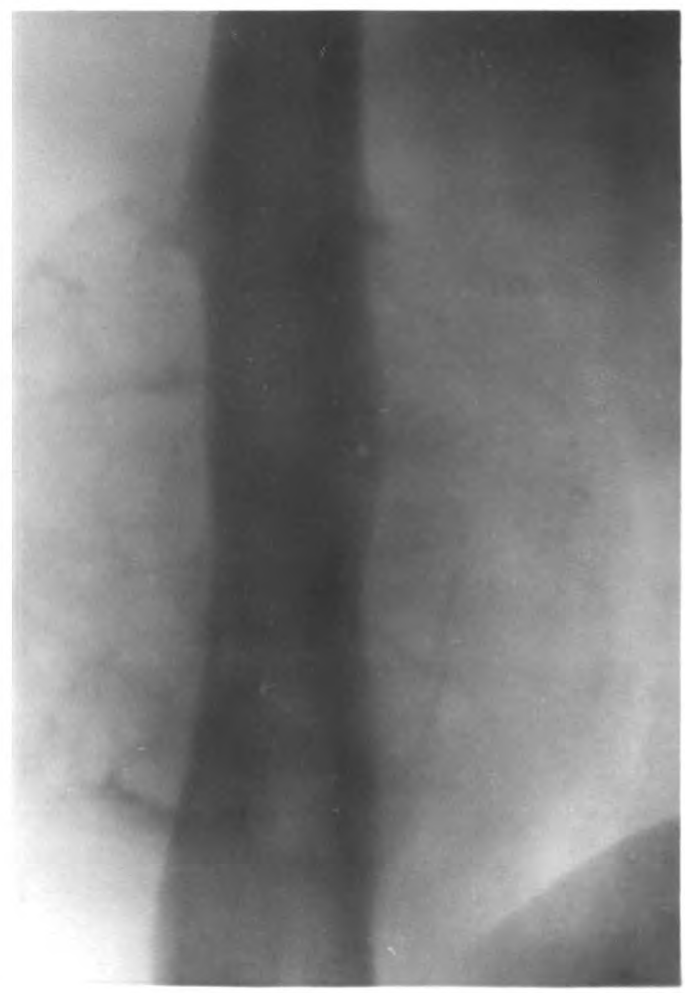

2

Neue Photogr. Gesellsch. A.-G. Berlin-Steglitz. Verlag von Lucas Grafe & Sillem in Hamburg.

UNIV. OF MICH.

Bemerkung zu der Notiz des Herrn W. A. Hirschmann, Berlin über einen neuen elektrolytischen Unterbrecher.

Von

Ernst Ruhmer, Berlin.

W. A. Hirschmann beschreibt in Band V, Heft 5 dieser Zeitschrift einen neuen Flüssigkeitsunterbrecher, der ohne Zweifel manche Vorteile vor der gewöhnlichen Konstruktion des Wehnelt-Unterbrechers, — bei der die aktive Platinelektrode durch eine nicht sehr dicht umschliessende Porzellanröhre hindurchgeführt ist, — besitzt.

Allein bei dieser Gelegenheit stellt Hirschmann eine Theorie über die geringe Ökonomie des Wehnelt-Unterbrechers auf, die man nicht unwidersprochen lassen kann. Hirschmann glaubt, dass auch im Augenblick des höchsten Widerstandes, wenn eine vollkommene Umkleidung der sichtbaren aktiven Platinfläche durch Dampfblasen erfolgt ist, die innerhalb der Porzellanumhüllung liegende, also unsichtbare Strecke des Platindrahtes, den Strom noch leitet, gewissermassen also einen Nebenschluss bildet, der es verhindert, dass die im Stromkreis der primären Spule vorhandene Spannung auf Null herabsinkt. Je weniger dicht die Durchführung des Platindrahtes durch seine isolierende Umgebung, desto geringer glaubt Hirschmann den Spannungsabfall. Hieraus folgert er die Notwendigkeit, die durch ungenügenden Spannungsabfall bedingte unzulängliche Induktionswirkung, durch Vergrösserung der Stromstärke auszugleichen, um die maximale Leistung des Induktors zu erzielen.

Aber diese Theorie, mit welcher Hirschmann den verhältnismässig geringen Stromverbrauch seines neuen Unterbrechers, bei dem die Zuführung zur aktiven Platinelektrode so weit als möglich von der sie umgebenden Flüssigkeit isoliert ist begründet, widerspricht der Theorie des Wehnelt-Unterbrechers. Beteiligen sich, wie es thatsächlich der Fall ist, infolge der undichten Durchführung des Platindrahtes Teile desselben, die sich in der ihn umgebenden Porzellanröhre befinden, an der Stromleitung, so kommen diese eben mit als wirksame Elektrodenfläche in Betracht und es bildet sich auch um diese Teile des Platindrahtes eine Dampfblase, welche eine vollkommene Unterbrechung des Stromes herbeiführt und die Spannung auf Null herabsinken lässt.

Man kann den sichtbaren und unsichtbaren Teil der Platinanode, wie ich mich kurz ausdrücken will, als zwei parallel geschaltete Unterbrecher mit Stiften von gleichem Durchmesser bei verschiedener

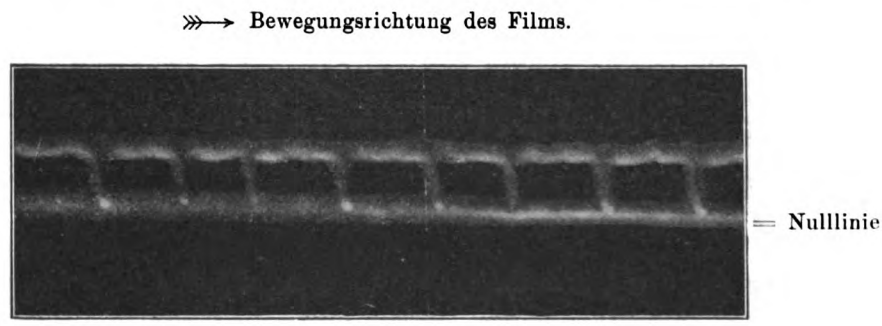

Stromkurve des Wehnelt-Unterbrechers.

Fig. 1.

Länge betrachten, die wie ich an anderer Stelle[1]) gezeigt habe, stets synchron unterbrechen und auch synchron unterbrechen müssen, falls nicht die Summe ihrer Oberflächen so gross ist, dass nur Elektrolyse eintritt. Bei der durch die Parallelschaltung eintretenden Stromverzweigung, verteilt sich nämlich der Strom auf beide pararallel geschalteten Elektroden im umgekehrten Verhältnis ihrer Widerstände. Die Widerstände sind aber in diesem Fall, da die Radien gleich gross sind, der Länge und damit der Oberfläche proportional, daher muss sich also die Stromstärke im Verhältnis der aktiven Flächen verteilen, d. h. auf jede Flächeneinheit der Anoden kommt die gleiche Stromdichte. Nun ändert sich zwar im Verlauf einer Unterbrechung (vom Einsetzen des Stromes bis zum Moment der Unterbrechung) die Stromdichte beständig. Da jedoch die Stromdichte in jedem Zeitmoment die gleiche ist, so muss sie auch für

[1]) Vgl. E. Ruhmer, Die neuen Flüssigkeitsunterbrecher in Parallelschaltung. E. T. Z. XXI, Heft 33 S. 699 ff. 1900.

alle Flächenelemente zugleich verschwinden, d h. die beiden Unterbrecher müssen synchron arbeiten. Dass in der That die sichtbaren und unsichtbaren Teile der Platinanode des Wehnelt-Unterbrechers in der von Hirschmann angegriffenen Form synchron unterbrechen und ein völliger Abfall der Stromstärke auf Null herbeigeführt wird, zeigte die in Figur 1 wiedergegebene kinematographische Aufnahme der Stromkurve eines derartigen Unterbrechers mittelst Braunscher Röhre[1]). Die Stromstärke setzt nach jeder Unterbrechung auf der Nulllinie ein (letztere erhalten durch Vorbeibewegen des Films bei Stromruhe). Allerdings ist die undichte Durchführung des Platinstiftes, die durch die Regulierbarkeit der Stiftlänge bedingt wird, insofern nicht günstig, als die Flüssigkeit in dem Porzellanrohr bald hoch, bald tief steht, was sehr beträchliche Unregelmässigkeiten in der Unterbrechungsfolge nach sich zieht, wie ich durch kinematographische Aufnahme des Unterbrechungsfunkens im Unterbrecher vor langer Zeit festgestellt habe[2]). Aber noch ein anderes Beispiel zeigt die Unrichtigkeit der Hirschmannschen Theorie. Stellt man sich einen Wehnelt-Unterbrecher her, bei dem die nicht sichtbare Elektrode vollkommen gegen die Flüssigkeit abgedichtet ist, etwa in der Weise, dass man den Platinstift in eine Glasröhre oder besser Porzellanröhre einschmilzt oder in einen Speckstein einkittet, so kann man auch keine günstigere Ökonomie erzielen resp. bedarf man zur Erzielung der maximalen Leistung des Induktors die gleiche Stromstärke, als bei undichter Zuführung.

Man muss allerdings in diesem Falle auf eine Regulierbarkeit der Stiftlänge während des Betriebes verzichten, welchen Übelstand man aber auch bei der neuen Hirschmannschen Konstruktion in Kauf nehmen muss.

Die wahre Ursache der höheren Ökonomie des letzteren Unterbrechers liegt vielmehr in der günstigeren Form der aktiven Elektrode. Während sich bei der üblichen Konstruktion mit Platinstift eine verhältnismässig grosse Dampfblasse in Form eines Relationsellipsoides bilden muss, ist hier die Bildung einer inhaltlich viel kleineren, ringförmigen Blase erforderlich, um die aktive Fläche zu umgeben. Ausserdem ist hier die sehr ungünstige Endfläche des gewöhnlichen Platinstiftes beseitigt. Wie eine mathematische Darstellung des Widerstandes des Wehnelt-Unterbrechers und der Grösse der notwendigen Dampfblase, auf die ich an anderer Stelle eingehen werde, ergiebt, wird man mit dicken, verhältnismässig kurzen Platincylindern stets bessere Resultate erzielen als mit langen sehr dünnen Cylindern; auf demselben Grunde beruht auch der verhältnismässig viel geringere Stromverbrauch des Simonschen Lochunterbrechers und seiner Modifikationen. Eine sehr dünne Dampflamelle genügt hier schon, um eine völlige Stromunterbrechung im verhältnismässig grossen leitenden Querschnitt herbeizuführen.

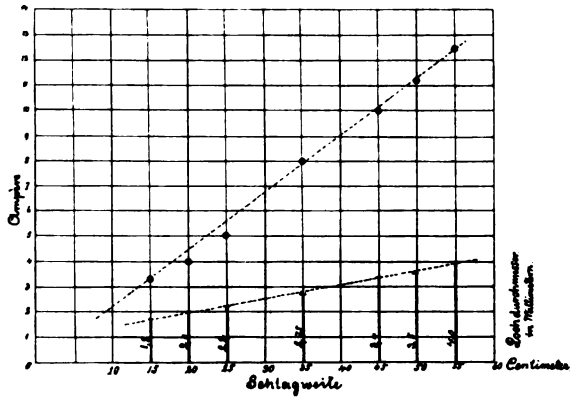

Fig. 2.

Um die zur maximalen Leistung eines Induktors bei Anwendung eines Plättchenunterbrechers erforderliche mittlere Stromstärke zu bestimmen, habe ich an einigen mir zu diesem Zwecke von der hiesigen Fabrik elektrischer Apparate Dr. Max Levy zur Verfügung gestellten Induktoren verschiedener Grösse mittels Hitzdrahtampèremeters einige Messungen ausgeführt, die in Fig. 2 graphisch dargestellt sind. Die Induktoren besassen eine gewöhnliche Primärspule mit fester Selbstinduktion, wie solche auch für den Betrieb mittels Quecksilberstrahl-Unterbrechers verwendet werden. Bei besonderer Wicklung der Primärspule hätten sich wahrscheinlich noch günstigere Resultate ergeben. Die Betriebsspannung betrug in allen Fällen 110 Volt.

Während, wie man hieraus ersieht, ein mit 3,5 mm Loch versehener Plättchen-Unterbrecher ca. 11,25 A. zur völligen Ausnutzung eines 50 cm Induktors bedarf, brauchte Hirschmann mit seinem Unterbrecher ca. 12, 5 A. Ein Wehnelt-Unterbrecher gewöhnlicher Konstruktion würde für denselben Fall sogar etwa 18—20 A. erfordern.

In allen Fällen, wo ein Induktor mittels Flüssigkeitsunterbrechers bei möglichst geringen Stromstärken völlig ausgenutzt werden soll, empfiehlt sich daher die Anwendung eines Loch-Unterbrechers, zumal er gegenüber dem Wehnelt- und Hirschmann-Unterbrecher ohne Platinverbrauch und unabhängig von der Stromrichtung arbeitet und eine genügende Regulierfähigkeit[3]) besitzt. Es kommen somit alle

[1]) Vgl. auch A. Wehnelt und B. Donath, Annalen der Physik. Neue Folge. Bd. 69 S. 861 ff. 1899.

[2]) Vgl. E. Ruhmer, Die Unregelmässigkeit der Unterbrechungen bei den neueren Flüssigkeitsunterbrechern. E. T. Z. XXI, Heft 17 S. 331 ff. 1900.

[3]) S. Bericht der Prüfungskommission: Diese Zeitschr. Bd. V, Heft 1 S. 79. 1901.

komplizierten Umschaltungsvorrichtungen für eine regulierbare Selbstinduktion der Primärspule resp. für verschiedene Stiftlängen des Unterbrechers in Fortfall, was im Interesse der einfachen Handhabung und Wohlfeilheit eines Röntgeninstrumentariums nur wünschenswert ist.

Auch kann der Lochunterbrecher direkt an ein 220 Volt-Netz angeschlossen werden, ohne dass diese Spannung wie beim Wehnelt-Unterbrecher mit grossen Verlusten auf eine niedrigere Spannung reduziert werden muss.

Neben einer günstigen Gestaltung der aktiven Fläche haben bei Flüssigkeits-Unterbrechern auch die Konzentration des Elektrolyten, die Temperatur und der Druck einen wesentlichen Einfluss auf die Ökonomie.

Ich werde demnächst über eine neue Form des Flüssigkeits-Untirbrechers berichten, bei der unter Berücksichtigung aller oben angeführten Umständen eine noch wesentlich bessere Okonomie erzielt wird. Zur Zeit sind die Versuche noch nicht abgeschlossen.

Privat-Laboratorium. Berlin, 6. Juni 1902.

Eine Umschaltevorrichtung für einfache und stereoskopische Röntgendurchleuchtungen mit gleichzeitig wirkender Vorrichtung zur Unterdrückung der Schliessungs-Induktionsströme.

Von

Reiniger, Gebbert & Schall.

In Band V, Seite 197 u. 257 sind 2 Apparate der Firma Reiniger, Gebbert & Schall, Erlangen, beschrieben, deren einer eine Umschaltevorrichtung für stereoskopische Röntgendurchleuchtungen und deren anderer eine Vorrichtung zur Unterdrückung der sekundären Schliessungs-Induktionsströme darstellt.

Auf dem diesjährigen Elektrologenkongress in Bern war nun ein Apparat obengenannter Firma ausgestellt, der beide Vorrichtungen zugleich enthält, der aber nicht bloss für stereoskopische, sondern auch für einfache Röntgendurchleuchtungen zu verwenden ist, und dann in beiden Fällen den Schliessungsfunken auf mechanischem Wege unterdrückt. Derselbe ist in nebenstehender Figur abgebildet.

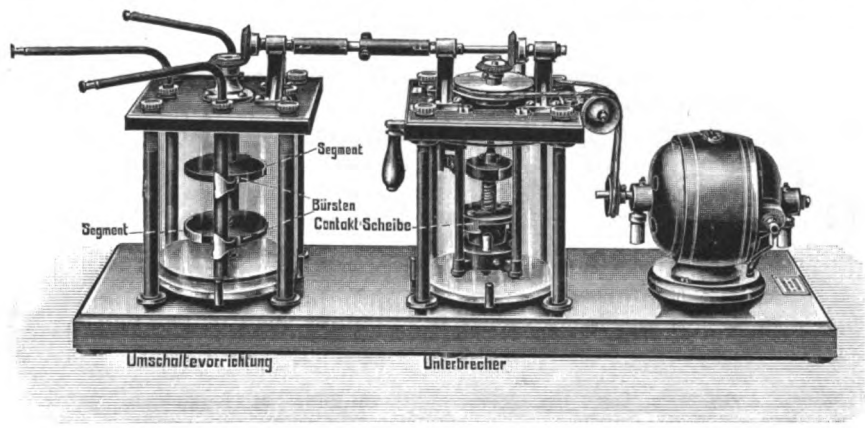

Die links befindliche Umschaltevorrichtung ist durch Zahnräder und isoliertes Gestänge mit dem in der Mitte sichtbaren Quecksilberstrahlunterbrecher gekuppelt und muss demzufolge synchron mit diesem laufen.

Nehmen wir an, der Unterbrecher habe 2 Kupfersegmente auf der Kontaktscheibe, so finden während einer Umdrehung 2 Unterbrechungen, bezw. 2 Stromschliessungen statt; es entstehen also in dem gleichen Zeitraum in der sekundären Wicklung des Induktors 2 Schliessungs- und 2 Öffnungs-Induktionsströme.

Auf der Achse der Umschaltevorrichtung sind nun zwei Scheiben aus einem gut isolierenden Material befestigt, deren jede ein Kupfersegment von bestimmter Länge auf ihrer Peripherie trägt.

Die Segmente sind, den sich diametral gegenüberliegenden Segmenten im Unterbrecher entsprechend, um 180° gegeneinander versetzt.

Auf den Scheiben der Vorrichtung schleifen Metallbürsten, welche mit den Kathoden der stereoskopischen Röhre in Verbindung stehen, während von der Anode eine gemeinschaftliche Leitung zum Induktor zurückgeht.

Die Achse der Vorrichtung steht einerseits in Verbindung mit der zweiten Klemme des Induktors und andererseits mit den Kupfersegmenten der beiden Scheiben.

Der Strom geht also vom Induktor zur Röhre, zu den Bürsten der Vorrichtung zu den Segmenten, zur Achse und von hier aus zum Induktor zurück.

Analog diesem leuchtet während des Betriebes entweder die rechte oder die linke Röhrenhälfte auf.

Die Einstellung der Umschaltevorrichtung zum Zweck des funkenfreien Laufes und der Unterdrückung des Schliessungsstromes auf mechanischem Wege geschieht derart, dass der Kontakt zwischen einer Bürste und dem zugehörigen Kupfersegment im Moment der primären Stromöffnung beginnt, sodass der sekundäre Strom die entsprechende Röhrenhälfte passieren kann.

Die Länge der Segmente auf den Scheiben der Vorrichtung muss dann offenbar so gross sein, dass der Öffnungsstrom Zeit hat, ganz oder doch zum grössten Teil abzuklingen.

Kurz vor der Stromschliessung im Unterbrecher verlässt in der Umschaltevorrichtung die Bürste das Segment, sodass im Moment der Stromschliessung selbst die Entfernung zwischen Bürste und Segment so gross ist, dass die Spannung des Schliessungsstromes nicht mehr hinreicht, die Strecke als Funke zu durchschlagen.

Durch Anwendung einer schlecht leitenden Flüssigkeit, in welcher die Scheiben laufen, verringert sich diese Entfernung auf ein so kleines Mass, dass die ganze Umschaltevorrichtung nicht grösser als der Strahlunterbrecher wird.

Der oben beschriebene Vorgang spielt sich also während einer Umdrehung der Unterbrecherachse zweimal ab und zwar einmal an der oberen und das andere Mal an der unteren Scheibe der Umschaltevorrichtung.

Erwägt man alle diese Umstände, so ist es klar, dass die Vorrichtung, wenn die Belastung durch eine etwa durchgeschlagene Röhre nicht übermässig gross ist, funkenfrei laufen muss und die Unterdrückung des Schliessungsstromes eine vollständige ist, weil im Moment des primären Stromschlusses und während der Periode des Ansteigens des Schliessungsstromes überhaupt keine leitende Verbindung mit der Röntgenröhre besteht.

Genau dasselbe ist der Fall, wenn der Apparat nur als Unterdrückungsvorrichtung für den Schliessungsstrom bei einfachen Röntgenröhren verwendet wird.

In diesem Falle werden beide Metallbürsten der Vorrichtung durch einen Kupferbügel, welcher die Ableitungsklemmen der Bürsten verbindet, kurzgeschlossen und von diesem Bügel aus geht die Leitung zur Röhre.

Im übrigen sind die Drahtverbindungen dieselben wie bei der Stereoskopie.

Es ist einleuchtend, dass jetzt der sekundäre Strom statt wie bei der Verwendung des Stereoskoprohres abwechselnd durch die eine oder andere Hälfte derselben zu fliessen, jetzt durch den Kurzschluss des Kupferbügels bei beiden Stromstössen während einer Umdrehung durch die einfache Röhre geht.

Der in den Induktor hineingeschickte Effekt wird also in jedem Falle vollständig ausgenützt.

Correspondenzen.[1])

Klingelfuss (Basel). Nach den bisherigen Erfahrungen bekommen wir die besten wirksamen Strahlen in der Röntgenröhre unter sonst gleichen Verhältnissen, wenn die in Frage kommenden Entladungen in der Funkenstrecke (Luft) scharf abgesetzte, dicke blaue Funken geben. Zeigt sich bei den Entladungen in Luft dagegen die Aureole, oder wie man in neuerer Zeit auch zu sagen pflegt ein Flammenbogen, so geben die Entladungen in der Röhre stets weniger wirksame Strahlen; der von der Ebene der Antikathode auf die Glaswand geworfene Schattenrand wird unscharf oder verschwindet, und statt dessen zeigen sich da und dort aufleuchtende Fluoreszensflecke auf der Glaswand der Röhre, und das gelbgrüne Licht geht auch ins Violette und Bläuliche über.

[1]) Seitens der Redaktion der Fortschritte auf dem Gebiete der Röntgenstrahlen ist eine **Auskunftsstelle** für alle auf die Anwendung der Röntgenstrahlen sich beziehenden Angelegenheiten eingerichtet worden. Fragen medizinischer, physikalischer oder technischer Art werden beantwortet und, soweit dieselben von allgemeinem Interesse sind, unter dieser Rubrik publiziert. Alle Anfragen sind direkt an die Redaktion Dr. Albers-Schönberg, Klopstockstr. 10, Hamburg, zu richten.

Man war bisher geneigt, diese Erscheinungen Wechselströmen zuzuschreiben, die das Induktorium erzeugen sollten (auch bei Anwendung von Gleichstrom für die Magnetisierung).

Aber ich habe bei meinen vielen Untersuchungen an Induktorien und deren Entladungen nicht nur keine Wechselströme, sondern auch nur eine verschwindend geringe Wirkung des Schliessungsinduktionsstromes auf die Röntgenröhre nachweisen können. Die Ursachen der Störungen in der Röntgenröhre haben wir in ganz anderer Richtung zu suchen.

Es hängt nun lediglich vom Widerstand der Luftstrecken ab, ob wir — gleiche Magnetisierungsstromstärke vorausgesetzt — blaue Funken oder Entladungen mit Aureole erhalten. Behält man beispielsweise den für einen intensiv blauen Funken von 6 mm Länge nötigen Magnetisierungsstrom (primäre Stromstärke) bei und verkürzt nach und nach die Funkenstrecke, so geht die blaue Funkenentladung schliesslich in einen rötlichen Flammenbogen (Entladung mit Aureole) über, der um so mächtiger wird, je kürzer die Funkenstrecke, d. h. je kleiner der Widerstand in derselben wird.

Ich habe die Funkenentladungen in Luft eines Induktoriums eingehend untersucht[1]) und dabei gefunden, dass die Kurve der Entladung beim rein blauen Funken ausserordentlich steil ansteigt und plötzlich wieder abfällt, derart, dass die Entladungsdauer in Bezug auf eine ganze Periode, d. h. von einer Entladung zur nächsten ausserordentlich klein ist.

Die ganze übrige, zwischen zwei Entladungen liegende Zeit bleibt dann praktisch stromlos.

Bei Entladungen mit Aureole zeigt sich nun die merkwürdige Thatsache, dass die Kurve für die Entladung der Aureole in diese stromlose Zeit zwischen zwei blauen Entladungen fällt, und dieselbe um so mehr ausfüllt, je grösser die Intensität in der Aureole wird. Die Kurven der blauen Entladung und der Aureole laufen nebeneinander her und die Phasenverschiebung wächst mit der Intensität der Aureole und beträgt im Maximum 180°.[2])

Überdies hat sich gezeigt, dass die Entladung in kontinuierlichen Fluss übergeht, weil die Amplituden beider Schwingungen entgegengesetzt gerichtet sind und nach einigen Pulsationen gleich gross werden.

Diese Thatsachen sind geeignet, uns eine Erklärung zu geben, weshalb wir in der Röntgenröhre gute Wirkungen erhalten, wenn die Verhältnisse so liegen, dass die Entladung in Luft intensive, blaue Funken zeigen, und schlechte Wirkungen, wenn wir in der Funkenstrecke den Flammenbogen bekommen.

In der Vacuumröhre durchsetzen die Röntgenstrahlen auch jenen Raum, den die Kathodenstrahlen einnehmen und sie müssen sich gegenseitig stören, sobald sich beide Strahlenarten auf diesem Wege begegnen.

Das wird stattfinden, wenn der die Kathodenstrahlen hervorbringende Elektrizitätsfluss von zu langer Dauer ist, also wenn wir eine Entladungskurve haben, entsprechend derjenigen mit Aureole in Luft. Ist dagegen die Entladungskurve steil ansteigend und plötzlich abfallend, wie wir sie bei blauen Funken beobachten, so können sich Kathodenstrahlen und X-Strahlen zeitlich getrennt folgen und werden sich um so weniger stören, je plötzlicher die Kathodenstrahlen verlaufen.

Die hier ausgesprochene Anschauung findet eine Unterstützung durch eine andere allgemein bekannte Erscheinung, die empirisch dazu geführt hat, die sogenannte veränderliche Selbstinduktion einzuführen.

Wird nämlich die Frequenz der Unterbrechungen eine sehr hohe, wie sie mit dem elektrolytischen Unterbrecher leicht erreicht werden kann, so treten ebenfalls Störungen in der Röhre auf, weil infolge der schnellen Entladungsfolge Kathodenstrahlen und X-Strahlen nicht mehr zeitlich getrennt verlaufen können. Vermindern wir in einem solchen Falle die Frequenz, so wird der gute Erfolg nie ausbleiben.

Wir haben also zu verhüten, dass Entladungen mit zu flacher Kurve durch die Röhre geschickt werden.

Je steiler die Entladungskurve ist, um so besser sind, nicht zu hohe Frequenz vorausgesetzt, die Wirkungen. Werden diese Bedingungen eingehalten, so wird ferner die Leistung der Röhre um so grösser sein, je höher der aufzuwendende Magnetisierungsstrom genommen werden darf.

Nun erhält man Entladungen mit steiler Kurve von um so grösserer Intensität, je grösser der Widerstand in der Entladungsstrecke ist.[3])

Der Widerstand der Röntgenröhre ist ein verhältnismässig begrenzter. Wollen wir durch eine solche Röhre Entladungen von hoher Intensität und mit steiler Kurve schicken, so sind wir genötigt, den Widerstand künstlich zu erhöhen. Das geschieht durch Hintereinanderschalten mehrerer Röhren,

[1]) K. Klingelfuss, Untersuchungen an Induktorien an Hand der Funkenentladungen bis zu 100 cm. Funkenlänge in Luft vom Atmosphärendruck; Verhandlungen der Naturforschenden Gesellschaft in Basel XV s. p. 135—170.

[2]) C. e. p. 149—158.

[3]) C. c. p. 142 Tabelle IX.

oder durch Einschalten sogenannter Ventilröhren, die in Wirklichkeit nichts anderes als Vorschaltwiderstand sind, oder schliesslich dadurch, dass man die Röhre mit einer Funkenstrecke in Serie schaltet. Alle diese Methoden, besonders aber die letztere, habe ich häufig mit bestem Erfolg angewandt.

In den hier genannten Beobachtungen liegt auch die Erklärung, weshalb mit grösseren Induktorien bessere, d h. unter allen Umständen gute Resultate erzielt werden, auch da, wo kleinere Apparate versagen, denn je grösser ein Induktorium ist, um so höhere Intensität bekommt man in rein blauen Entladungen, und um so bessere und intensivere Wirkungen in der Röhre.

Am Schlusse meines, im vorigen Hefte erschienenen Berichtes über die Berner Röntgenausstellung habe ich des Holzknechtschen **„Chromoradiometers"** als eines Instrumentes gedacht, welches ein ausgezeichnetes Mittel für die exakte Dosierung der Expositionszeit bei der Bestrahlung von Lupus etc. mit Röntgenstrahlen zu werden verspreche. Gleichzeitig habe ich dann allerdings auf eine — nach meiner Auffassung der H.schen Beschreibung seines Apparates — dem letzteren möglicherweise noch anhaftende Unvollkommenheit hingewiesen und für diesen Fall auch schon einen einfachen Weg angegeben, um die letztere zu beseitigen.

Wie ich nun aus einer brieflichen Mitteilung Holzknechts erfahre, war meine Auffassung eine irrtümliche, das Instrument also auch in dieser Hinsicht schon derartig ausgebildet, wie es vom physikalischen Standpunkte aus gefordert werden musste; und so freue ich mich denn konstatieren zu können, dass ich kein irgendwie erhebliches Bedenken physikalischer Natur anzugeben wüsste, weshalb nicht dieser so einfach zu handhabende Dosierungsapparat — ganz unabhängig von der Art der Grösse, der Belastung und dem Betrieb des Induktoriums und der Röntgenröhre — ein vollkommen zuverlässiger Ratgeber für den die X-Strahlen zu therapeutischen Zwecken verwendenden Arzt sein sollte.

Dr. Walter, Hamburg.

Bücherbesprechungen.

Joachimsthal: **Die angeborenen Verbildungen der unteren Extremitäten.** 8. Band des Archiv und Atlas der normalen und pathol. Anatomie in typischen Röntgenbildern. Hamburg, 1902, Gräfe & Sillem.

Verfasser, dem wir schon die Bearbeitung der Verbildungen der oberen Extremitäten verdanken, giebt uns mit dem vorliegenden Werke eine treffliche und vollkommene Darstellung der kongenitalen Defekte und Missbildungen der unteren Extremitäten. Das Material, auf das sich diese Arbeit stützt, entstammt fast gänzlich der eigenen Klientel des Autors und ist daher mit einer besonderen Gründlichkeit zur Darstelluug gebracht. 52 Abbildungen im Text sowie 9 Tafeln mit 62 Röntgenphotographieen erläutern die Ausführungen. Kapitel 1 behandelt die sogenannten foetalen Amputationen; Kapitel 2 die Defekte der langen Röhrenknochen der unteren Extremität; in Kapitel 3 werden die Anomalien der Kniescheibe: völliger Mangel, Verdoppelung, Hochstand abgehandelt. Die folgenden Kapitel erörtern die überzähligen Bildungen im Bereiche des Fusses, Defektbildungen im Bereiche des Fusses, einschliesslich des Spaltfusses, den partiellen Riesenwuchs. Ausgezeichnete Darstellung finden die kongenitalen Hüftluxationen und der Klumpfuss. Angeborene Kniegelenksluxationen und die Darstellung der Sirenenbildungen schliessen das Werk ab, dem ein Litteraturverzeichnis von 129 Nummern angefügt ist.

Für das Verständnis ungemein dienlich sind die sogenannten Rekonstruktionsbilder, die einer Reihe von Beobachtungen beigegeben sind. Hervorzuheben ist, dass auch therapeutische Details in die Darstellungen eingeflochten sind, die das Buch nicht nur für den Orthopäden und Röntgologen, sondern auch für den Praktiker anziehend und lehrreich gestalten. Ausstattung, speziell die Wiedergabe einzelner Photographieen im Text sind hervorragend gut.

Williams: **The Roentgen Rays in Surgery and Medicine,** New-York 1902. The Macmillan Company.

Erst wenige Jahre besitzen wir in den R.-Strahlen ein diagnostisches und therapeutisches Hilfsmittel und trotzdem hat diese Methode in unerhört rascher Weise eine Vollkommenheit erreicht, die bewundernswert ist. Es ist daher ein berechtigter Wunsch des Leiters eines grossen Röntgenlaboratoriums, einmal still zu stehen und durch die Publikation seiner Erfolge einen Rückblick auf den bisher zurückgelegten Weg zu thun. Die Atlanten und grösseren Lehrbücher, die den modernen Stand der Radiographie und Radiotherapie fixieren, mehren sich daher. Ihr Inhalt ist naturgemäss ziemlich gleichmässig; dies oder jenes Kapitel wird der grösseren Erfahrung oder einer gewissen Vorliebe des Autors entsprechend

eingehender abgehandelt und enthält damit auch wohl neue Gesichtspunkte, Angaben über technische Verbesserungen, diagnostische Kriterien etc. Andererseits lässt sich aber nicht bestreiten, dass die Zahl der Krankheiten, in denen die neue Methode wirklich Hervorragendes leistet, in jedem neuen Werke eine grössere erscheint.

Eines der grössten soeben erschienenen Lehrbücher für Studierende und Ärzte ist das vorliegende, das den Bostoner Leiter zweier grossen Röntgenlaboratorien zum Verfasser hat. Es ist ein dicker Band von über 700 Seiten, der eine vorzügliche, ungemein klar und leicht fasslich geschriebene Darstellnng des ganzen Gegenstandes enthält. Das Buch erforderte in 3 Monaten bereits eine Neuauflage; allein diese Thatsache spricht für seinen Wert. Der Lernende findet in dem Buche alles, was er braucht, um die Disziplin gründlich kennen zu lernen. Mit grosser Kritik werden nur die Methoden beschrieben, die sich dem Autor als brauchbar erwiesen haben, ohne dass dabei litterarische Hinweise nicht genügende Beachtung gefunden hätten. Aufgefallen ist mir, dass Verfasser unsere bekannten Wiener Röntgenmeister nur spärlich citiert; so fehlt z. B. der Hinweis auf die Thoraxdurchleuchtungsmethode im schrägen Durchmesser.

Nachahmenswert sind die vom Verfasser benutzten Schemata zum Einzeichnen der Herz, Lungen und Zwerchfellgrenzen, die er mit orthodiagraphischen Methoden aufgenommen hat. Eine besondere Betonung erfordern die Illustrationen (410 an der Zahl!), direkt in den Text eingefügte, auf das starke Glanzpapier, auf welches das ganze Buch gedruckt ist, elektro-typierte Bilder, die eine ausgezeichnete Wiedergabe der Originale darstellen. Endlich sei auf die guten therapeutischen Resultate hingewiesen, die Verfasser besonders bei Epitheliom und Lupus erzielt hat, und der neuen erfolgreichen Versuche gedacht, bei Erkrankungen des Drüsensystems mit R.-Strahlen zu behandeln: Fälle von Hodgkinscher Krankheit, tuberkulöse Drüsenschwellung, Skrofulose, Milzvergrösserung, Schilddrüsenaffektionen.

Werner (Hamburg).

Vereine und Kongresse.

Ausstellung ärztlicher Lehrmittel. Berlin 1902.

Dass die Röntgenstrahlen auch als Lehrmittel eine grosse Bedeutung erlangt haben, zeigte die Röntgenabteilung in der oben genannten Ausstellung. Die ausgestellten Negative, Diapositive und Positive demonstrierten ad oculos, dass in der Anatomie das Studium der Entwickelung des Knochensystems und der Missbildungen durch nichts mehr erleichtert wird, als durch Röntgenstrahlen; dass sich die Orte, an denen sich Sesambeine und Abnormitäten befinden resp. befinden können, besser dem Gedächtnis einprägen, wenn man diese Gebilde einmal auf dem Röntgenbilde gesehen hat; dass die Struktur und die funktionelle Anpassung der Knochen studiert werden können, ohne erst langwierige Knochenschnitte vornehmen zu müssen; dass wir an den mit geeigneter Masse injicierten Präparaten besseren Aufschluss über den Verlauf mancher Gefässe in situ erhalten, als durch mühsame Präparation.

Der pathologische Anatom hatte Gelegenheit, sich ohne Mühe von den Veränderungen zu überzeugen, die Krankheiten an einzelnen Organen (besonders an Knochen) hervorrufen.

Der Lehrer der Chirurgie wird durch die Besichtigung der Ausstellung in seinem Entschlusse bestärkt sein, erst dann zu operieren, nachdem er seinen Schülern zuvor auf dem Röntgenbilde die Ausdehnung der Knochenerkrankung, die Stellung der Bruch- und Gelenkenden zu einander, den Sitz eines Fremdkörpers, eines Nieren- oder Blasensteines gezeigt hat; auf diesem Wege kann er ferner nach erfolgter Heilung am besten darthun, ob die Adaption der Bruchenden, ob die Einrenkung gelungen ist.

Die Röntgenabteilung war von folgenden Herren (alphabetisch geordnet) beschickt: v. Bergmann, Brühl, Immelmann, Joachimsthal, Köhler, Kümmell, Levy-Dorn, Ziemssen-Rieder.

Ausserdem hatten ausgestellt: Allgemeine Elektrizitäts-Gesellschaft: a) Komplette Röntgeneinrichtung, b) Röntgen-Zeichen-Stativ (Orthodiagraph für horizontalen und vertikalen Gebrauch). W. A. Hirschmann: Röntgeneinrichtung. Immelmann.

Freie Vereinigung der Chirurgen Berlins. 1902.

9. Juni. Martens: **Über einen Fall von Odontom und über Knochentumoren im Röntgenbilde.** 21 jähriges Mädchen, dem vor einem Jahre ein enteneigrosses Odontom aus dem rechten Unterkiefer entfernt worden ist. Die Geschwulst bestand seit 10 Jahren, verursachte zuletzt Trigeminusneuralgieen. Röntgenbild: Scharf abgegrenzter Tumor im Kiefer, am unteren Rande desselben ein ausgebildeter Backenzahn. Die Operation förderte einen elfenbeinharten, höckerigen Tumor zu Tage und den erwähnten Zahn. Auf dem Durchschnitt zeigte die Geschwulst die Kontouren zweier Zähne in der Mitte. Hauptsächlich Dentin, stellenweise etwas Zement und Knochen.

Anschliessend Demonstration von Projektionsbildern von Knochentumoren und Knochenlues.

Niederrheinische Gesellschaft für Natur- und Heilkunde in Bonn. 1902.

16. Juni. Doutrelepont demonstriert an 3 Patienten seiner Klinik die Erfolge der **Lupustherapie**, die in der Anwendung von Tuberkulin-R.-Injektionen, Röntgenbestrahlung und operativen Massnahmen (Galvanokautherisation, Excochleation) bestand. Mit diesen Kombinationen, die der Individualität des Falles angepasst werden, hat er gute Resultate erzielt.

Berliner dermatologische Gesellschaft. 1902.

1. Juli: Nagelschmidt meint aus experimenteller Prüfung den Schluss ziehen zu können, dass die **bactericide Kraft** als Hauptwirkung des Lichtes anzusehen sei; die Gewebsreaktion sei sekundär, trete erst nach Abtötung der Bakterien ein. N. rieb Tuberkelbazillenkultur in die Haut von Meerschweinchen ein und setzte die beimpften Stellen, nachdem nach einigen Wochen eine eigentümliche Hautveränderung aufgetreten war, eine Stunde lang dem Finsenapparate aus; die bestrahlte Stelle wurde exstirpiert und anderen Meerschweinchen in die Bauchhöhle geimpft. Nur sehr wenige dieser Tiere erkrankten an Tuberkulose, während die Kontrolltiere, welche mit ebenso beimpfter, aber nicht bestrahlter Meerschweinchenhaut intraperitoneal behandelt wurden, sämtlich an schwerer Tuberkulose erkrankten.

Diskussion: Lassar spricht seine Verwunderung aus über die Differenz der Beobachtung, dass hier eine einzige Bestrahlung zur Abtötung der Bazillen genügt habe, während beim Lupus so ausserordentlich lange Behandlung notwendig sei.

Lesser glaubt, dass es sich im Experiment um eine viel oberflächlichere Affektion handele, als beim Lupus.

Gesellschaft für innere Medizin in Wien. 1902.

5. Juni. Kienböck demonstriert 4 Radiogramme, auf denen **Konkremente** im Nierenbecken sichtbar sind. Erörterung der Technik. Eine Patientin wird vorgestellt: Infantile, fast generalisierte, knöcherne Ankylosen mit hochgradiger **Wachstumshemmung**, Hypoplasie des ganzen Skeletts mit Ausnahme des Hirnschädels, bedeutende Muskelatrophie und myxoedemähnlicher Zustand der Haut, exquisiter Infantilismus u. s. w. Zahlreiche Details deckt davon das Röntgenbild auf. Ätiologie ist dunkel, wird genauer erörtert.

17. April. Holzknecht: **Zur Pathogenes der paraartikulären Ossifikationen bei den neurotischen Arthropathieen.** Vortr. benutzte die durch die Röntgenographie gebotene Möglichkeit, pathologische Ossifikationsvorgänge in vivo und in situ zu studieren, um die Frage zu beantworten, ob das Wolfsche Gesetz von der funktionellen Anpassung, das bisher nur an den Knochen selbst studiert wurde, auch für die extraossalen Verknöcherungen Geltung hat. In der Genese der Ossifikation spielt auch bei den neurotischen Fällen die funktionelle Überlastung bei veränderten statischen Verhältnissen eine wichtige Rolle. Interessanter Fall: Tabiker mit 2 Jahre bestehender Arthropathie. Der Oberschenkel war nach innen unten luxiert, nachdem der laterale Kondylus durch Fractur abgetrennt und an seiner Stelle geblieben war. Die neuen statischen Verhältnisse des Gelenks sind nun folgende: Die Kapsel und das Ligamentum laterale sind innen zerrissen, aussen intakt, weil die Insertionsstellen des letzteren ihr Lageverhältnis nicht geändert haben. Die Körperlast stützt sich im Condylus internus femoris auf eine beutelförmige Weichteilbucht, gebildet durch Sehnen, Muskeln und Fasern. Das Radiogramm zeigt paraartikuläre, langgestreckte Verknöcherungszüge in den Weichteilen, welche zusammen einen Suspensorium-artigen Beutel darstellen, auf den sich der luxierte Oberschenkel stützt. Verknöcherungen, welche dem statischen Endzweck nicht zu dienen geeignet erscheinen, finden sich nicht vor. Das funktionelle Moment spielt daher eine bedeutende — aber nicht die einzige — Rolle in der Genese der paraartikulären Ossifikationen.

Holzknecht: **Fall von einseitiger Phrenicuslähmung**: Röntgenbild. Mediastinaltumor und 2 ungewöhnliche respirator. Erscheinungen: 1. „Paradoxe Zwerchfellaffektion": In der gleichen Phase ging das Zwerchfell links in die Höhe, rechts hinunter. 2. Das normalerweise richtig stehende Mediastinum bewegte sich nach der dem Tumor und der patholog. Zwerchfellhälfte entgegengesetzten Seite.

Wiener dermatologische Gesellschaft. 1901.

4. Dezember: Schiff demonstriert Fälle von **Lupus vulgaris**. Fall 1: Seit 10 Jahren bestehender, über Nase und beide Wangen ausgebreiteter Lupus. Nach 50 Sitzungen gutes Resultat. Nur harte Röhren. Keine unangenehme Nebenreaktion. Fall 2: Ulcerirter Lupus an der linken Wange und Kinn. Anfangs mit harter Röhre und mit Freunds unipolarer Elektrode behandelt. Um rascher vorwärts zu kommen: Weiche Röhre: 4 Sitzungen. Heftige Reaktion mit starker Schwellung und Rötung des ganzen bestrahlten Herdes, der stark exulcerierte. Nach Sistierung der Bestrahlung gelang es, die Entzündung zum Rückgange zu bringen. Danach ist nun im ganzen nach ca. 150 Sitzungen, wenn auch keine Heilung, so doch eine bedeutende Besserung erzielt.

1902. 14. Mai. Schiff: stellt vor 1. ein seit 22 Jahren bestehendes **Epitheliom am Jochbogen**, das nach 73 Röntgensitzungen vollständig zur Ausheilung gebracht wurde. 2. Lupus vulgaris an Nase und Wange. Nase wird Röntgen bestrahlt, der Herd an der Wange wird mit einer modifizierten Finsen-

lampe nach Kjelsen behandelt. Dieselbe ist ähnlich den neueren Konstruktionen von Bang wesentlich einfacher, billiger, erfordert geringere Stromstärke und kürzt die Heilungsdauer beträchtlich ab. Die Dauer der einzelnen Sitzung beträgt nicht mehr als 4—5 Minuten.

Verein deutscher Ärzte in Prag. 1902.

24. Januar. Hilgenreiner: **Zur supracondylären Fraktur des Oberarmes.** 61jähriger Herr, Fall auf den Ellenbogen, keine Schmerzen, keine Funktionsstörung, so dass Patient 8 Tage lang seiner Beschäftigung als Kanzleibeamter nachgehen konnte, bis die Röntgenaufnahme die Diagnose bestätigte. Auf Grund von 20 Beobachtungen und der bei denselben aufgenommenen Röntgenbildern kommt H. zu dem Schlusse, dass für die Extensionsfraktur im Sinne Rochers die Fixation der Extremität bei forcierter Beugung im Ellenbogengelenk, für die viel seltenere, zumeist bei alten Leuten beobachtete Flexionsform die Fixation bei leichter Beugung oder vollständiger Streckung im Ellenbogengelenke in Zukunft die Norm zu bilden habe, da die Adaption der Bruchfragmente auf diese Weise am besten erfolge.

London Roentgen Society. 1902.

6. März: Blacker hielt einen Vortrag über **Lokalisation** mit Demonstration eines einfachen Apparates mit direktem Ablesen des Ortes, an dem sich der Fremdkörper befindet.

Morgan demonstrierte Fälle von Coxa vara, kongenitalen Defekten der Fibula und (partiell) der Ulna, eine Fraktur des 5. Metatarsus durch Muskelzug, Fraktur und Dislokation des Calcaneus, ein Osteom des Humerus und ein Sarcom der Tibia.

Glew zeigte Bilder, die die Wirkung des **Radium** illustrierten.

Clark: Röntgenbilder aus der **Zahnheilkunde.**

Rodman: Bilder von diversen Frakturen, Chiragra mit steinartiger Kalkablagerung am 4. Finger.

Cossor zeigte eine neue **Röntgenröhre** zu therapeutischen Zwecken, um nur kleine Bezirke zu bestrahlen. Die Röhre ist aus Glas konstruiert, das für X-Strahlen undurchlässig ist. An einer Seite ist ein reagensglasähnlicher Zylinder ausgeblasen, an dessen Boden sich gewöhnliches, für X-Strahlen durchlässiges Glas befindet. Diese Partie liegt der Anode gerade gegenüber. Man braucht daher bei Benutzung dieser Lampe die Umgebung des zu bestrahlenden Hautbezirks nicht durch die üblichen Vorsichtsmassregeln zu schützen. Die Form der Röhre gestattet auch die Anwendung in Körperhöhlen, z. B. Mundhöhle, Rachen, Vagina etc.

Reynolds neue Röntgenröhre mit **regulierbarer Kathode.**

Clark: **„Monobloc-Akkumulator."**

Miller: Neuer Apparat für **Ultraviolett-Lichterzeugung.**

Cox: Neuer Quecksilber-**Unterbrecher.**

Wright: **Quecksilber-Unterbrecher** für Wechsel- und Gleichstrom.

1. Mai. Es fand eine längere Diskussion statt über das Thema: **The Relation between X-Ray and allied phenomena.** Daran beteiligten sich Payne, Miss Sharpe, Mulholland, Miller.

5. Juni. Jackson: **The Sources of Phosphorescence.**

70. Jahresversammlung der British Medical Association, Manchester 1902. 29. Juli

Sektion für Dermatologie: Lancashire eröffnete die Diskussion über die **Behandlung der Hautkrankheiten** durch Licht und Elektrizität mit dem Verlesen eines aus 22 Thesen bestehenden Referates von Freund-Wien. Alle Methoden beruhen auf derselben physikalischen Grundlage. Die Wirkung auf den Körper ist analog den chemischen Substanzen von der Dosierung abhängig. In schwachen Dosen befördern die Strahlen organische Vorgänge, wie das Wachsen der Haare und die Produktion von Pigment, in stärkeren setzen sie die Lebensfähigkeit herab und erzeugen Entzündungen bis zur Nekrose. Die klinischen Wirkungen auf das Zellenleben aller lichttherapeutischen Methoden sind ähnlich, die physiologischen sind der Intensität der Bestrahlung direkt, der Wellenlänge indirekt proportional. Letztere haben lange Wirkungsdauer. Die Strahlen, die die Eigenschaft besitzen zu fluorescieren, haben die grössten physiologischen Wirkungen. Hochgespannte Ströme (d'Arsonval) wirken nur durch die Funkenentladungen und gehören dadurch zur Strahlentherapie. Anwendung empfehlenswert bei Pruritus, Lupus erythematodes. Bei Pityriasis versicolor, Acne und Pigmentabnormitäten bewirken sie eine Häutung. Wirkung immer nur oberflächlich. X-Strahlen wirken als solche, sie sind von Erfolg bei Herpes tonsurans, Farus, Sykosis, Hypertrichosis. Bei diesen Krankheiten wirken sie besser als alle anderen Lichtmethoden. Sie wirken teils durch direkte Zerstörung der Haare, teils durch ihre Wirkung auf die Vasa capillitii. Bactericide Eigenschaften fehlen den Röntgenstrahlen. Gegen Lupus vulgaris wirken Röntgenstrahlen und Finsens Methode gleich gut, die Behandlung dauert etwa gleich lange und der kosmetische Erfolg ist derselbe. Es empfiehlt sich, zuerst die grossen Flächen nach Röntgen zu behandeln, zurückbleibende kleinere Herde nach Finsen. Die Frage, ob weiche oder harte Röhren zu benutzen sind, ist von dem Erfolge auf die Hand des Individuums abhängig zu machen. Beim Auftreten der Reaktion spielen Idiosyncrasie und der jeweils behandelte Körperteil eine Rolle. Die klinischen Wirkungen der X-Strahlen sind Schwellung der Haut, geringe Rötung, Änderungen der Pigmentierung,

Depilation, subjektive Empfindungen, Prickeln, Brennen etc. Die ultraviolette (Bangsche) Lampe hat die Finsenlampe noch nicht verdrängen können, da letztere grössere Tiefenwirkung entfaltet.

Sequeira bespricht die Behandlung des Ulcus rodeus mit Röntgenstrahlen. Von 80 Fällen hat er 34 geheilt, der Rest wird noch behandelt. Recidive sind häufig, doch sind sie durch weitere Bestrahlungen noch zu beseitigen. Trotz guter Erfolge empfiehlt Vortragender alle zur Excision geeignete Fälle chirurgisch zu behandeln. Wirkliche Epitheliome werden zuweilen günstig beeinflusst; sind die Drüsen bereits infiltriert, ist die Behandlung wirkungslos. Recidivknoten in der Haut nach Mammaamputationen weichen oft der Bestrahlung. Lupus ist heilbar, doch sind Recidive häufig. Das Wirksame sind die X-Strahlen selbst, da auch bei Interposition einer Aluminiumscheibe die Wirkung die gleiche ist. Häufig bleiben nach der Bestrahlung hässliche Teleangiektasien zurück; bei Lupus erythematodes kein Erfolg.

Dose hat mit Morris zusammen 2 Jahre lang im grossen Massstabe die Finsenbehandlung geprüft. Er warnt vor Überschätzung des Wertes dieser Methode. Betupfung der Stellen mit Pyrogallol oder Hydrarg. nitr. erhöht die Wirksamkeit der Strahlen. Blaue Strahlen sind wirksamer, als ultraviolette.

Mc. Leod empfiehlt ebenfalls die Betupfung der Stellen und zwar mit 1% Lösung von Kal. permang., schwache Jodtinktur mit Eisessig und reine Karbolsäure. 5 Fälle von Lupus erythematodes wurden nach Finsen behandelt: 2 gebessert, 2 unverändert, 1 schlechter.

Hall-Edwards steht den therapeutischen Erfolgen sehr kritisch gegenüber. Er empfiehlt harte Röhren.

Abraham betont den Wert der X-Strahlen beim Schleimhautlupus. Ein Fall von ausgedehntem Lupus erythematodes wurde geheilt, andere wurden entschieden schlechter.

Williams, Taylor, Walker sahen mehr oder minder gute Erfolge bei Lupus, Mycosis fungoides, Epitheliom.

Wild, der auch gute Erfolge beim Lupus erwähnt, bespricht die Gefahren der Röntgenbehandlung; er sah in einem Falle Panophthalmitis auftreten, die die Enucleation des Bulbus bedingte.

Werner (Hamburg).

Ärztl. Verein Hamburg. 21. X. 1902.

Frieben demonstriert ein **Cancroid des rechten Handrückens,** das sich **nach langdauernder Einwirkung von Röntgenstrahlen** bei einem 33jährigen Mann entwickelt hatte. Dieser, ein Angestellter einer hiesigen Röntgenröhrenfabrik, brauchte 4 Jahre hindurch seine Hände als Testobjekte, bekam im Laufe der Jahre ausgedehnte Pigmentierungen der Haut an Händen, Vorderarmen, Gesicht und Brust, neben welchen sich, namentlich an den Händen, eine chronische Röntgendermatitis ausbildete. Im Juli 1901 traten zuerst kleine Ulcerationen auf, welche trotz langer Behandlung nicht heilten. Patient begab sich im Januar 1902 in die Behandlung des Herrn Dr. Hahn, welcher damals ein ca. 5-Markstück grosses Ulcus des rechten Handrückens mit steilen, etwas aufgeworfenen Rändern und granulierendem Grunde feststellte, das ganz den Charakter eines Röntgenulcus trug. Nach Verordnung von Decoctum Zittmanni vorübergehende Besserung, die jedoch nach dem Aussetzen der Medizin zu einem schnellen Fortschreiten des Ulcus nach der Peripherie und der Tiefe hin Platz machte.

Pat. begiebt sich in naturärztliche Behandlung, er erscheint erst nach 2 Monaten, im März 1902 wieder. Der ganze Handrücken ist von dem Geschwür eingenommen. Die Sehnenscheiden lagen im Grunde frei zu Tage; die Ränder sind wallartig; auch in der Mitte des Geschwüres verlaufen wallartig erhabene Stränge, durch tiefe mit Granulationsgewebe ausgekleidete Furchen getrennt. Pat. lässt sich auf dringenden Rat ins Krankenhaus Eppendorf aufnehmen. Dort wurde von Herrn Oberarzt Dr. Sick die Diagnose auf Cancroid gestellt, zumal sich jetzt eine Schwellung der Cubital- und Achseldrüsen feststellen liess, welche früher nicht vorhanden gewesen war. Exartikulation im Schultergelenk. Histologisch liegt ein typisches Cancroid vor.

Nach Angaben von Rieder in München und einigen anderen Autoren sollen Röntgenstrahlen eine baktericide Wirkung besitzen. Wenn nun durch eine kumulative Wirkung eines parasitenfeindlichen Agens ein Carcinom entstehen kann, wie es doch im vorliegenden Falle angenommen werden muss, so meinte F., sei das, vorausgesetzt, dass die Prämissen zu Recht bestehen, eine bemerkenswerte Thatsache, welche gegen die parasitäre Natur des Krebses spreche.

Albers-Schönberg: **Über das Röntgenverfahren in der inneren Medicin mit besonderer Berücksichtigung des Herzmessverfahrens nach Moritz.**

74. Versammlung deutscher Naturforscher und Ärzte in Karlsbad.

21.—28. September 1902.

Sektion für Dermatologie.

Strebel (München): **Beitrag zur Theorie und Praxis der Röntgenstrahlen-Therapie** siehe Originalartikel in diesem Heft.

Diskussion:

Holzknecht (Wien): Zu den röntgotherapeutischen Ausführungen Herrn Strebels, die sich ja im allgemeinen in den heute anerkannten Bahnen bewegen, habe ich nur an einige Punkte anzuknüpfen. Mit Röntgenlicht geheilte Lupusfälle sollte man ausschliesslich in persona vorstellen, nicht in photographischen Reproduktionen. Denn wir glauben nicht mehr recht an sie. Ich für meinen Teil habe keinen gesehen und die vielfältig vorgestellten sind — leider nicht stets in flagranti — angezweifelt worden. Die intumeszierten, schwammigen Formen gehen in der erfreulichsten Weise rasch in das Niveau zurück. Dann aber sind sie nicht vom Fleck zu bringen. Bei disseminierten oder flachen Formen ist dies schon von vornherein der Fall. Bei diesen und den vorhergenannten mit Röntgenlicht vorbehandelten Fällen scheint die Finsenbehandlung wirklich Heilung zu bewirken.

Zur Wirkungsart der Röntgenstrahlen bei ca. der Hälfte der Fälle von Alopecia areata habe ich zu bemerken, dass dieselbe nicht, einer durch irgendwelche Mittel erregten Hyperämie gleichkommt, erstens, weil nicht jeder noch Lanugo zeigende Fall durch die Röntgenreaktion eine Vermehrung des Haarbestandes erfährt, sondern bei der einen Hälfte der Fälle ein vollständiges Haarkleid prompt in 6 Wochen erscheint, bei der anderen aber absolut keine Besserung erfolgt, zweitens, weil die Höhe der Reaktion ohne jeden Einfluss auf den Erfolg ist. Auch der geringste Grad der Reaktion, der nur durch die Lanugohaare zu erkennen ist und der keine Rötung erkennen lässt, hat, wo ein solcher überhaupt eintritt, den gleichen Erfolg, wie eine Reaktion 2. Grades. Die seit Scholz' bahnbrechender Arbeit gewürdigten degenerativen Vorgänge in den protoplasmareichen Zellen, die auch die auffallende Depilation erklären, sind hier wohl heranzuziehen und anderseits muss für die Thatsache, dass manche Lanugo führende Fälle sich vollständig refraktär verhalten, ein Grund gesucht werden, der vielleicht zu einem Einteilungsgrund fälschlich zusammengeworfener Formen wird. Dafür jedoch, dass Fälle, welche kein Lanugohaar mehr besitzen, in denen jeder Haarkeim vernichtet ist, worauf Ehrmann wieder hingewiesen hat, dafür bedarf es keiner Erklärung.

Endlich glaubt Herr Strebel, dass die Benutzung sogenannter kleiner Instrumente vor Verbrennung zu schützen vermögen. Das gilt wohl nur in sehr beschränktem Masse. Gewisse, immer wieder diskutierte kleine Instrumente geben zu den schwersten Reaktionen ausreichende Röntgenlichtmengen und nur ein fast gar kein Röntgenlicht gebender Apparat schützt vor Verbrennung und Erfolg in gleicher Weise. Überhaupt ist die Menge des Röntgenlichtes nur in ganz geringem Ausmass direkt vom Apparat, im grössten jedoch vom Zustand der Röhre abhängig, wie dies erst kürzlich wieder Herr Dessauer mit dankenswerter Deutlichkeit in einem Vortrage hervorgehoben hat. —

Ehrmann (Wien): Die Röntgenstrahlen beeinflussten zwar die Alopecia areata günstig, aber auch andere Mittel thäten dies, vor allem der faradische Strom und bei allen sei der Afflux, die Hyperämie der wesentlichste Heilfaktor.

Freund stellt eingehende Betrachtungen über die Instrumente an, welche bisher zu **Dosierungszwecken** verwendet wurden. Er vergleicht in längerer Ausführung insbesondere die Aktinometer und die französischen Instrumente gleichen Prinzipes mit dem Chromoradiometer nach Holzknecht. Ferner referiert er über einen Versuch, welcher zeigt, dass dem Finsenlicht thatsächlich praktisch nur eine Oberflächenwirkung zukommt, während eine Tiefenwirkung (selbst auf der entgegengesetzten Haut eines Kaninchenohres) erst dann entsteht, wenn die Bestrahlung auf der diesseitigen Haut bereits zu schweren, für die Haut deletären Veränderungen geführt haben. Endlich teilt er mit, dass er eine Vorrichtung ersonnen hat, welche es gestattet, die Röntgenstrahlen in der Mundhöhle zu applizieren.

Diskussion zu Herrn Freunds Vortrag:

Holzknecht (Wien): Die von Sjögren und Stenböck zuerst empfohlene Röntgentherapie des Ulcus rodens kann bereits als einwandfrei betrachtet werden. Wohl gegen 100 zum Teil histologisch sichergestellte Fälle mit bis 2jähriger Rezidivfreiheit sind mitgeteilt oder demonstriert worden. Ein Kunstgriff, wie der von Freund angegebene, auch intraorale Epitheliome der Röntgentherapie zugänglich zu machen, ist daher sehr erwünscht. Ich habe mir bisher bei Nase und Mund mit einem einfachen Mittel geholfen. Ein entsprechend grosser Korkstöpsel füllt die Öffnung aus und hindert die Strahlen nicht. Der Röhrenstellung und Bleiabdeckung muss besondere Sorgfalt zugewendet werden. Die Dosierung mittelst des Chromoradiometers kann auch in diesem Fall, wo man den Reagenskörper nicht neben den Herd (in den Mund) bringen kann, in etwas abweichender Weise bewerkstelligt werden. Man legt den Reagenskörper neben den geöffneten Mund auf das Bleiblech und wählt die Distanz vom Mund bis zum Focus gleich gross wie die Distanz vom Mund bis zur bestrahlten Stelle. Hierauf bestrahlt man, bis der Reagenskörper die vierfache gewollte Röntgenlichtmenge anzeigt (Quadrat der Entfernung). Z. B. 16 St. für 4 H. —

Ich möchte nun bei dieser Gelegenheit — ich thue es nicht als erster — darauf hinweisen, dass in Fällen tiefgreifender Epitheliome zwar im Gegensatz zum Ulcus rodens an eine radikale Heilung nicht gedacht werden kann, da die Tiefenwirkung auch der Röntgenstrahlen eine äusserst beschränkte ist; dass jedoch eine sehr lästige und häufige Sekundärerscheinung solcher Carcinome, wenn sie exulce-

rieren, die Jauchung schon auf sehr schwache Reaktionen hin verschwindet. Dass dies nicht wenig für die Unglücklichen bedeutet, denen die im höchsten Grade dissoziale Jauchung den kümmerlich bemessenen Lebensrest verdirbt, braucht nicht hervorgehoben zu werden. Unter der sanierten Oberfläche nimmt freilich das Carcinom seinen Lauf.

Vortrag:

Holzknecht: Eine neue einfache Dosierungsmethode in der Röntgentherapie (**das Chromoradiometer**). Kienböck hat festgestellt, dass die Höhe der Röntgenreaktion direkt abhängig ist von der absorbierten Röntgenlichtmenge. Darauf basierend hat er eine Dosierungsmethode angegeben, welche auf der Schätzung der physikalischen Faktoren beruht, von denen die absorbierte Lichtmenge abhängig ist. Die Inkonstanz der Lichtquelle machte diese Methode sehr schwierig, und theoretisch überall anerkannt, hat sie sich praktisch wegen ihrer Schwierigkeit nicht eingebürgert. Ein direkte instrumentelle Messung der absorbierten Lichtmenge, auf die auch die obige indirekte Methode hinauslief, gab es bisher nicht; eine solche habe ich nun gefunden. Ich fand eine Reihe von Salzen, welche sich im Röntgenlicht mit zunehmender Sättigung färben und deren Färbungstiefe abhängt von der absorbierten Röntgenlichtmenge, für die sie also auch ein Massstab ist. Das zweckmässigste dieser Salze habe ich mit einem durchsichtigen Bindemittel emulgieren und in Form kleiner Reagenskörper bringen lassen. Zur Ableitung des erreichten Färbungsgrades habe ich eine Normalskala fixer Färbungen anfertigen lassen. Als Einheit der Röntgenlichtmenge (H) ist eine Menge gewählt, deren Dreifaches genügt, auf der Haut des Gesichtes eine leichte Reaktion hervorzubringen. Man legt nun den Reagenskörper auf das die gesunde Umgebung des zu bestrahlenden Herdes bedeckende Bleiblech und bestrahlt solange, bis nach mehrmaligem Nachsehen der Reagenskörper die gewünschte Röntgenlichtmenge anzeigt. Eine Tabelle giebt meine bisherigen dreivierteljährigen Resultate darüber, welche Röntgenlichtmengen nötig sind, um an verschiedenen Körperstellen, in verschiedenen Altersstufen auf normale und entzündete Haut Reaktionen vom 1. bis 3. Grad zu erzeugen und enthält den Vorschlag einer Maximaldosis. Es ist nun für die Richtigkeit der Dosierung gleichgiltig, ob mit gutem oder schlechtem Instrumentar, mit viel oder wenig Geschick gearbeitet wird. Diese Momente haben nur Einfluss auf die Schnelligkeit, mit der die gewünschte Dosis erreicht wird. Der Ungeschickte wird auch fernerhin ein Dutzend Sitzungen benötigen, wenn der andere die volle Dosis in fünf Minuten erreicht hat. Leichte Erlernbarkeit und Ausführbarkeit, die Möglichkeit expediativer Applikation, die Unmöglichkeit der Überdosierung empfehlen die Methode.

Holzknecht (Wien) Schlusswort: Herr Strebel meint, dass das Chromoradiometer auf der Hypothese aufgebaut ist, dass die Röntgenstrahlen die Ursache der Röntgenreaktion sind. Zwar sei auch er dieser Meinung über die Wirksamkeit der Röntgenbehandlung, glaube aber, dass die Annahme, die elektrischen Entladungen brächten sie hervor, noch nicht abgethan sei. Nun ja, das Chromoradiometer ruht auf dieser „Hypothese" und man möchte manchem Bau eine so sichere Grundlage wünschen, wie diese. Denn die „elektrodynamische" Theorie ist wirklich vollkommen abgethan. Nachdem Kienböck das umfassende Beweismaterial für die obige Thatsache zusammengetragen hatte, nachdem Scholz es nachgeprüft hat, fand sie überall Eingang und selbst die hartnäckigsten Gegner, wie Freund haben ihren Standpunkt verlassen. Überdies hätte sich schon bei den ersten Versuchen mit dem Chromoradiometer die Inkongruenz zwischen Angaben des Chromoradiometer und den Höhen der Hautreaktionen zeigen müssen und so ist die Funktion des Chromoradiometers zu einem neuen Beweis für die Richtigkeit der Thatsache geworden, die oben noch eine Hypothese genannt wurde. Herr Freund frägt um die Wirkung harter Röhren auf den Reagenskörper des Chromoradiometers. Nun, sie wirken auf denselben ebenso schwach, wie auf die Haut, was Herr Dessauer eben physikalisch erklärt hat. Sie verzeichnen ja die Menge des absorbierten Röntgenlichtes und die harten Röhren geben eben auch Röntgenlicht, jedoch geringe Mengen. Herr Freund schätzt das Chromoradiometer höher als das französische Instrument ähnlichen Namens. Wie kann man aber diese beiden vergleichen? Das meine summiert absorbierte Röntgenlichtmengen ohne Differenzierung von Penetrationskraft, Zeit und momentaner Intensität, das andere bestimmt die momentane Penetrationskraft allein.

Sektion für gerichtliche Medizin.

Holzknecht (Wien). **Die forensische Beurteilung der sogen. Röntgenverbrennungen.** Der Vortragende bespricht das Thema an der Hand der folgenden Gesichtspunkte: Ursachen der Röntgenverbrennungen (Überdosierung, ungenügender Schutz der gesunden Nachbarschaft), Beherrschbarkeit der Ursachen, Verantwortlichkeit des Arztes, Kasuistik. In der letzteren bespricht er besonders ausführlich den jüngsten gerichtlich ausgetragenen Fall (S. in H.) und kommt zum Schlusse, dass derselbe ein Fehlurteil enthalte. (Der Vortrag erscheint ausführlich in dieser Zeitschrift.)

Journallitteratur.

Deutsche med. Wochenschrift. 1902. 21. August. Nr. 34.

Grunmach und Wiedemann: **Über die aktinoskopische Methode der exakten Bestimmung der Herzgrenzen.** Es konnte keinem Zweifel unterliegen, dass die bekannten orthodiagraphischen Untersuchungen Moritz's nachgeprüft werden würden und die umständliche, wenn auch relativ einfache Methode technische Vervollkommnung finden würde. Einen beachtenswerten Schritt auf diesem Wege stellt der neue, von den Verfassern beschriebene Apparat dar. Apparate, die nur bei horizontal gelagerten Personen Herzmessungen auszuführen gestatten, sind für eine Reihe wichtiger Untersuchungen z. B. Herzvergrösserungen mässigen Grades, wie akute Dilatation nach Überanstrengung oder starkem Alkoholgenuss nicht brauchbar. Der verbesserte Apparat musste daher die Untersuchung in aufrechter Stellung gestatten. Der neue Apparat besteht zunächst aus einer Säule, an der eine mit zwei ungleichen Zinken versehene Gabel seitlich so angebracht ist, dass sie mittels einer Kurbel an einem Triebe höher und tiefer, je nach der Grösse der Versuchsperson gestellt werden kann. Die Zinken der Gabel sind an einem Stiel drehbar befestigt, wodurch Untersuchungen in jedem Durchmesser und jeder Richtung ermöglicht werden. An der vorderen längeren Zinke der Gabel befindet sich ein Rahmen mit Skala. Dieser ist senkrecht zur Gabel mit ihr unbeweglich verbunden. Er dient zunächst als Einstellvorrichtung für die zu untersuchende Person, und zwar mittels dreier auf der Skala beliebig in drei Dimensionen verstellbarer Pelotten, deren Enden auf die Ränder der oberen Rippen und auf die Mittellinie des Sternums einzustellen sind, wo ihre Berührungspunkte markiert und somit sowohl auf dem Körper als auf der Skala in Zahlenwerten feststellbar sind. Ferner ist der Rahmen zur Aufnahme einer Zeichentafel bestimmt, worauf die Herzumrisse gezeichnet werden sollen. Die Tafel kann von unten nach Einstellung der Pelotten über diese hinweg in den Rahmen geschoben werden. Über der Gabel schwebt mittelst zweier leicht drehbar angeordneter Träger, an ihren beiden Zinken befestigt und mittelst Gegengewichte equilibriert, ein U-förmig gebogenes Rohr, dessen hinterer Schenkel mit Röntgenröhre und Blende, dessen vorderer mit Fluoreszenzschirm versehen ist. In der Mitte des letzteren befindet sich eine Öffnung zur Aufnahme für den federnden Zeichenstift, dessen Spitze direkt auf der Zeichentafel oder der Brust aufsitzt. Röhre, Schirm und Stift sind also leicht und beweglich eingerichtet, dass die Röhre alle Bewegungen des Stiftes mitmachen muss. Die Einstellung der Versuchsperson geschieht nun in der Weise, dass man einen ca. 30 cm langen zylindrischgedrehten Eisenstab durch die Hülse des Schreibstiftes, der Antikathode zugewendet, führt und nur das Schattenbild des Stabes mit dem Querschnitt des Schreibstiftes zusammenfallen lässt. Die mit diesem Apparat gewonnenen Herzgrenzen sind sehr genau, besonders wenn man auch durch — genauer im Original nachzulesende — Vorsichts- und Kontrollmassregeln die Achsendrehung und andere Bewegungen der Versuchsperson ausschliesst. Genauer werden die Bilder, wenn man den Zeichenstift nicht direkt auf der Brustwand, sondern auf der Tafel schreiben lässt. Es werden dann die verschiedenen Figuren erläutert, die man erhält, wenn man von vorn oder von hinten durchleuchtet, ferner wenn man im In- oder Exspirium, weiter wenn man in vertikaler oder horizontaler Lage untersucht. Die Resultate sind durch Illustrationen erläutert. Praktisch ist die Orthoaktinoskopie der Perkussion überlegen. Bezüglich der Wertschätzung der absoluten und relativen Herzdämpfung gegenüber den durch die aktinoskopische Methode gewonnenen Herzbildern ging der höhere Wert der relativen Dämpfung hervor, da diese den gezeichneten Herzfiguren, in einem grossen Prozentsatz sehr nahe kommt, ohne dieselben jedoch an Zuverlässigkeit zu erreichen und mit denselben in der Form übereinzustimmen.

Bannes: **Zur Kasuistik der Luxatio carpo-metacarpea.** Die seltene Verletzung — der 25. beschriebene Fall — Luxation des zweiten und dritten Metacarpalknochens dorsalwärts liess sich nach dem klinischen Befunde vermuten und wurde durch Röntgenaufnahme sicher gestellt. Nach der Reposition in Narkose ergab die Durchleuchtung ein normales Handskelett.

Levy-Dorn: **Sternum, Brustaorta und Wirbelsäule im Röntgenbilde.** Publikation von 2 Röntgenbildern in den beiden schrägen Durchleuchtungsrichtungen. Fall 1 lässt Brustaorta und Sternum in selten deutlicher Vollständigkeit und Klarheit, Fall 2 die Brustwirbelsäule in ihren einzelnen Segmenten erkennen. Verf. betont den Wert der Zeichnungen für die Publikation.

Centralblatt für Chirurgie. 1902. Nr. 32.

Perthes: **Über Fremdkörperpunktion.** Verf. giebt ein ungemein einfaches Verfahren an, einen mit Röntgenstrahlen erkennbaren Fremdkörper so genau zu lokalisieren, dass die sofort anzuschliessende Extraktion ein höchst einfaches Ding ist. Während der Durchleuchtung stösst er unter Kontrolle des Schirmbildes eine Nadel auf den Fremdkörper ein, so dass diese ihn berührt. Die Nadel bleibt dann als Wegweiser für die Extraktion liegen. Die benutzte Nadel hat die Dicke einer Kanüle der Pravazspritze und wird mit Hilfe eines Nadelhalters eingestochen. Notwendig ist es, die Achse der Punktionsnadel in die Strahlenrichtung einzustellen. Man erkennt daraus, dass der Schatten der Nadel und der des Fremd-

körpers auch bei verschiedenen Drehungen des durchleuchteten Körperteils miteinander in Berührung bleiben, ob die Punktionsnadel wirklich den zu lokalisierenden Fremdkörper erreicht hat. Wie bei allen Technicismen ist eine gewisse Übung für diesen Kunstgriff erforderlich.

Ebenda. 1902. Nr. 33.

Referat einer russischen Dissertation von Gerschuny: **Zur Frage vom Ulcus rodens und von der Wirkung des konzentrierten Lichtes des Voltabogens** (nach Finsen) **auf dasselbe.** Die Arbeit stammt aus dem phototherapeutischen Institut Weljaminow's in St. Petersburg; im ersten Teil wird der Bau des Ulcus rodens untersucht, der 2. enthält die therapeutischen Erfolge. Von 9 Fällen wurden 2 nach 38 resp. 19 Sitzungen ganz geheilt; die übrigen sind zum Teil sehr gebessert oder noch in Behandlung. Unter der Einwirkung des konzentrierten Lichtes entsteht im Gewebe des Ulcus rodens eine photochemische produktive Entzündung, die zur Bildung von Bindegewebe und zur Vernarbung führt. Das Ulcus rodens neigt ohnehin zur Vernarbung, doch ist diese nur oberflächlich und wenig energisch; bei der Phototherapie vernarben auch die tiefen Cutisschichten. Die so entstandene Narbe scheint sehr beständig zu sein. Das konzentrierte Licht wirkt auf die Bindegewebselemente der Haut und ruft in denselben produktive Thätigkeit hervor; die epithelialen Elemente der Haut atrophieren dagegen.

Ebenda. 1902. Nr. 35.

Referat über eine Arbeit von Eijkman (Scheveningen): **Krebs und Röntgenstrahlen.** 1902. Jena. Auch in Holland ergiebt ein Überblick über die Krebsstatistik ein wesentliches Anwachsen der Krebsfälle. Verf. macht mit Recht darauf aufmerksam, dass Dank der genaueren Untersuchungsmethoden die Diagnose heutzutage viel häufiger gestellt wird. Casuistik: 3 inoperable Fälle, die durch Radiotherapie günstig beeinflusst, bezw. geheilt wurden. 1. Brustkrebs, exulceriert, Drüsen in Infraclaviculargrube und Achselhöhle, Schwellung des Armes. Beginn der Behandlung 20. Oktober 1901, Ende Dezember die Geschwulst, Anfang Januar 1902 sämtliche Drüsen geschwunden. 2. Rachenkrebs, Beschwerden seit August 1901. 18. November Beginn der Behandlung, Neubildung am rechten vorderen Gaumenbogen, in die Zungenwurzel und bis zum Zäpfchen reichend, seitwärts sich auf die Innenfläche des Unterkiefers, nach vorn auf den Mundboden und die Zunge fortsetzend. Die nicht exulcerierte Geschwulst ist von aussen unter dem Kiefer zu fassen. Drüsen längs des Sternocleidomastoideus. 22. Januar 1902 ebenso die Schwellung im Mund bis auf eine kleine Verdickung, von der Pat. keine Beschwerden hat. Ende Dezember ist die Geschwulst unter dem Kiefer verschwunden. 3. Krebs der seitlichen Halsgegend, starb nach 6 Wochen an innerer Blutung (?). Mikroskopische Beweise der Diagnose fehlen. Ebenso nähere Angaben bezüglich der Technik.

Zeitschrift für orthopädische Chirurgie. 1902. Bd. X. Heft 3.

Blencke: **Ein Beitrag zur sogen. „kongenitalen Verrenkung der Kniescheibe nach oben".** B. giebt eine genaue Übersicht über die in der Litteratur vorhandenen Fälle und erläutert dann eine eigene Beobachtung, die er durch Röntgenbilder illustriert. Aus allem geht hervor, dass es sich nicht um eine Krankheit, sondern um eine kongenitale Deformität handelt. Die Patella, die im übrigen normal ist, steht beiderseits oberhalb der Condylen, zwischen denen sich die fossa patellaris als leere Fläche abfühlen lässt. Der Mann ging mit minimal gebeugtem Kniegelenk.

Zeitschrift für Heilkunde. Bd. XXIII. 1902. Juni. Heft. 6.

Kienböck: **Zur radiographischen Anatomie und Klinik der syphilitischen Knochenerkrankungen an Extremitäten.** Zur radiographischen Anatomie und Klinik der tuberkulösen Erkrankung der Fingerknochen, Spina ventosa, namentlich der nicht nach aussen perforierenden Form, nebst Differentialdiagnose gegen Syphilis.

Die reich illustrierten Monographieen behandeln das Thema: Knochensyphilis und Knochentuberkulose in ungemein anziehender Weise. Die grosse illustrierte Kasuistik wird dazu benutzt, den Wert der Röntgenuntersuchung zur Erkennung von Details zu erläutern und an der Hand von Abbildungen auf die Varietäten der Knochenerkrankungen und ihre differentielle Diagnose einzugehen. Kapitel I behandelt die kongenitale Syphilis und zwar 1. des Embryos, 2. des Säuglings, 3. die Syphilis tarda, Kapitel II die Knochenerkrankungen der acquirierten Syphilis. Hervorzuheben ist, dass nach den Erfahrungen des Verfassers es sich bei der Erbsyphilis meist um eine ausgebreitete schwere Skeletterkrankung handelt, die sich im ganzen als eine rarefizierende „Osteomyelitis" charakterisiert. Die Multiplizität der heredosyphilitischen Manifestationen ist auch bei dem Knochensystem die Regel. Die „Pseudoparalyse" scheint in der Regel nicht auf Osteochondritis mit oder ohne Epiphysenlösung zu beruhen, sondern eben auf Erkrankungen der Diaphysen der langen Knochen. Dabei spielen sicher auch Muskelerkrankungen eine Rolle. Das Röntgenbild giebt genauen Aufschluss über die Epiphysengrenzen; hier betont Verf. die Schwierigkeit der Differentialdiagnose gegenüber der Rachitis. Ungemein deutlich erkennt man natürlich die Beteiligung des Periosts; die schalenartige Wucherung scheint häufig am Eintritt der Gefässe in den Knochen primär etabliert zu sein. Überhaupt lassen sich Zusammenhang der Knochenaffektion mit den Ernährungsgefässen der Knochen auch durch das Röntgenbild erkennen. Ungemein charakteristische Bilder hat Verf. bei der Aufnahme der deformierenden Ostitis, den

bekannten Säbelscheidentibien erhalten. Von besonderem Wert ist die Röntgenuntersuchung natürlich in Fällen, wo sich osteosclerotische und periostale Prozesse in der Gegend der Artikulationen abspielen und zu Motilitätsstörungen Veranlassung geben. Bemerkenswert im allgemeinen ist das Missverhältnis zwischen der Schwere der anatomischen Veränderungen und der geringen Störung des subjektiven Befindens. Fast in allen Fällen findet sich eine akut einsetzende Knochenatrophie nicht, im Gegensatz zur Osteomyelitis und Tuberkulose. Dagegen giebt die gummöse Affektion mit ihren osteoplastischen und osteoklastischen Prozessen, Hyperostose, Schwere und Rarefikation ein ganz besonderes charakteristisches Röntgenbild. Die Spina ventosa wird an der Hand von 4 meisterhaft geschilderten und abgebildeten Fällen abgehandelt. Die anatomischen Knochenerkrankungen erscheinen in gewünschter Deutlichkeit: man erkennt die Ausdehnung der Affektion, die Formveränderungen, bedingt durch zarte oder dicke, poröse oder sklerotische Knochenauflagerungen oder bedingt durch Defekte, man sieht das Fehlen oder Vorhandensein einer Corticalis, auch die sogen. Blähung des Knochens und die dabei vorhandene Dicke der Rindensubstanz, ferner unterscheidet man die Beschaffenheit des Inneren, also ob die normalen Bälkchenzüge vorhanden sind oder — wenn nicht — wie die Septen verlaufen, ob dabei im ganzen dennoch normale Dichte des Knochens herrscht oder Porosität (Rarefikation) oder Sklerose; endlich erkennt man an der Schärfe der Zeichnung, ob die Balken selbst solide oder porös (usuriert) sind. Verf. beschreibt neben einem Fall, der den ersten Beginn einer tuberkulösen Knochenhauterkrankung darstellt, 3 Typen, die die verschieden weite Ausdehnung des Prozesses charakterisieren. Differential diagnostisch ist mit der Röntgenuntersuchung gegenüber Syphilis nichts zu gewinnen. Man muss dann doch auf andere Anhaltspunkte recurrieren. Als Beitrag zur radiologischen Anatomie ist die Arbeit als ausgezeichnet erschöpfend und in vielen Punkten grundlegend zu begrüssen.

Deutsche Militärärztliche Zeitschrift. 1902. August.

Thalwitzer: **Zur Ätiologie der Fussgeschwulst.** Eine Arbeit, in der der Fussgeschwulst die alte Sonderstellung von neuem zugewiesen wird, und Fussgeschwulst und Mittelfussknochenbrüche als absolut differente Symptomenkomplexe hingestellt werden. Verf. stützt sich auf ein eigenes Beobachtungsmaterial von 200 Fällen und auf die Statistik des Sanitätsberichtes 1898/99. Die Rapportnummer 173 „Knochenbrüche" weist ein Mehr von 801 Zugängen auf, die wohl zum grossen Teil auf die durch Radiographie sichergestellten Metatarsalfrakturen zu beziehen ist. Dagegen findet sich unter der Nr. 155 „Fussgeschwulst" noch die stattliche Zahl von 15312 Fällen. Ein Bruch hat sich mit oder ohne Röntgenphotographie in diesen Fällen bestimmt nicht nachweisen lassen, besonders da zweifelhafte Fälle unter dem Eindruck der neuen These eher unter „Bruch" rubriziert sein würden. Seine abweichende Auffassung stützt Verf. durch geschichtliche theoretische Deduktionen der Fussbelastung im Verhältnis zu den Bewegungen und kommt zu folgenden Schlüssen: 1. Mittelfussknochenbrüche kommen häufiger direkt als indirekt, relativ oft vor. Sie machen bisweilen nur die Symptome einer Fussgeschwulst. 2. Sie sind nicht so häufig, um als Ätiologie der Fussgeschwulst ausgesprochen werden zu können. 3. Der Fussgeschwulst liegt eine traumatische Periostitis zu Grunde, hervorgerufen besonders durch Weichteilzerrung (Musculi interossei) unter der Einwirkung der militärischen Belastung und der Ermüdung (Marschgeschwulst), sowie des strammen, exerziermässigen Ganges (Exerziergeschwulst, pied forcé).

Wiener klinische Wochenschrift. 1902. Nr. 38.

Schrötter: **Zur Diagnose des in der Brusthöhle verborgenen Aortenaneurysma.** Der Kranke, der eines Nasenleidens halber die Klinik aufsuchte, bot kein einziges der gewöhnlichen Aneurysmasymptome, hatte auch keinerlei Beschwerden, die den Verdacht auf ein Aneurysma aufkommen liessen. Gleichwohl liessen einzelne Unklarheiten im physikalischen Befunde eine Röntgenuntersuchung angezeigt erachten und diese ergab einen links vom Sternum liegenden, zur Basis des Herzens herabreichenden, scharf umschriebenen Schatten von beträchtlicher Ausdehnung, der sehr deutlich pulsierte.

Wiener klinische Rundschau. 1901. Nr. 41.

Holzknecht: **Über die Behandlung der Alopecia areata mit Röntgenlicht nebst Studien über das Wesen der Röntgenwirkung.** Die röntgotherapeutischen Erfahrungen bei der A. a. haben den Verfasser gelehrt, dass sich einzelne Fälle absolut refraktär erweisen. Da die Behandlung mit einer temporären Depilation auch der gesunden Haut einhergeht, so soll man probeweise einen einzigen Herd bestrahlen (10 Minuten aus 12 cm mit intensivstem Licht) und im positiven Falle die Gesamtbehandlung folgen lassen. Entweder singuläre Herdbehandlung oder allgemeine Epilation — letztere vor allem um kleinere Herde nicht zu übersehen. Bei mittelstarker Bestrahlungsdosis reagiert die normale Haut nach 8—14 Tagen mit Defluvium ohne Rötung, die alopezische nach 4 Wochen mit Rötung ohne Defluvium. Bei der alopezischen tritt in den positiven Fällen in der 6. Woche, bei der normalen im 3. Monat das neue Haarkleid auf. Die baktericide Eigenschaft der Röntgenstrahlen ist nicht die Ursache der Heilung infektiöser Prozesse, weil die baktericide Dosis enorm viel höher ist als die kurative. Beweis: die bei Pilzdermatosen durch die Röntgendermatitis von der Haut ausgestossenen Pilzmassen zeigten keine merkliche Wachstumshemmung auf Nährböden.

Wiener zahnärztliche Monatsschrift. 1902. Nr. VI.

Kienböck: **Über Technik und Ergebnisse der Röntgenuntersuchung in der Zahnheilkunde.** Verf. beschreibt im einzelnen die verschiedenen Modi der Röntgenaufnahmen: 1. Profilaufnahmen der ganzen Ober- und Unterkiefer; 2. Aufnahme des Ober- oder Unterkiefers in toto: horizontal im Munde gehaltene 6 : 6 cm grosse Platte; 3. Aufnahme einer umschriebenen Region durch 2:3 cm-Platten oder Films entweder an die Gaumenseite des Kiefers und Zahnes gepresst oder 4. zwischen den Kauflächen. — Die Indikationen bilden folgende Punkte: Störungen des Zahndurchbruchs bei Schmerzen und Stellungsanomalien, retinierte Zähne und Zahnkeime. Frage nach Ausdehnung des Defektes resp. Grösse des zurückgebliebenen Teils: bei Frakturen und Caries; Nachweis von Wurzelresten, Wurzelzahl und abnormer Krümmung; Grösse der Pulpahöhle; Vorhandensein und Verlauf von Wurzelkanälen; Aufsuchung zurückgebliebener Stückchen einer Pulpanadel; Bestimmung der Tiefenausdehnung von Plomben; Existenz und Lage von Projektilen und Teilen solcher im Kiefer; Resorption der Alveolarsepten z. B. Pyorrhoe; ferner bei von Nasen oder Antrumschleimhaut oder vom Knochenmarke oder Zahnfleisch ausgehenden Entzündungsprozessen, Tumoren der Kiefer und Zähne, Kiefercysten.

British Medical Journal. 1902. 31. Mai.

Morris: **Further Remarks on Finsen's Light and X-Ray Treatment in Lupus and Rodent ulcer.** Die Arbeit enthält eine vergleichende Studie über die therapeutische Wirksamkeit der beiden Methoden. X-Strahlen sind danach eine gute Unterstützung der Lichttherapie, aber nicht — mit Ausnahme von wenigen Fällen — gleich gute Substitute. Die Lichtstrahlen sollen bessere Dauerresultate geben. Ihre Wirkungen sind leichter zu kontrollieren; die zurückbleibenden Narben sind besser, zeigen weniger Tendenz zur Kontraktur. Rezidive sollen häufiger nach Röntgentherapie als nach Phototherapie vorkommen. (Die Zahl der Beobachtungen ist aber immerhin nur gering!) Andererseits bestehen die Vorteile des Röntgenverfahrens in der Möglichkeit, einen grösseren Bezirk zugleich in Angriff zu nehmen, auch Schleimhaut zu behandeln; bei Ulcerationen wirken sie zweifellos intensiver. Auch ist die Gefahr der Röntgenverbrennung bei Beherrschung der Technik, speziell bei Verwendung weicher Röhren nur gering. Die besten Erfolge wurden erzielt, wenn man zunächst mit X-Strahlen behandelte und gewisse Reaktion erhielt und dann nach Finsen bestrahlte. Bei umgekehrter Versuchsanordnung blieben die Erfolge aus. Dabei ist zu betonen, dass die X-Strahlenwirkung eine kumulierende ist und dass sie auch bei Aussetzen der Behandlung noch zu wirken scheint. Bei grossen Ulcerationen erzielt man mit Lichttherapie nichts; desto besser sind die Resultate bei kleineren Herden.

Lancashire: **The Therapeutic Employment of X-Rays.** Da die Theorie der baktericiden Wirkung der Röntgenstrahlen kaum haltbar sein dürfte, sieht Verf. die Wirksamkeit der X-Strahlen in ihrer Fähigkeit, die Aktivität der normalen Zelle so mechanisch zu reizen, dass das kranke Gewebe durch das gesunde absorbiert werden kann. Röntgendermatitis wird vermieden durch relativ grossen Röhrenabstand, kurze (10—15 Minuten) Exposition und durch Einschieben von Pausen. Gegen die einer Dermatitis voraufgehenden Schmerzen empfiehlt Verf. Linimentum calcis. Nachdem die Dermatitis mal abgeheilt ist, soll die Haut widerstandsfähiger sein; sie soll eine gewisse Immunität danach gewinnen. Weiche Röhren. Stromstärke von 12 Volt, 600 Unterbrechungen in der Minute. 12 Zoll langer Funken. In der 1. Woche tägliche, dann 3mal wöchentliche Sitzungen. Behandelt wurde Hypertrichosis, Sycosis, Lupus. Resultate sehr gut.

Journal of amer. med. association. 1902. März.

Philip: **The X-ray in determinating the limits of the frontal sinus.** Ausgehend von der oft unregelmässigen Lage der Stirnhöhlen, die oft nur wenig, oft sehr weit über die Mittellinie des Stirnbeins hinausreichen, schlägt Verf. die Verwendung der Röntgenstrahlen zu genauerer Feststellung ihrer Grenzen vor. In einem Falle hat ihm das Verfahren sehr wesentliche Dienste geleistet, um zu entscheiden, ob eine eingeführte Sonde in die Stirn- oder Siebbeinhöhle eingedrungen war. Die Platte muss überexponiert werden. Gleichzeitig führte in seinem Falle die Durchleuchtung zur Entdeckung einer Eiteransammlung in der Kieferhöhle, die sich später als durch Hineinlaufen des Stirnhöhleneiters entstanden auswies.

Ebenda. 1902. April.

Pusey: **Report of cases treated with Roentgen rays.** Hautcarcinome, Mammacarcinome, tiefsitzende Carcinome an Kopf und Hals, Unterleibskrebse, Sarkome, Hauttuberkulose, Granulationsgeschwülste, Keloide, Pseudoleukaemie und richtige Leukaemie wurden der Radiotherapie unterzogen. Es handelte sich um vielfach anderweitig behandelte, aufgegebene Fälle: ein denkbar ungünstiges Material, trotzdem gute, z. T. überraschende (Heilung bei inoperablen Brustkrebsen!) Resultate. Die besten Resultate gab die Epitheliombehandlung. Der Heilungsvorgang beruht auf einer Degeneration der Gewebe von geringer Lebenskraft, auf das die Röntgenstrahlen elektiv wirken. Das gesunde Gewebe wird nicht durch die Strahlen angegriffen. Die Vorteile sind: 1. Schmerzlosigkeit, 2. nur krankes Gewebe wird zerstört, 3. ausgezeichnete Narbenbildung, da das gesunde Gewebe geschont wird: daher manchen deformierenden Operationen vorzuziehen, 4. bei inoperablen Fällen wird der weitere Zerfall aufgehalten

und 5. häufig geringere Schmerzhaftigkeit erzielt. Die Röntgenbehandlung soll keineswegs die operative Behandlung ersetzen, sie soll nur für inoperable bösartige Neubildungen und zur Prophylaxe eines Rezidivs nach operativer Behandlung verwandt werden. Nur bei Hautcarcinom könnte die primäre Radiotherapie in Frage kommen.

Bristol med. Journal. 1902. März.

Taylor: **The use of X-rays in the diagnosis of renal calculi.** Krankengeschichten und Röntgenbilder von 5 Fällen von Nierensteinen. Nur 2mal war vorher die richtige Diagnose gestellt. In einem weiteren Fall war Nierentuberkulose angenommen. Im 4. Fall zeigte die Röntgenaufnahme 3 Steine in der rechten Niere, von denen einer nahe der Wirbelsäule lag. Letzterer wurde bei der Operation nur mit grosser Mühe gefunden und wäre ohne das Röntgenbild dem Operateur sicherlich entgangen. Im 5. Falle wurde der renale Ursprung des Leidens und die Entscheidung, welche Niere erkrankt war, erst durch das Röntgenbild klargestellt. Phosphat und Oxalatsteine gaben genügend deutliche Schatten.

Archives of the Roentgen Ray. 1902. April.

Hugh Walsham: **The interpretation of radiographes of the Thorax.** Bei den normalen Thoraxaufnahmen sieht man auf den Platten gewisse schräg von oben nach unten ziehende Streifen, deren Deutung bisweilen Schwierigkeiten macht. Es entstehen diese Streifen durch das Pericard und das Mediastinum. Zum genauen Studium dieser Linien hat Verf. 4 Thoraxaufnahmen an der Leiche gemacht. 1. uneröffnete Leiche, 2. nach Herausnahme des Herzens, 3. nach Herausnahme der Lungen, aber indem das Pericard in seiner Lage blieb und das bei der Herausnahme der Organe in die Pleuren geflossene Blut nicht entfernt wurde, 4. nach Reinigung des Thorax vom Blut, indem Pericard und Mediastinum in normaler Weise erhalten blieben. Die Kenntnis dieser normalen Linien, die durch Atmung und Herzthätigkeit beim Lebenden natürlich streifige und keine lineare Schatten gaben, ist für die Deutung der Röntgenbilder wichtig.

Baukart: **Two cases of injury of the wrist.**

Fall 1: 27jähriger Mann. Vor 20 Jahren Fall auf die Hand. Im Alter von 13 Jahren ging er zur Marine. Die Deformität ist jetzt noch kenntlich. Damals hat es sich um eine Epiphysenlösung des unteren Radiusendes gehandelt. Mit dem zunehmenden Wachstum näherte sich das abgesprengte Stück der Handwurzel und artikuliert mit ihr in einer fast horizontalen Linie.

Fall 2: 40jähriger Mann, gleichfalls vor 20 Jahren Fall auf die Hand. Auch hier besteht noch jetzt eine Epiphysentrennung, die zur Schwellung, Deformierung und Beweglichkeitseinschränkung geführt hat.

Mai 1902: Charles Lester Leonard: **The technique of the Roentgen Method in the Diagnosis of Calculus.** Der bekannte Verfasser beschreibt seine Methode für die Untersuchung von Nierenkonkrementen, die allmählich so vervollkommnet ist, dass die Röntgendiagnose absolut sicher, ihr negativer Ausfall als beweisend für das Nichtvorhandensein von Steinen im uropoetischen System angesehen werden kann. In mehr als 200 Fällen hat Verfasser seine Methode erhärtet. Die minutiöseste Genauigkeit und eine individuelle Behandlung jedes Falles sind aber angezeigt. Die Penetrationskraft der Röhre, die Expositionszeit muss in Proportion gesetzt werden zu der Durchlässigkeit des Patienten und der chemischen Qualität der vorhandenen Steine. Über „Blendvorrichtungen" schreibt L. nichts.

Wimshurst: **Some experiments made to ascertain the properties of X-rays.** Auf die Experimente selbst einzugehen, ist unmöglich, da dieselben ohne die beigegebenen Illustrationen nicht verständlich sind. Die Schlussfolgerungen, die der Verfasser aus ihnen zieht sind die folgenden: 1. Die X-Strahlen entspringen von der Anode gleich über dem Ende des positiven Terminaldrahtes; dieser Punkt, von dem die Strahlen ausgehen, hat die Form einer Halbkugel; von dieser bewegen sie sich nach aussen strahlenförmig in allen Richtungen, während denjenigen eine etwas grössere Kraft innewohnt, welche sich nach aussen in Linien bewegen, die in einem kleinen Winkel zu der Anode stehen. 2. Die Röhre sendet unsichtbare Strahlen aus, welche ein grosses Durchdringungsvermögen besitzen und zwar sowohl direkt, als wenn sie reflektiert werden. 3. Die X-Strahlen sowie das daneben entstehende sichtbare Licht erfüllen den ganzen Raum, in dem die Röhre erregt wird. 4. Selbst ohne Reflektor durchdringen die von einer Röhre ausgehenden X-Strahlen eine im rechten oder stumpfen Winkel zu der normalen, direkten Bahn aufgestellte Röhre oder Glasplatte. Der Verlust an Wirksamkeit ist indessen beträchtlich. Dichte Metalle eignen sich besser zu Reflektoren als die leichten. 5. Die Thatsache, dass Widerstände im elektrischen Strom Wärme produzieren, ist bekannt. Wäre es nicht möglich, dass der grössere Widerstand in der Röhre Wärme produzierte und als Ausdruck derselben Licht und X-Strahlen?

Juni 1902. Mayon: **A Method of demonstrating Stone in the Bladder by Means of the X-Rays.** Ausgezeichnete Abbildungen. Der Darm wird entleert. Die Röhre kommt an den Beckenausgang, die Platte auf den Schambogen bezw. die Regio hypogastrica.

Hall-Ewards: **A case of Rodent Ulcer treated with X-Rays.** Das Epitheliom hatte vor 7 Jahren am linken unteren Augenlid begonnen, war nach chirurgischer Behandlung gewachsen und hatte sich an der Nase entlang bis zur linken Nasolabialfalte ausgedehnt; es ulcerierte stark. Nach der 8. Bestrahlung nahm die Sekretion ab; nach 12 Sitzungen wurde die Behandlung 3 Wochen lang unterbrochen

Inzwischen war die Heilung bis auf einen kleinen Herd an der Nase erfolgt, der nach 6 weiteren Bestrahlungen glatt vernarbte.

Juli 1902. Cotton: **The true and the false perspective of X-ray representation.** Zum Referat ungeeignet.

Eid: **A set of artificial teeth lodged in the pharynx.** Der Fall ist ebenso bemerkenswert durch die ausgezeichneten Abbildungen, wie durch die Krankengeschichte. Patient fiel aus dem Bett und verlor das Bewusstsein. Klagte nach dem Erwachen über Nacken- und Brustschmerzen. Diagnose wurde auf Wirbelfraktur gestellt und Patient mit extendierenden und fixierenden Verbänden behandelt. Darauf lässt er sich auf eigene Hand durchleuchten und zeigt triumphierend seinen Arzten das Bild des verschluckten Gebisses in seinem Pharynx. Am folgenden Tage wurde die Extraktion bewerkstelligt.

Hall Edwards: **Fracture of the os calcis by direct muscular action.** Die etwas ungewöhnliche Fraktur ereignete sich dadurch, dass der Patient ein schweres Gewicht hob. Nur geringe Schwellung und ausser der Unmöglichkeit, aufzutreten, kein Zeichen für den durch Radiographie erhobenen typischen Befund einer Knochenabsprengung.

Archives de Médécine et de Pharmacie militaires. 1902. Juni. pag. 515.

Farganel: **Ostéome volumineux du Droit antérieur de la cuisse.** Am 2. Mai 1901 nach einem Sprung beim Turnen heftiger Schmerz und das Gefühl des Zerreissens in der Mitte der Vorderseite des rechten Oberschenkels. Am 7. Mai im Revier Feststellung eines erheblichen Blutergusses im Rectus femoris. Das Bein blieb trotz Ruhigstellung und Druckverband geschwollen. Nach 15 Tagen liess sich in dem länglichen Extravasat ein knöcherner spindelförmiger Körper abtasten. Kein Schmerz mehr, aber die Empfindung eines mechanischen Hindernisses beim Strecken des Beines. Radioskopisch entsprach der Härte ein Schatten. Am 4. September Ausschälung eines flachen neugebildeten Osteoms von 14 cm Länge und 18 mm Breite. Dienstfähig entlassen. Merkwürdig ist an dem Falle die Grösse, die schnelle Entwickelung und der Sitz der Knochenneubildung.

Archives d'Electricité médicale experimentales et cliniques. 1902. Nr. 114. 15. Juni.

Marie: **Quelques remarques pratiques sur l'emploi de l'arc électrique en photothérapie.** Verf. hat nach einer grossen Anzahl vergleichender Versuche eine dermotherapeutische Lampe konstruiert, die eine Modifikation der Bangschen Lampe darstellt. Sie besteht aus einer Quarzkammer, deren Volumen kompressibel gemacht ist durch Federn, welche die Quarztafeln zusammen halten. In der Kammer wird durch fliessendes Wasser die Kühlung hergestellt. Die Elektroden bestehen aus reiner Kohle.

Leredde: **Mole d'action des agents physiques faisant partie du domaine de l'électricité médicale dans le traitement des Lupus.** In der Lupustherapie sind augenblicklich 4 Methoden modern, die galvanokaustische Behandlung, die hochgespannten Wechselströme (Tesla, d'Arsonval), die Radiotherapie und die Phototherapie. Indikationen und Grenzen dieser Methoden werden skizziert. Einleitend wird betont, dass die Lupustherapie durch den Charakter der pathologisch anatomischen Veränderungen gewisse Grenzen gesetzt sind. Dadurch, dass fast immer oberflächliche und tiefer gelegene Lupusherde vorhanden sind, ist schon klar, dass die gleiche Methode nicht auf das kranke Gewebe in gleicher Weise wirken kann. Das elektivste Verfahren, d. h. die Kombination der zweckmässigsten Methoden, also ganz besonders genaues Individualisieren ist daher angezeigt. Behandelt man ferner einen Lupusfall erfolglos mit einer Methode, so ist damit häufig auch das anatomische Substrat schon so verändert, dass andere Methoden dann nicht mehr wirken können. Das sind die intraktablen Fälle, die jeder Therapie trotzen. Andererseits darf man auch in scheinbar geheilten Fällen die genaue Beobachtung nicht aufgeben, da Lupus eminent häufig rezidiviert. Sind doch selbst in der Hälfte jener Fälle, wo chirurgisch im Gesunden der ganze Krankheitsherd exzidiert wurde, Rezidive beobachtet. Was die Galvanokaustik anlangt, so sieht man entschieden bisweilen Erfolge danach, besonders bei der harten Form des Lupus. Man gehe nicht zu rasch vor und lasse dem behandelten Gewebe Zeit zu vernarben. Man läuft sonst Gefahr das lupöse Gewebe in ein halbsklerotisches Gewebe umzuwandeln, das weiteren chemischen Einflüssen unzugänglich bleibt. — Die Tesla und Arsonvalströme haben nur eine unbestimmte Wirkung. Die Heilungen sind zweifelhaft. Die Methode hat sich daher nicht eingebürgert und verdient es auch nicht. — Bei der Radiotherapie sind es zweifellos die X-Strahlen als solche, die das kurative Element darstellen; und zwar handelt es sich sicher um eine direkte Einwirkung auf das Gewebe — wahrscheinlich die Gefässe und das Bindegewebe — nicht auf die Bazillen. — Die Einwirkung des Lichtes auf die Haut ist eine ganz enorme; die Lichttherapie ist die Methode, durch die die bisher besten Resultate erzielt werden. Verf. hat den Einfluss des Lichts mikroskopisch verfolgt und zwar hat er untersucht a) die Haut eines vom Sonnenstich befallenen Individuen, b) die Wirkung der Lortet und Genoudschen Lampe auf die gesunde Haut, endlich c) die histologischen Reaktionen der lupösen Haut nach phototherapeutischen Versuchen. Details müssen im Original nachgelesen werden.

Bergonié beschreibt ein neues **Röntgenuntersuchungsbett.**

Pompilian einen neuen **Kontakt-Unterbrecher.** Werner (Hamburg).

Druck von Hesse & Becker in Leipzig.

Die Untersuchung der Brustorgane mit Röntgenstrahlen in verschiedenen Durchleuchtungsrichtungen.

Von

Professor Dr. **H. Rieder,** München.

(Hierzu Tafel XIII u. XIV.)

Während man früher fast nur der bequem und leicht ausführbaren sagittalen (ventrodorsalen und dorsoventralen) Durchleuchtungsrichtung bei Röntgenuntersuchungen der intrathoracischen Organe sich bediente, hat man in der Folge einsehen gelernt, dass auch andere Projektionsrichtungen mitunter zu diagnostischen Zwecken verwertbar sind, ja sogar unter Umständen der sagittalen Strahlenrichtung vorzuziehen sind.

Dies ist ohne weiteres verständlich, da ja körperliche Gegenstände oft erst, wenn sie von verschiedenen Gesichtspunkten aus betrachtet werden, eine genaue Vorstellung ihrer räumlichen Verhältnisse gestatten. Und somit ist auch die Untersuchung des normalen Thorax in verschiedenen Durchleuchtungsrichtungen wichtig, weil der untersuchende Arzt nur dann, wenn er die normalen Schattenbilder bei verschiedener Stellung des zu Untersuchenden richtig zu deuten versteht, sichere Diagnosen in pathologischen Zuständen zu stellen vermag.

Die Projektionsrichtung kann natürlich, je nachdem wir den Thorax mehr oder minder stark um seine Längsaxe drehen, eine mannigfache sein, aber doch hat sich eine Anzahl typischer Durchleuchtungsrichtungen allmählich eingebürgert, welche zuerst von v. Criegern[1]) empfohlen, aber erst von Anderen, namentlich von G. Holzknecht[2]) genauer studiert und verwertet wurden.

Bei sagittalem (sternovertebralem) Strahlengang kommen die dorsoventralen und ventrodorsalen oder kürzer gesagt, die ventralen und dorsalen Schattenbilder zu stande, bei frontalem, also quer verlaufendem Strahlengang, die lateralen Bilder, indem hier der Thorax entweder von rechts nach links oder umgekehrt durchstrahlt wird, und endlich können wir den Thorax in schräger bez. diagonaler Richtung durchleuchten, wobei die Projektionsrichtung sich

von links hinten nach rechts vorne,
von rechts hinten nach links vorne,
von links vorne nach rechts hinten
oder von rechts vorne nach links hinten erstreckt.

Es ist dabei nicht gleichgiltig, in welcher Höhe die Vakuumröhre steht, doch wird die Höhenstellung derselben meistens so gewählt, dass sie etwa dem 6. Brustwirbel, also einer mittleren Höhe entspricht, wobei der rechtwinklig zum Schirm bez. zur Platte fallende Strahl dem Mittelpunkt des Bildes entspricht, die Lichtquelle also möglichst zentral eingestellt ist.

[1]) v. Criegern, Ergebnisse der Untersuchung menschlicher Herzen mittelst fluorescierenden Schirmes. Verhandlungen des Kongresses für innere Medizin zu Karlsbad 1899. S. 302.

[2]) G. Holzknecht, Das radiologische Verhalten der normalen Brustaorta. Wiener klinische Wochenschrift 1900. No. 10, und „Die röntgenologische Diagnostik der Erkrankungen der Brusteingeweide". Hamburg, Lukas Gräfe und Sillem 1901.

Ferner darf im Allgemeinen, um noch eine genügende Lichtintensität zu erzielen, für subtilere Untersuchung der Thoraxorgane die Entfernung der Röhre vom Objekt nicht mehr als 50—60 cm betragen, und nur in der Absicht, die störende, falsche Projektion möglichst auszuschalten, eine Focusdistanz von etwa 75 cm gewählt werden.

Für einfache Durchleuchtungen im queren oder schrägen Durchmesser des Thorax ist der Gebrauch einer zwischen Röhre und Patient einzuschaltenden Bleiblende (behufs möglichster Absorption der divergierenden Strahlen und um die störenden Einflüsse der durch sie bedingten Sekundärstrahlen auszuschalten) — wenigstens bei härteren Röhren — unerlässlich, für diagraphische Untersuchungen ist eine Aufnahme bei Stillstand der Respiration und möglichster Verkürzung der Exposition eine notwendige Voraussetzung für die Herstellung brauchbarer Bilder. Ausserdem ist nicht bloss bei querer sondern auch bei schräger Durchleuchtungsrichtung, wegen der beträchtlichen Grösse dieser Durchmesser, die Expositionszeit etwas länger zu bemessen als bei sagittaler Strahlenrichtung.

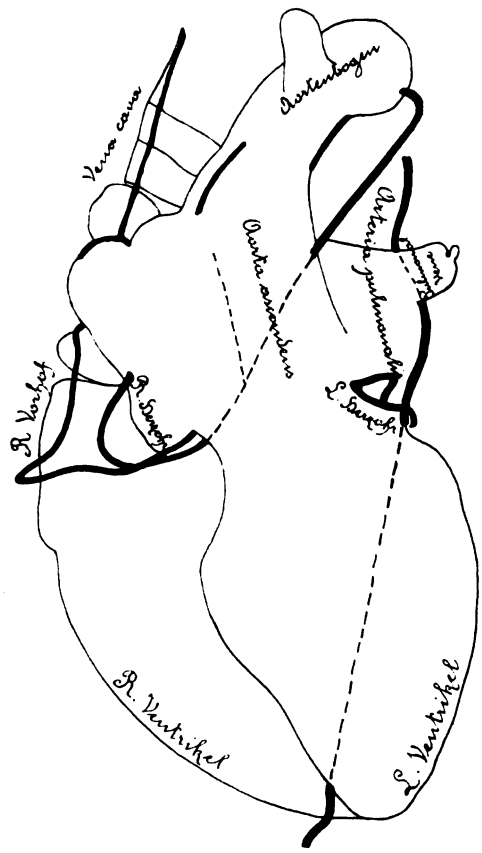

Fig. 10.
Radiogramm-Pause einer Herzaufnahme bei der Strahlenrichtung von links hinten nach rechts vorne.

Für die Beurteilung der bei schrägem und querem Strahlengang erhältlichen Schirmbilder und Photogramme ist aber nicht bloss die Vorkenntnis der bei sagittalem Strahlengang auftretenden Schattenbilder notwendig, sondern namentlich ist auch wichtig zu wissen, welche Abschnitte des Herzens und der grossen Gefässe randbildend sind. Zu dieser Orientierung kann man Gefrierschnitte von Leichen, resp. die in den Lehrbüchern der topographischen Anatomie enthaltenen Abbildungen solcher Schnitte heranziehen; auch leisten Herzmodelle gute Dienste bei dem Studium der verschiedenen Durchleuchtungsrichtungen des Thorax. Den besten Anhaltspunkt für die Beurteilung der in verschiedenen Durchleuchtungsrichtungen aufgenommenen Schattenbilder gewähren indessen kurz nach dem Tode in situ von der Aorta abdominalis und der Vena cava aus mit erhärtender, die Röntgenstrahlen gut absorbierender Masse unter nicht zu starkem Drucke injizierte Herzen (wobei der Kopf vom Rumpfe nicht getrennt werden darf und das Zwerchfell mit Gips ausgegossen werden muss, damit das Herz seine natürliche Lage beibehält), oder der in Horizontalschnitte zerlegte Thorax gefrorener Leichen. Dem Verfasser standen indessen zum Studium und zur Beurteilung dieser Verhältnisse nur Herzmodelle sowie in situ injizierte, dann aber herausgeschnittene und in Alkohol konservierte Herzen (aus der Münchener anatomischen Anstalt) zur Verfügung, welche nach der Markierung einzelner Herzabschnitte sowie der grossen Gefässe mit dickem Bleidraht, in passender Weise aufgehängt und hierauf in verschiedene Richtung zur photographischen Platte gebracht und so diagraphiert wurden (siehe z. B. beistehende Radiogrammpause. Fig. 10, welche einer Herzaufnahme bei der Strahlenrichtung von links hinten nach rechts vorne entspricht). Die Ergebnisse dieser Untersuchungen wurden in der folgenden Abhandlung, welcher die bekannten Holzknechtschen Untersuchungen (l. c.) zu Grunde gelegt wurden, verwertet.

Was dann noch die zur Illustration und zum besseren Verständnis der einschlägigen topographischen Verhältnisse hier aufgeführten Abbildungen (Fig. 1 mit 9) anlangt, so wurden

dieselben gleichfalls bei sagittaler, schräger und querer Strahlenrichtung, und zwar bei möglichst kurzer Expositionszeit gewonnen. Hierzu wurden natürlich lebende Personen verwendet, und zwar ein 22jähriger, mittelgrosser Mann, der wegen Verdachts auf Spitzentuberkulose längere Zeit in Krankenhausbehandlung stand, und eine 72jährige, an Magen-Carcinom leidende Frau, bei welcher ausserdem eine mässige Alterskyphose vorhanden war. Alle Bilder wurden in Inspirationsstellung aufgenommen und zwar — mit einer einzigen Ausnahme — bei einer Focusdistanz von 50 cm.

Bei aufrechter und liegender Körperstellung ergeben sich — wenn die Arme stets in gleicher Höhe gehalten werden und bei gleich stark gefülltem Magen — bekanntlich wesentliche Unterschiede nur in Bezug auf den Herzschatten. Derselbe ist, da bei horizontaler Lage das Herz sich besser an die Brustwand anlegen kann, breiter als bei vertikaler Körperstellung, doch beträgt auf ventralen Thoraxbildern normaler Menschen der Unterschied in der basalen Herzbreite bei einer Focusdistanz von 50 cm nur ungefähr 1 cm.

Den folgenden Erörterungen wurde übrigens bei sämmtlichen Durchleuchtungsrichtungen die Untersuchung bei vertikaler Körperstellung zu Grunde gelegt.

Die bei sagittalem Strahlengang sich ergebenden ventralen und dorsalen Schattenbilder sind so bekannt und so viel studiert, dass eine Besprechung derselben fast überflüssig erscheinen möchte. Doch seien zum Vergleich mit den Schattenbildern der übrigen, erst in jüngster Zeit mehr berücksichtigten Projektionsrichtungen ihre charakteristischen Merkmale noch besonders hervorgehoben!

Dem Beschauer präsentieren sich bei sagittaler Durchleuchtung (Tafel XIII, Fig. 1, 2 u. 3) zwei grosse helle, nach oben und unten sich verschmälernde Lungenfelder, die durch einen unregelmässig dreieckigen, nach unten sich verbreiternden, medianen Schatten von einander getrennt sind. Der letztgenannte Schatten wird in der Hauptsache durch das Herz und die grossen Gefässe, die Wirbelsäule und das Brustbein erzeugt. Die erwähnten Lungenfelder zeigen unregelmässig fleckige Zeichnung, welche wohl weniger durch die feinen Bronchialverzweigungen als durch die Lungengefässe, besonders durch die arteriellen, verursacht ist. Ausserdem findet sich beiderseits (aber namentlich rechts deutlich ausgesprochen) ein schräg nach aussen und unten verlaufender, sich langsam verschmälernder, wahrscheinlich durch die Lungenarterie bedingter Schatten sowie einzelne lateralwärts verlaufende Gefässverzweigungen zweiter und dritter Ordnung, und zwar sowohl in den oberen als in den unteren Lungenpartieen. Die Bronchialverzweigungen hingegen geben, wie sich durch neuere Untersuchungen feststellen liess, für gewöhnlich keinen distinkten Schatten. Nach oben und auswärts sieht man, je nach der Stellung der Oberextremitäten, in verschiedener Lage beiderseits den Schatten des Schulterblattes mit seiner Spina, dem Acromion, dem Angulus, auf ventralen Bildern auch den Processus coracoideus.

Nahezu rechtwinklig gehen von den obersten Partien des vertikalen Mittelschattens mit den zwei ersten Rippen sich kreuzend, die horizontal verlaufenden, geschwungenen Schattenstreifen der Schlüsselbeine ab (welche auf ventralen Bildern schmäler und schärfer erscheinen, als auf dorsalen), von einander getrennt durch eine das Sternoclaviculargelenk verdeckende Fortsetzung des Mittelschattens nach oben.

In querer Richtung werden die hellen Lungenfelder ausser von den eben erwähnten Schlüsselbeinen noch von den parallelen Schattenbändern der Rippen durchzogen, deren hintere und seitliche Teile sehr deutlich hervortreten, während ihre vorderen, knorpeligen Teile nur bei dorsoventraler Strahlenrichtung (Fig. 1) und hier nur schwache, wenig distinkte Schatten liefern; bei ventrodorsaler Richtung (Fig. 2 u. 3) sind beiderseits im Bereich der oberen Brustwirbelsäule Angulus, Collum, Tuberkulum und Capitulum der Rippen deutlich zu erkennen.

Nach unten zu bilden die beiden dunklen, halbkugeligen Zwerchfellkuppen, von denen bei tiefer Inspiration die rechte meistens etwa fingerbreit höher steht als die linke, die

Grenze. Die rechte, über der Leber ausgespannte Kuppe zeichnet sich besonders deutlich ab, unter der linken sieht man mitunter, besonders bei gasgefülltem Magen, eine helle lufthaltige Blase (auf den Abbildungen Tafel XIII Fig. 1—3 nicht vorhanden), so dass das Zwerchfell oft membranartig darüber ausgespannt ist. In die flache Einsenkung zwischen beiden Zwerchfellkuppen erstreckt sich der gleich zu besprechende, mit konvexen Grenzlinien versehene Herzschatten, welcher nach rechts nur wenig, nach links aber erheblich in das helle Lungenfeld hereinragt. Zwischen untere Herzfläche und Zwerchfellschatten schiebt sich beiderseits, besonders links, bei tiefer Inspiration ein heller Lungenstreifen ein, welcher namentlich bei hochstehender Röhre und dorsoventraler Strahlenrichtung deutlich wahrzunehmen ist.

Seitlich ist das Bild durch die Weichteile des Thorax, d. h. Muskulatur (Latissimus dorsi und Serratus anticus), Fett und Hautdecken, sowie die knöcherne Schultergelenksgegend begrenzt.

Der noch näher zu analysierende Mittelschatten ist nicht überall gleich dicht, indem dessen centrale Teile — hauptsächlich wegen des Einschlusses der Wirbelsäule — dunkler sind

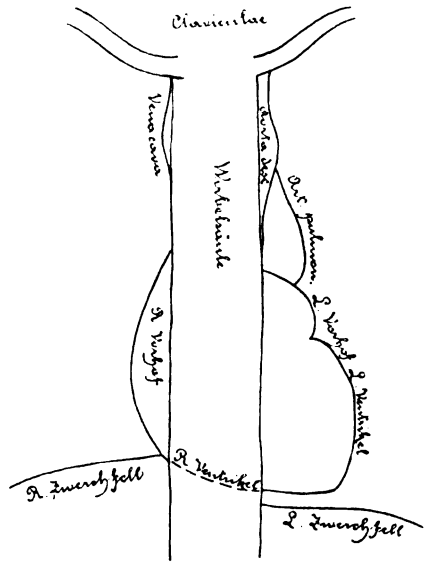

Fig. 1a.
Radiogramm-Pause von Fig. 1
(dorsoventrale Strahlenrichtung).

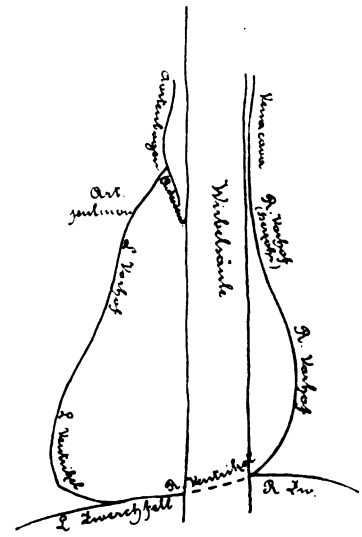

Fig. 3a.
Radiogramm-Pause von Fig 3
(ventrodorsale Strahlenrichtung).

als die Randpartien, welch' letztere auf dorsalen Bildern entsprechend dem grösseren Abstand des Herzens von der Projektionsfläche ausgedehnter und weniger scharf sind als auf ventralen Bildern, wogegen die Wirbelsäule wegen der grösseren Entfernung von Schirm, bezw. Platte, auf ventralen Bildern breiter erscheint als auf dorsalen. Ausserdem ist der Mittelschatten in der Gegend des Manubrium sterni, dem Schatten dieses Knochens entsprechend, häufig etwas verbreitert. Die Konturen des Sternums selbst sind nur bei dorsoventralem Strahlengang, und da nur schwach und zwar nur unter besonders günstigen Bedingungen sichtbar.

Der Mittelschatten (siehe die Radiogrammpausen Fig. 1a und 3a) lässt ferner auf der rechten Körperseite eine vertikale oder leicht gekrümmte, dem Rande der Vena cava superior (die sich besonders bei Stauung im grossen Kreislauf [Myodegeneratio cordis u. s. w.] als distinkter, abgrenzbarer Schatten präsentiert), bezw. der Wirbelsäule entsprechende Linie erkennen, welche nahezu in gleicher Höhe wie linkerseits nach abwärts in einen flachen Bogen übergeht, der durch die Wand des rechten Vorhofes gebildet wird. Linkerseits erfolgt die Begrenzung des Mittelschattens durch drei oder vier nach aussen konvexe Bogenlinien, und zwar unten durch den linken Ventrikel, in den mittleren Partien durch den linken

Vorhof (dessen Schatten sich nicht immer deutlich von dem des linken Ventrikels abgrenzen lässt), und durch die Arteria pulmonalis (siehe Fig. 1 und 1a), oben durch den Aortenbogen.[1])

An diesem lässt sich auf Schirmbildern deutlich die mit der Herzaktion alternierende Pulsation der Aorta erkennen. Der Schatten der Aorta ascendens fällt bei sagittaler Strahlenrichtung in den der Wirbelsäule, wohl aber lässt sich auf guten Radiogrammen die laterale Schattengrenze der absteigenden Aorta in kurzer Ausdehnung erkennen, indem der Rand der Aortenwölbung sich auf ventralen und dorsalen Bildern in Gestalt eines sanften Bogens eine kurze Strecke weit nach ein- und abwärts in dem Mittelschatten verfolgen lässt, während die Fortsetzung der absteigenden Aorta sich im Mittelschatten verliert.

Noch ist zu bemerken, dass das Herz für gewöhnlich bei Vertikalstellung des zu Untersuchenden nicht bloss länger und schmäler ist, sondern auch infolge seiner Schwere weiter nach abwärts tritt. Auch legt es sich, wie schon früher erwähnt, bei horizontaler Lage in grösserer Breite an die Thoraxwand an, wobei namentlich die links mediane Linie der basalen Herzbreite länger erscheint als bei Untersuchung in Vertikalstellung.

Die untere, dem Rande des rechten Ventrikels entsprechende Herzgrenze hebt sich vom Zwerchfellschatten und den darunter befindlichen Abdominalorganen für gewöhnlich nicht ab. Nur bei geblähtem Magen (besonders bei künstlicher Aufblähung des Magens mit Luft oder mit Kohlensäure) lässt sich die linke untere Grenze des Herzens deutlich von der hellen Luftblase des Magens differenzieren.

In den, den obersten Brustwirbeln entsprechenden Partien des Mittelschattens zeigt sich entsprechend dem Bereiche der Trachea, deren Bifurcation nicht sichtbar ist, besonders auf ventralen Bildern, ein schmaler, hellerer Mittelstreifen, der durch die Schattenaussparung der lufthaltigen Trachea bedingt ist, wozu in der Halsgegend noch die hellen, horizontal verlaufenden Intervertebralscheiben treten.

Der mediane, parallelrandige, bandartige, auf dorsalen Bildern besonders kräftig markierte Teil des Mittelschattens rührt von der Schattenbildung der Wirbelkörper her, die durch etwas hellere, schmale, von den Zwischenwirbelscheiben herrührende Querstreifen von einander getrennt sind. Doch zeigt, wie oben bereits erwähnt, dieser mediane Schatten etwa vom 6. Brustwirbelkörper nach aufwärts — wenigstens auf ventralen Bildern — eine dem Verlaufe der Trachea entsprechende, parallel begrenzte, in ihrer unteren Hälfte nach rechts abweichende Aufhellung, welche nach oben in den hellen Larynx- und Pharynxraum übergeht (Fig. 1). Auf dorsalen Photogrammen, d. h. wenn sie scharf sind und von nicht zu wohl genährten oder sehr robusten Personen stammen, treten meistens, wenigstens bei nicht zu kurzer Expositionszeit, in der Medianlinie die Dornfortsätze der einzelnen Wirbel als kurze, schmale, die einzelnen Wirbelkörper gleichsam verbindende Schatten auf. Ausserdem überragt der nur undeutliche Schatten des Manubrium sterni auf dorsoventralen Bildern beiderseits den Mittelschatten, während der übrige Teil des Brustbeins mit dem Wirbelsäulenschatten zusammenfällt. Auf ventrodorsalen Bildern ist das Manubrium sterni noch breiter und undeutlicher als auf ventralen Bildern.

Die besprochene, sagittale Durchleuchtungsrichtung, welche im allgemeinen die schärfsten und deutlichsten Schattenbilder liefert, hat nun aber den grossen Nachteil, dass die Erkenntnis von Grösse und Form der Mediastinalorgane sowie der Details der Wirbelsäule sehr erschwert ist, weil hier verschiedene Körperteile (Herz, bezw. grosse Gefässe, Wirbelsäule, Brustbein, Trachea) übereinander projiziert werden. Deshalb hat man versucht, durch schräge oder quere Durchleuchtungen des Thorax diesen für diagnostische Zwecke schwerwiegenden Übel-

[1]) Diese Befunde bezüglich der Schattenränder des Herzens und der grossen Gefässe bei sagittaler Durchleuchtungsrichtung sind also eine Bestätigung der Angaben von M. Weinberger (Atlas der Radiographie der Brustorgane, Wien und Leipzig, Verlag von E. M. Engel 1901).

stand zu beseitigen. In wieweit dies möglich ist, wird aus den folgenden Besprechungen der in anderer als sagittaler Richtung gewonnenen Bilder (Fig. 4 mit 9) ersichtlich werden.[1])

Um eine der typischen, schrägen Durchleuchtungsrichtungen zu erhalten, lässt man den mit seiner Vorder- oder Rückseite dem Fluorescenzschirm bezw. der photographischen Platte zugewandten Patienten bei unveränderter Röhrenstellung eine Achteldrehung, also um 45^0 um seine Längsaxe, nach rechts oder links vornehmen. Der Patient sieht dann über die rechte bezw. die linke Schulter des Arztes hinweg, oder, wenn seine Rückenfläche dem Schirm zugekehrt ist, rechts bezw. links neben der Röhre vorbei.

Bei dem von links hinten nach rechts vorne verlaufenden Strahlengang wird also behufs Schirmuntersuchung oder radiographischer Aufnahme die Antikathode zwischen linker hinterer Axillarlinie und Wirbelsäule (etwas näher der ersteren), und zwar ungefähr in Höhe des 6. Brustwirbels zu stehen kommen, während die rechte vordere Thoraxseite dem Schirm resp. der Platte anliegt. Hingegen steht die Röhre bei der von rechts hinten nach links vorne erfolgenden Durchleuchtung zwischen Wirbelsäule und rechter hinterer Axillarlinie, während der Schirm bezw. die Platte der linken vorderen Thoraxseite anliegt. Bei anteroposteriorem Strahlengang kommt die Röhre natürlich medianwärts von der rechten oder linken vorderen Axillarlinie zu stehen, die Platte auf die entgegengesetzte hintere Thoraxseite.

Was zunächst die Strahlenrichtung von links hinten nach rechts vorne anlangt, so thut man gut, die Arme des Patienten nicht an den Thorax anlegen, sondern in horizontaler Richtung halten oder über den Kopf legen zu lassen, damit nicht die Grenzkonturen des Oberarmes die seitlichen Konturen des Thorax verdecken.

Man sieht hier (auf Tafel XIII Fig. 4 und Tafel XIV Fig. 5 bez. den Radiogramm-

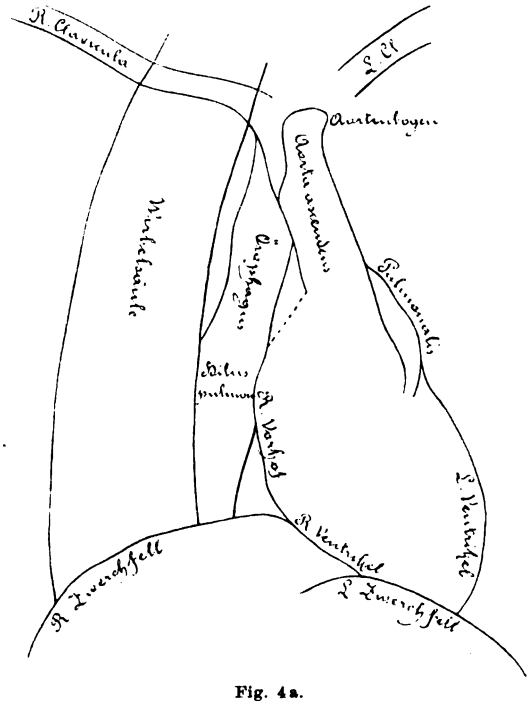

Fig. 4a.
Radiogramm-Pause von Fig. 4
(Strahlenrichtung von *LH* nach *RV*).

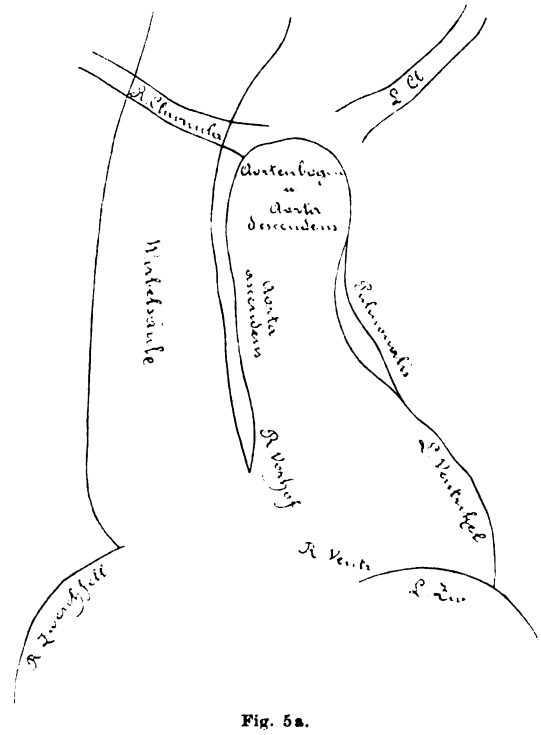

Fig. 5a.
Radiogramm-Pause von Fig. 5
(Strahlenrichtung von *LH* nach *RV*).

[1]) Bei Kyphose der Brustwirbelsäule und kompensatorischer Lordose der Halswirbelsäule wird das Mediastinum übrigens auch bei schräger Durchleuchtung vom Schatten der Wirbelsäule — wenigstens teilweise — überdeckt.

Pausen 4a und 5a) nicht wie bei sagittaler Strahlenrichtung (also bei ventralen und dorsalen Bildern) zwei helle Lungenfelder, sondern deren drei, welche asymmetrisch liegen und durch zwei vertikale Schatten getrennt werden, nämlich das leicht gekrümmte Schattenband der Wirbelsäule und den von Herz und Aorta gebildeten Schatten. Diese Schattenverschiebung rührt daher, dass bei einer Achteldrehung (45°) des Patienten um seine Längsaxe nach links die rückseitig befindliche Wirbelsäule (auf dem Schirm betrachtet) nach links projiziert wird. Dieselbe bildet einen durch die physiologische Dorsalkrümmung bedingten, nach links konvexen, parallel begrenzten Bogen. Ihre innere Grenzlinie entspricht dem projizierten linken Rande der über einander liegenden Wirbelkörper, die äussere ist zackig und mit den sich scheinbar überkreuzenden Rippenbögen besetzt, zwischen denen der helle Lungenschatten hindurchscheint.

Das linke (auf dem Bilde rechts), dem Schirm bezw. der Platte weniger genäherte Lungenfeld lässt zahlreiche feine Gefässverzweigungen erkennen.

Nach rechts vom Schattenbogen der Wirbelsäule, also zwischen diesem und dem durch Herz und aufsteigende Aorta gebildeten Schatten, befindet sich ein langer, schmaler heller Streifen (von ziemlich gleichmässiger Breite), welcher von hinteren linken und rechten vorderen Lungenpartien herrührt und nach unten etwa bis zur Zwerchfellkuppe reicht.

Innerhalb des erwähnten lichten Streifens liegt der Ösophagus, wie eine in denselben eingeführte Quecksilbersonde erkennen lässt.[1])

In Fig. 4 bezw. Fig. 4a lässt sich der Ösophagus von der Halsregion nach abwärts bis zum Zwerchfell als parallelrandiges Schattenband in dem hellen Mittelfelde verfolgen. Rechterseits von dem schmalen medianen Lungenstreifen liegt — vollständig auf hellem Lungengrunde — der kegelförmige Herzschatten (siehe Fig. 4a u. 5a), dessen basale Fläche sich vom Zwerchfellschatten nicht immer deutlich abhebt. Die (im Bilde) rechtsseitige Herzgrenze entspricht dem Rande des linken Ventrikels, der sich nach oben zu in ein ziemlich breites Schattenband fortsetzt, das dort als zapfenförmige Verlängerung oder als kolbenförmige Anschwellung endet. Das schräg aufsteigende Schattenband entspricht der aufsteigenden Aorta, der Zapfen dem von der Seite gesehenen Aortabogen, und eine etwaige kolbige Anschwellung des Schattens kommt bei diffuser Aortitis zu stande, besonders wenn Bogen und absteigende Aorta über einander projiziert werden (Fig. 5 bezw 5a).

Die Aorta endet (wenigstens auf Schirmbildern) scheinbar frei in dem hellen Lungenfelde. Dass aber auch die von der Aorta abgehenden Hauptgefässe bei Arteriosclerose (namentlich bei Aneurysma dieser Gefässe) sichtbar werden können, hat Kraft[2]) gezeigt. Auf guten Bildern, namentlich Photogrammen, zeigt der Aortenbogen in der That eine Fortsetzung nach oben, d. h. ein sich teilendes Schattenband, welches man als Abzweigung der linken Carotis und Subclavia deuten kann (vgl. Fig. 4 u. 5).

Nach rechts von der aufsteigenden Aorta, deren Schatten sich, wie bereits erwähnt, von ihrem Ursprung bis zum Bogen als aufsteigendes Schattenband deutlich verfolgen lässt, ist der nur einen schwachen Schatten bildende, bogenförmig gekrümmte Schattenstreifen der Arteria pulmonalis sichtbar, welche dem unteren Rande des Aortenbogens zustrebt. Nach oben von der Pulmonalis und rechterseits von der Aorta ascendens und dem Aortenbogen präsentieren sich undeutlich die vergrössert projizierten Konturen des Brustbeines, bes. des Manubrium sterni (Fig. 4), doch lange nicht so deutlich als bei der unten zu besprechenden, von rechts hinten nach links vorne verlaufenden Strahlenrichtung. Die auf dem Bilde linksseitige, durch das helle Mittelfeld begrenzte Herzkontur gehört in der Hauptsache dem rechten Vorhofe an.

---

[1]) In Fig. 5 liegt der Osophagus (bezw. die Sonde) noch innerhalb des durch Herz und Aortenbogen gebildeten Schattens, wahrscheinlich weil die Drehung des Körpers um seine Längsaxe etwas weniger als 45° betrug.

[2]) H. Kraft, Die Röntgenuntersuchung der Brustorgane. Strassburg, Verlag von Schlesier und Schweikhardt. 1901.

Das rechte Schlüsselbein verläuft schräge von aussen oben nach innen unten und ist schmal, scharf und dunkel, während das linke unscharf, breit und hell ist. Das letztgenannte zeigt ausserdem durch die Sternal- und Akromialknickung bedingte Krümmungen. Die sternale Partie der Schlüsselbeine ist nicht deutlich abgegrenzt.

Die Schulterblätter helfen mit den übrigen Bestandteilen der Schultergelenksgegend die seitlichen Partien des Thorax begrenzen.

Die Schatten der Rippen sind im rechten Lungenfelde (auf linker Seite des Bildes) eng aneinander gedrängt, scharf, schmal und dunkel, da sie der der Platte anliegenden Thoraxseite angehören. Im Bezirk der linken Thoraxhälfte (auf dem Bilde rechts) sieht man die Schatten der hinteren Rippenabschnitte als breite, blasse Streifen mit weiten Zwischenräumen durch den Schatten von Herz und Aorta und das helle Mittelfeld nach der Wirbelsäule ziehen, die den vorderen Rippenabschnitten entsprechenden Schatten sind selbst auf Diagrammen sehr undeutlich.

Die Zwerchfellschatten sind etwas schief projiziert, der dem rechten Zwerchfell entsprechende Schatten steht erheblich höher als der linke.

Bei der Strahlenrichtung von rechts hinten nach links vorne (Tafel XIV, Fig. 6 u. 7) sieht man gleichfalls, da auch hier die Schatten von Herz und Wirbelsäule vollständig von einander getrennt sind, drei helle Lungenfelder, nämlich ein grosses, breites, auf dem Bilde linksseitiges, aber natürlich der rechten Lunge entsprechendes, welches ziemlich viele Gefässverzweigungen erkennen lässt, ein etwas schmäleres, von der linken Lunge herrührendes (auf dem Bilde rechtsseitiges) und ein schmales, gerade aufsteigendes, vertikales, fast median gelegenes Feld. In diesem letztgenannten Felde verläuft der Ösophagus, wie durch die Beobachtung einer per os eingeführten Metallsonde (Fig. 7) nachgewiesen werden kann. Seitlich von diesem länglich schmalen Felde zeigt sich auf dem Bilde einerseits die nach rechts projizierte, mit ihrer Konvexität gleichfalls nach rechts gerichtete Wirbelsäule, nach aussen deren Dorn- und Querfortsätze mit den Rippenansätzen, andererseits das Herz. Das Herz ist steil gestellt. An den Herzschatten sich anschliessend sieht man — allerdings undeutlich — die Schatten der grossen Gefässe, besonders der Aorta, sowie das Brustbein bezw. das Manubrium sterni (etwas vergrössert projiziert) mit der Incisura semilunaris, den Gelenkfortsätzen für das Sternalende der ersten Rippe und dem Angulus Ludovici (besonders deutlich in Fig. 7) und die parallel begrenzte Trachea mit ihrem hellen Lumen. Das Schattenbild des linken Schlüsselbeines (im Bilde rechts) ist schmal und scharf, das des rechten (im Bilde links) breit, unscharf und stark gewunden. Die Schattenbänder der rechtsseitigen Rippen (im Bilde links) sind breit, die knorpeligen Sternalpartien derselben sind nicht sichtbar, links (im Bilde rechts) sind die Rippen durch den breiten Schatten der Wirbelsäule vielfach verdeckt, doch sieht man die hinteren und vorderen Rippenabschnitte sich überkreuzen.

Die Zwerchfellkuppen sind halbkugelig und scharf begrenzt, die rechte (im Bilde links) ist erheblich höher projiziert als die linke (im Bilde rechts).

Die beiden schräg von vorne nach hinten verlaufenden Strahlenrichtungen (siehe Tafel XIV, Fig. 8) können zusammen abgehandelt werden.

Hier hat der Patient seine Arme vertikal in die Höhe zu halten, damit die Thoraxorgane nicht durch die Schatten der Scapulae verdeckt werden. Aber trotz dieser Cautelen wird das Mediastinum durch den medialen Rand der Scapula sowie deren Spina in unliebsamer Weise beschattet.

Auf der dem Schirm bezw. der Platte anliegenden Thoraxseite ist das helle Lungenfeld breit, die zugehörigen Interkostalräume sind eng, während die der Platte nicht anliegende Thoraxhälfte erheblich schmäler ist; die Interkostalräume sind hier weit, die Rippen überkreuzen sich scheinbar, die Schultergelenksgegend ist zwar deutlich, aber die einzelnen,

sie zusammensetzenden Gebilde sind unscharf und vergrössert projiziert. Der Schatten der Zwerchfellkuppe auf dieser Seite ist schmäler und tieferstehend. Der Wirbelsäulenschatten ist bogenförmig (mit der Konvexität nach der von der Platte abstehenden Thoraxseite gerichtet), aber im allgemeinen ziemlich schmal und im Gegensatz zu der schräg von hinten nach vorn verlaufenden Strahlenrichtung scharf konturiert. Die Wirbelkörper, die Zwischenwirbelscheiben, die Quer- und Gelenkfortsätze sind in ihren Umrissen scharf gezeichnet. Dagegen ist der Schatten des Herzens und der grossen Gefässe vergrössert, undeutlich, verwaschen. Durch den Herzschatten hindurch sind zahlreiche, pulmonale Gefässverzweigungen sichtbar, und zwar bei beiden schräg von vorne nach hinten verlaufenden Strahlenrichtungen.

Die beschriebenen 4 Typen der schrägen Durchleuchtung des Thorax leisten namentlich gute Dienste für die Diagnose kleiner pleuraler Ergüsse, ferner für den Nachweis von Fremdkörpern im Oesophagus sowie für die Erkennung von Aneurysmen der Aorta und ihrer Verzweigungen, wie für die Beurteilung der Mediastinalerkrankungen überhaupt. Eine keulenförmige Anschwellung der Aorta, welche sich namentlich bei alten Leuten mit Atheromatose und allgemeiner Erweiterung des Arterienrohres, besonders bei der Strahlenrichtung von links hinten nach rechts vorne findet, spricht ebenso wenig an sich für Aneurysma als ein bei sagittaler Strahlenrichtung im zweiten Interkostalraum links vom Mittelschatten befindlicher, nach aussen konvexer Schatten, welcher entsteht, wenn die Aorta etwas mehr nach links liegt als gewöhnlich, und nicht so selten auch bei jugendlichen, körperlich ganz gesunden Personen getroffen wird (siehe z. B. das Bild A Tab. 1 des Werkes „Die Röntgographie in der inneren Medizin“ von H. v. Ziemssen und H. Rieder).

Zur Diagnostizierung pathologischer Bildungen im Thoraxraume können alle schrägen Durchmesser benützt werden, wenigstens bei der Diaskopie. Für das Studium der Zirkulationsorgane ist besonders der von links hinten nach rechts vorne verlaufende Durchmesser von Bedeutung, für Erkrankungen des Sternums und der Trachea ist allen anderen Durchleuchtungsrichtungen die von rechts hinten nach links vorne vorzuziehen. Für Erkrankungen der Wirbelsäule (Deformitäten, Spondylitis tub., Tumoren) und des Ösophagus (Striktur, Carcinom, Divertikel) sind auch die übrigen schrägen Durchmesser verwertbar, für die Wirbelsäule, deren diagraphische Untersuchung im Gegensatz zu der diaskopischen von besonders grosser, praktischer Wichtigkeit ist, namentlich die beiden, schräg von vorn nach hinten verlaufenden Strahlenrichtungen.

Dem Gesagten zufolge ist die schräge Durchleuchtungsrichtung für diagnostische Zwecke entschieden wertvoll.

Der Wert der schrägen Durchleuchtung ist aber dadurch etwas beeinträchtigt, dass geringe Stellungsveränderungen der Röhre, des Schirmes und des Patienten schon sehr verschiedene Schattenbildung im Gefolge haben. Auch leidet die häufige Verwendung dieser Durchleuchtungsrichtung bei pathologischen Fällen an dem Übelstande, dass sie schwieriger auszuführen ist und mehr technische Übung erfordert als die Anwendung der sagittalen Durchleuchtung. Trotzdem wird sie in manchen Fällen erspriesslich, ja sogar notwendig sein.

Endlich bei frontalem Strahlengang untersuchen wir den Thorax des Patienten, der die Arme wie bei der schräg von vorne nach hinten erfolgenden Durchleuchtung hoch gehoben hält, im queren Durchmesser. Die Methode ist nur für gracile Personen brauchbar, da der Querdurchmesser des Brustkorbes viel grösser ist als der sternovertebrale (sagittale), und zwar kommt hier fast nur die von rechts nach links sich erstreckende Strahlenrichtung (siehe Tafel XIV Fig. 9 und die Radiogrammpause Fig. 9a) in Betracht, da hier Herz und grosse Gefässe dem Schirme resp. der Platte näher liegen als bei umgekehrter Strahlenrichtung, und infolgedessen die Herzkonturen hier deutlicher sind, der Herzschatten auch nicht so stark ver-

grössert projiziert wird. Übrigens sind die Thoraxbilder bei dieser seitlichen Durchleuchtung lichtschwach und meist auch unscharf. In folgenden Zeilen soll die Deutung derartiger lateraler Bilder, wie sie sich auf dem Fluorescenzschirm und auf Photogrammen zu erkennen geben, versucht werden! Bei der Betrachtung von Fig. 9 dürfte die Radiogrammskizze Fig. 9a dem Leser gute Dienste leisten.

Ein das Bild nach vorne begrenzender, länglicher, nach aussen konvexer, vom Schultergelenk bis zum Zwerchfell sich erstreckender, unregelmässig begrenzter Schattenstreifen entspricht dem Brustbein, den sternalen Rippenansätzen und den diese Gebilde überkleidenden Weichteilen — kurz gesagt der vorderen Thoraxwand. Nach rückwärts liegt der Schatten der Wirbelsäule mit den medianwärts gelagerten Wirbelkörpern und den lateralwärts projizierten Dornfortsätzen sowie den hintern Rippenbogen. Nach oben bilden die verschwommenen Halspartieen, Oberarm und Schultergelenksgegend den Abschluss des Bildes, wobei noch zu bemerken ist, dass von der Schultergelenksgegend nach abwärts ein nach unten sich verschmälernder, dreieckiger Schatten sich erstreckt, welcher von der dem Schirme bezw. der Platte zunächstliegenden (also auf Fig. 9 der linken) Scapula herrührt. Nach unten begrenzen die Zwerchfellkuppen (der Schatten der einen meist über dem der andern liegend) sowie die tieferen Schatten des Abdomens und des Beckens das im queren Durchmesser aufgenommene Thoraxbild.

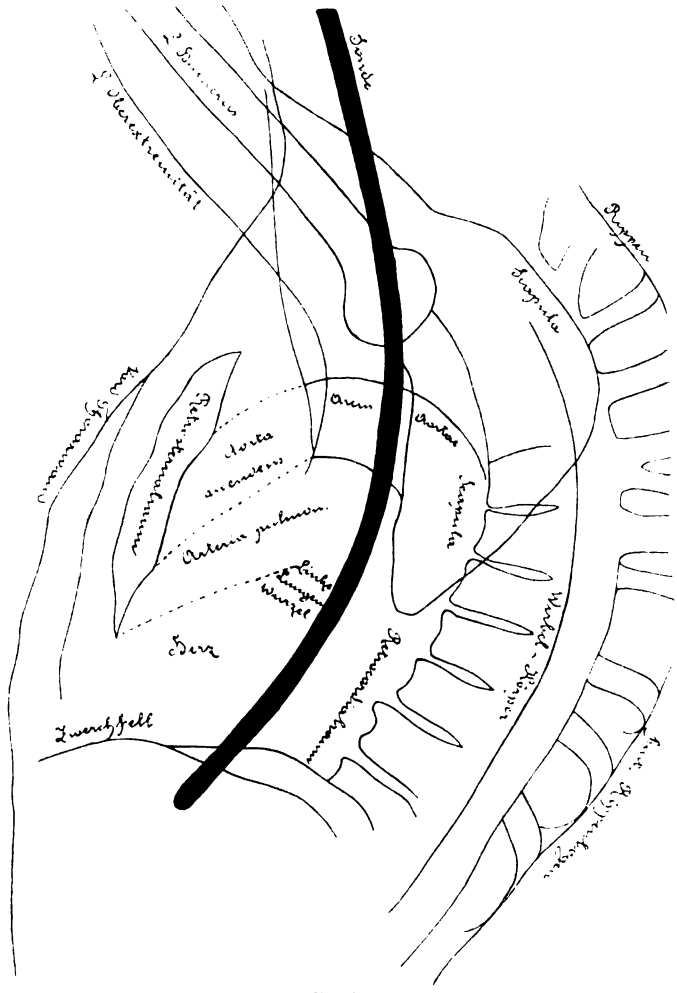

Fig. 9a.
Radiogramm-Pause von Fig. 9
(Strahlenrichtung frontal von rechts nach links).

Ferner überkreuzen einzelne in schwachen Umrissen erkennbare Rippen (Fig. 9) die sofort zu beschreibenden Schatten der intrathoracischen Organe.

Median findet sich ein breiter, nach oben sich verschmälernder, durch Herz und grosse Gefässe, besonders die aufsteigende Aorta und die Vena cava hervorgerufener Schatten. Nach vorne von dem bei frontaler Strahlenrichtung auffallend klein erscheinenden Herzen ist der längliche, schmale Retrosternalraum zu erkennen, welcher bei der Inspiration an Breite zunimmt und durch Lungengewebe ausgefüllt ist; er ist bei Emphysematikern besonders hell und gross. Nach rückwärts vom Herzen liegt der Retrocardialraum, welcher bei der Inspiration an Helligkeit etwas zunimmt und also jedenfalls zum Teil durch Lungengewebe (untere Partieen des Unterlappens) ausgefüllt ist. Abgesehen von der Grösse des Herzens ist auch dessen Form und Stellung zum Zwerchfell aus der Abbildung Fig. 9 Tafel XIV ersichtlich;

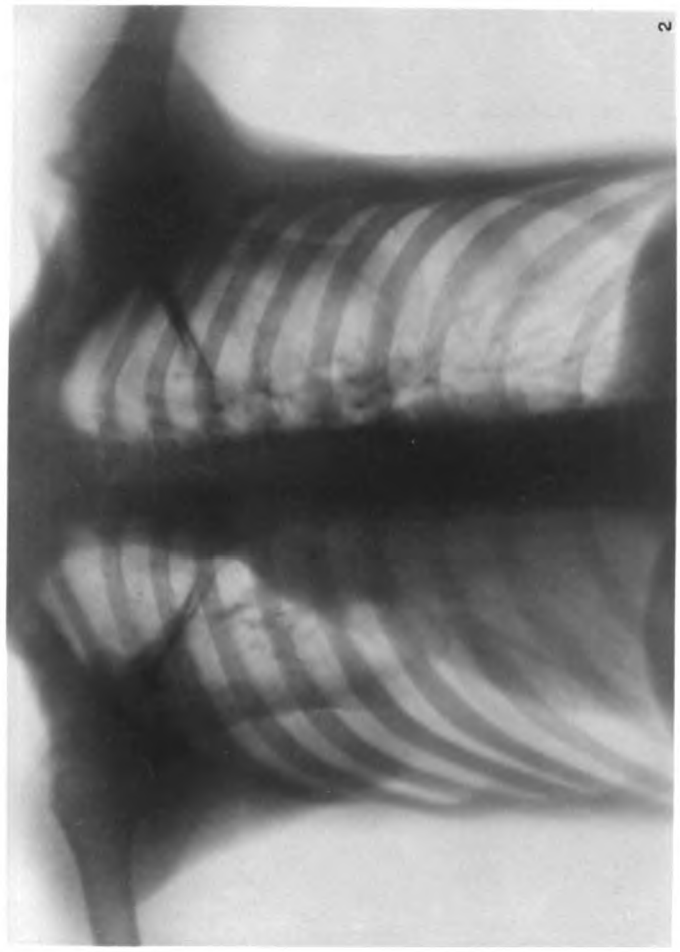

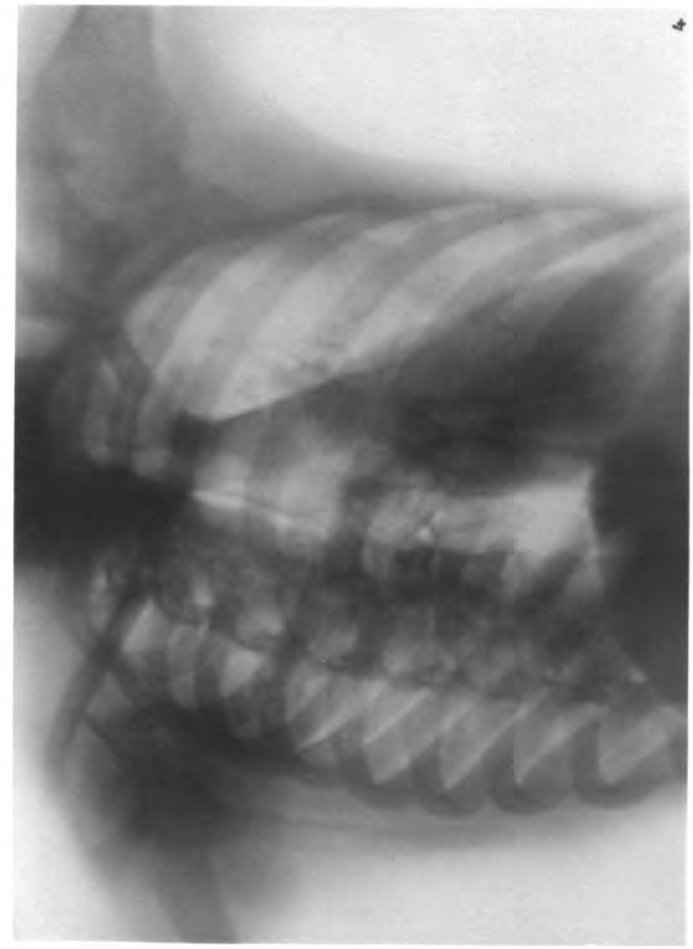

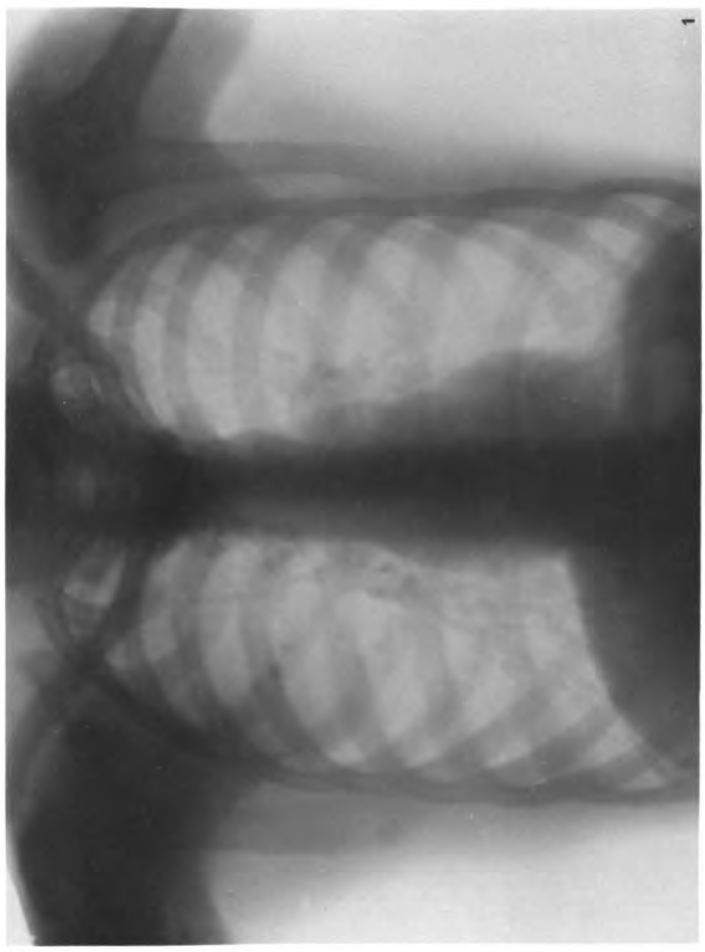

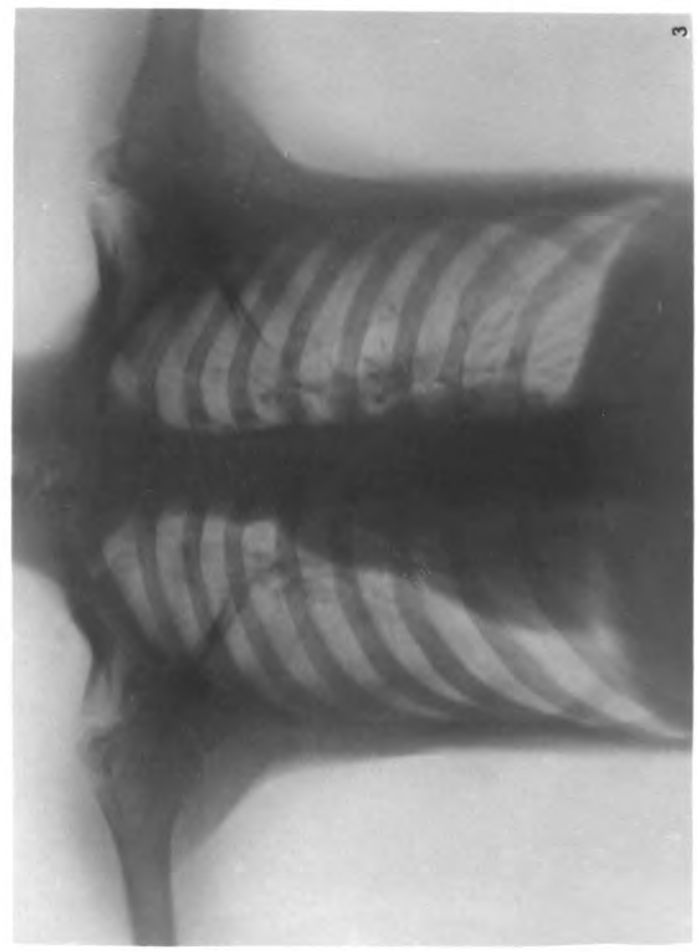

Neue Photogr. Gesellsch. A.-G. Berlin-Steglitz.

Verlag von Lucas Gräfe & Sillem in Hamburg.

UNIV. OF MICH.

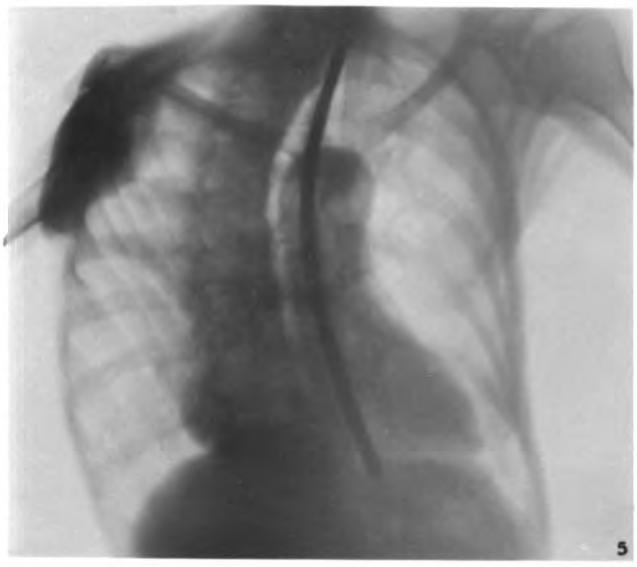

5

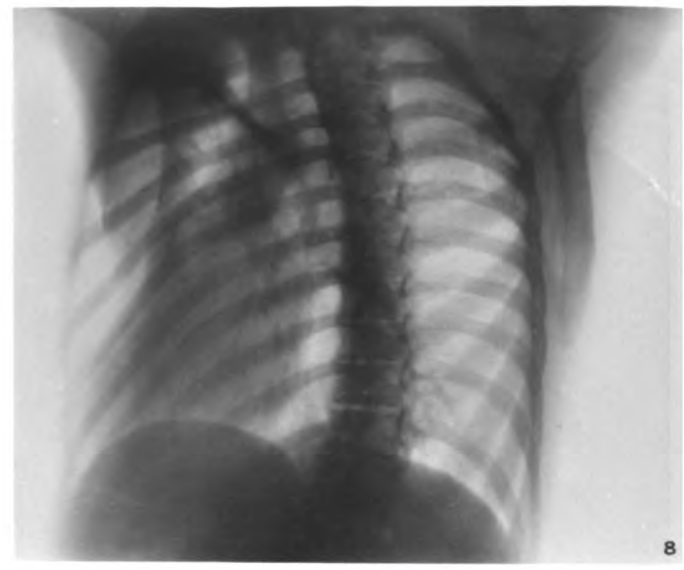

8

6

9

7

Neue Photogr. Gesellsch. A.-G. Berlin-Steglitz.

Verlag von Lucas Gräfe & Sillem in Hamburg.

UNIV. OF MICH.

ferner erkennt man die Schattenkonturen der Art. pulmonalis sowie der aufsteigenden Aorta (s. Fig. 9a). In dem Retrocardialraume, der auf Schirmbildern nicht gleichmässig hell erscheint, sind auf Photogrammen mancherlei Schatten zu differenzieren, von denen die von Aortenbogen und absteigender Aorta besonders in die Augen springen. Letztere lässt sich eine grosse Strecke weit nach abwärts vom 7. Brustwirbelkörper und medianwärts von den wie Bausteine übereinander gelagerten Wirbelkörpern, z. T. durch den Scapulaschatten hindurch, aber nicht bis zu ihrem Durchtritt durchs Zwerchfell verfolgen, während der Schatten des Aortenbogens von dem schräg von oben nach unten gegen die Lungenwurzel ziehenden Schatten der Trachealwand (Fig. 9) unterbrochen wird.

Eine per os eingeführte Metallsonde (siehe Fig. 9 u. 9a) lässt den Verlauf des Oesophagus vom hellen Pharynxraum vertikal nach abwärts, stets der absteigenden Aorta angeschmiegt, im Retrocardialfeld und dann in leichtem Bogen nach vorn abweichend bis über das Foramen oesophageum hinaus verfolgen.

Die undeutlich, aber stark markierten, zwischen Herz und absteigender Aorta eingelagerten Schatten in Fig. 9 entsprechen in der Hauptsache wohl den Verzweigungen der Lungengefässe.

Auch in dieser Durchleuchtungsrichtung ausgeführte diaskopische und diagraphische Untersuchungen können wertvolle Aufschlüsse über Erkrankungen der Mediastinalorgane, besonders aber (ebenso wie bei schräger Durchleuchtung von L H nach R V) über die Beschaffenheit des Aortenbogens und der absteigenden Aorta, ferner des Ösophagus und der Wirbelkörper ergeben. Es ist deshalb zu bedauern, dass eine Durchleuchtung des Thorax im queren Durchmesser nur unter besonders günstigen äusseren Umständen (sehr gute Röhre, magere Patienten!) ermöglicht ist.

Die eben geschilderten Durchleuchtungen in verschiedenen Richtungen gestatten uns — wie wir sahen — interessante und wertvolle Einblicke in den Thorax, aus denen wir in diagnostischer Beziehung gewiss noch grossen Nutzen ziehen werden.

Für viele Fälle reichen zum Detailstudium von Krankheitsherden, wenn nicht schon die Schirmuntersuchung genügt, kleine Platten vollständig aus; z. B. zur Untersuchung der Halswirbelsäule ist gerade eine kleine Platte (oder Film) erwünscht, die — namentlich bei schräger Durchleuchtung — der Halsgegend exakter angelegt werden kann. Für manche Zwecke aber sind Totalaufnahmen des Thorax angezeigt, da man aus Partialbildern nicht immer eine genügende Übersicht gewinnen kann.

Verzeichnis der in verschiedenen Durchleuchtungsrichtungen aufgenommenen Diagramme sowie der Diagrammpausen (Textfiguren).

Fig. 1 Tafel XIII sagittal, dorsoventral (junger Mann), Röhrenabstand 50 cm.
Fig. 1a Diagrammpause (Textfigur) von Fig. 1.
Fig. 2 Tafel XIII sagittal, ventrodorsal (junger Mann), Röhrenabstand 50 cm.
Fig. 3 Tafel XIII „ „ „ „ „ 70 cm.
Fig. 3a Diagrammpause (Textfigur) von Fig. 3.
Fig. 4 Tafel XIII schräg von links hinten nach rechts vorne (junger Mann), Röhrenabstand 50 cm.
Fig. 4a Diagrammpause (Textfigur) von Fig. 4.
Fig. 5 Tafel XIV schräg von links hinten nach rechts vorne (alte Frau mit Sonde).
Fig. 5a Diagrammpause (Textfigur) von Fig. 5.
Fig. 6 Tafel XIV schräg von rechts hinten nach links vorne (junger Mann).
Fig. 7 Tafel XIV „ „ „ „ „ „ „ (alte Frau mit Sonde).
Fig. 8 Tafel XIV schräg von rechts vorne nach links hinten (junger Mann).
Fig. 9 Tafel XIV frontal von rechts nach links (alte Frau mit Sonde).
Fig. 9a Diagrammpause (Textfigur) von Fig. 9.
Fig. 10 Diagrammpause eines in situ injizierten, mit Bleimarken versehenen Herzens (Strahlenrichtung: schräg von links hinten nach rechts vorne).

In welcher Weise kann bei eitrigen Erkrankungen der oberen nasalen Nebenräume das Röntgenbild des Gesichtsschädels den Operationsplan, diese Hohlräume durch äussere Eingriffe freizulegen, modifizieren?

Von

Dr. med. **E. Winckler**, Bremen.

(Schluss.)

(Hierzu Tafel IX, X, XI u. XII, Fig. 37.)

Zu den Aufnahmen habe ich mir einen Hirschmannschen Röntgenapparat (Induktor mit 50 cm Funkenlänge und Quecksilberunterbrecher) angeschafft. Der Apparat ist an die Lichtleitung meines Hauses angeschlossen. Die Dauer der Belichtung und namentlich die Dauer der Entwickelung der Platten dem einzelnen Falle richtig anzupassen, ist gerade bei den Schädelaufnahmen nicht leicht. Man ist hierbei vollkommen auf den Versuch angewiesen. Die Aufnahmen werden so oft wiederholt, bis die Platte gelungen ist.

Da 2 Hirschmannsche Röntgenröhren (H) relativ schnell unbrauchbar wurden, so benutze ich in letzter Zeit eine Müllersche regulierbare Röhre, die mir für meine Zwecke sehr geeignet zu sein scheint.

Von den verschiedenen Platten scheinen mir die Schleussner-Platten die besten Bilder zu liefern.

Das Entwickeln nehme ich teils im Standentwickler, teils in Schalen nach den von Albers-Schönberg gegebenen Vorschriften vor.

Eines scheint mir im Gegensatz zu den Ansichten, welche Kaiserling in seinem Praktikum der wissenschaftlichen Photographie über die Verwendung der Röntgenstrahlen ausgesprochen hat, sicher zu sein, dass die Behandlung der Röntgenplatten sehr wesentlich von den Erfahrungen abweicht, die in der allgemeinen Photographie gemacht sind.

Ganz zweckmässig ist es bei den Schädelaufnahmen, sich in der Nasenhöhle gewisse Merkmale anzulegen, z. B. die Lage der mittleren Muschel, die Höhe des Siebbeins oder die Gegend der Keilbeinhöhle zu bezeichnen. Dazu verwende ich Sonden oder dünne Bleistreifen. Diese umhülle ich mit Watte, die mit 20% Cocainvaseline durchfettet ist. Derartige Merkmale verursachen dem Patienten keine Belästigung. Letztere, namentlich jeder Niesreiz, muss natürlich während der Aufnahme vermieden werden, da sonst eine ruhige Kopfhaltung nicht zu erzielen ist. Im Interesse derselben werden zu der Aufnahme stets die Patienten hingelegt.

Nähere technische Angaben nach den 156 Schädelaufnahmen jetzt schon zu machen, wäre jedenfalls ganz verfrüht, da mir nach einer Reihe von gut gelungenen Platten doch immer wieder manche misslingt.

Um in der erörterten Weise vor der Operation eine Anschauung über die anatomische Anlage des zu eröffnenden Hohlraumes gewinnen zu können, müssen die Ansprüche an die Platte recht grosse sein.

Wenn nun die einzelnen Punkte, welche ich durch die anliegenden Bilder klarzustellen versucht habe, vor dem Eingriff in dem betreffenden Falle berücksichtigt werden, so kann allein schon die Röntgenaufnahme die Operationsmethode vorschreiben. Ich betone hier nochmals, dass ich dabei von der Art der Erkrankung, welche natürlich in erster Reihe den Operationsplan bestimmt, vollkommen absehe, und nur die erkennbaren anatomischen Varietäten besprechen werde.

Zunächst ist zu bemerken, dass die osteoplastischen Eingriffe im allgemeinen als die geringfügigeren zu betrachten sind. Sie können im gegebenen Falle stets mit Fortnahme ein-

zelner Knochenabschnitte verbunden werden. Erweisen sie sich als unzureichend, so kann eventuell die radikale Fortnahme der ganzen vorderen Stirnbeintafel und radikale Verödung des Siebbeines angeschlossen werden. Umgekehrt macht aber eine vorausgegangene Durchlöcherung der äusseren Wände jede osteoplastische Operation unmöglich. Daher gehören die Durchlöcherungen schon zu den grösseren Eingriffen.

Ich habe bereits am Beginn meiner Erörterung kurz auf die Prinzipien der verschiedenen Methoden hingewiesen, welche zur Freilegung der Stirnhöhlen angewandt werden. Bei den eitrigen Erkrankungen, welche eine Eröffnung der Stirnhöhle nötig machen, hat nach den jetzigen Erfahrungen nur die Operationsmethode einen Wert, welche gleichzeitig die fast nie fehlende Siebbeinaffektion berücksichtigt. Demgemäss kommen die Methoden, nach welchen nur die Sinus frontales bei der Operation, sei es durch osteoplastische oder totale Resektion der vorderen Wand in Betracht gezogen sind, ganz ausnahmsweise in Frage.

Die Methoden, welche mit Erhaltung der späteren Konfiguration des Gesichtsschädels Sinus frontales und ethmoidales in Angriff nehmen, können eine verschiedene Schnittführung bedingen, je nachdem es sich um eine einseitige oder doppelseitige Erkrankung der genannten Nebenhöhlen handelt.

Bei einseitiger Erkrankung kann man, wie schon oben erwähnt, entweder nach den Vorschlägen von Barth und Killian so vorgehen, dass man von einem Medianschnitte aus subkutan oben den unteren Teil der vorderen Stirnbeintafel unten die laterale Nasenwand nach der Orbita zu durchmeisselt und nun den umschnittenen Knochenlappen nach aussen umbiegt, oder man legt den Längsschnitt in die laterale Nasenwand und bildet von hier aus einen Knochenlappen, den man nach innen umklappt (Winckler, Zur Behandlung der Stirnhöhleneiterung, Münch. med. Woch. 1900, No. 3). Günstig ist für diese Methoden, dass sich die Haut an der Gegend der Nasenwurzel sehr ausgiebig verschieben lässt. Es ist daher nicht nötig, dass die Hautschnitte mit den Knochenschnitten korrespondieren. Die beschriebenen Operationen am Nasengerüst lassen sich von einem Hautschnitte aus vornehmen, welcher der äusseren Gesichtsbildung angepasst werden muss. Hierauf habe ich bereits hingewiesen.

Welche Methode bei der eigentlichen Knochenoperation in dem betreffenden Falle zu bevorzugen und welche Grösse dem Knochenlappen zu geben ist, dafür kann das Röntgenbild einen Anhalt geben. Was zunächst die Grösse des Periost-Knochenlappens anbetrifft, so wird dieselbe durch die Höhe des Stirnhöhlenbildes und die Ausdehnung der Siebbeinschatten bestimmt. Sind die Siebbeinschatten wenig ausgeprägt, so genügt es, wie dies Killian vorgeschlagen, nur das Nasenbein herauszuhebeln — dem Knochenlappen also eine geringe Breitenausdehnung zu geben. Treten die Siebbeinschatten sehr deutlich vor, so wird der Knochenlappen breiter sein müssen, damit man in die Lücke zwischen oberer Orbitalwand und Schädelbasis mit den Instrumenten hinein gelangen kann. Ist nach dem Röntgenbilde anzunehmen, dass die Siebbeinzellen weiter nach aussen reichen als der Sinus frontalis, so wird, wenn die Erhaltung der vorderen Stirnbeintafel möglich ist, eine Gegenöffnung oberhalb des äusseren Augenwinkels bei dem Operationsplan in Betracht zu ziehen sein. Ergiebt dabei die Röntgenaufnahme sehr eng verzweigte Siebbeinschatten, so wird unter Umständen bei einer solch' ungünstig gestalteten Siebbeinanlage von vorherein auf die Erhaltung der vorderen Stirnbeintafel verzichtet werden müssen.

Den Knochenlappen wird man von der Medianlinie aus anlegen, wenn die laterale Nasenwand dünn angelegt erscheint, und vor allem dann, wenn aus der Röntgenaufnahme geschlossen werden kann, dass der vordere Teil des Nasenhöhlendaches speciell die Spina ossis frontis nur schwach entwickelt ist.

Zeigt das Röntgenbild an der Stelle des Stirnhöhlenbodens einen breiteren Schatten, der sich noch dazu weit in die Stirnhöhle zieht, und die helle Stirnhöhlengegend nach unten zu abgrenzt, so erscheint es mir nicht zweckmässig, den Knochenlappen von der Mittellinie aus zu bilden, weil er dann vor dem Umbrechen stets zu unterminieren ist. Die Öffnung muss in diesen

Fällen eine genügende Grösse haben, daher der Knochenlappen möglichst nahe dem inneren Augenwinkel eingebrochen werden, weil sonst die Fortnahme des Stirnhöhlenbodens sich zu einer ganz unübersichtlichen Manipulation gestaltet. Die Übersicht ist aber hier gerade sehr nötig, da bei weit nach hinten reichendem dickem Stirnhöhlenboden die Instrumente in bedenkliche Nähe des Sinus longitudinalis und des Foramen coecum gelangen. Wenn daher infolge der Beschaffenheit der lateralen Nasenwand das seitliche Einknicken mit Wahrscheinlichkeit auf grössere Schwierigkeiten stossen wird, so bin ich in solchen Fällen mit Vorteil von der Seite her eingegangen und habe hier den Knochenlappen nach innen umgeknickt.

Den Knochenlappen nach innen zu bilden, ist stets empfehlenswert, wenn die Übersicht eine grössere Öffnung erfordert und die laterale Nasenwand dickere Knochen aufweist.

Die aus dem Röntgenbilde erkennbaren Schatten der vorderen Stirnbeintafel und Nasenwurzel sowie die Schatten der lateralen Nasenwand können eine solche Breite erlangen, dass die Beschaffenheit des Knochengerüstes unnütz die beschriebenen beiden Operationen erschwert. In solchen Fällen sind schon nach der Röntgenaufnahme osteoplastische Eingriffe auszuschliessen. Ist die Stirnhöhle nicht zu hoch, so lässt sich auch hier das Operationsfeld ohne spätere Entstellung nach der Methode von Jansen freilegen. Es wird durch einen Hautschnitt der obere und innere Augenhöhlenrand umkreist und das Periost zurückgeschoben. Unter Abdrängen des Bulbus mit einem stumpfen Wundhaken wird darauf mit Meissel und Knochenzange der ganze Boden des Sinus bis zur Nasenwurzel und zum Ausführungsgange entfernt. Im Anschluss daran wird die Lamira papyracea durchbrochen, um an das erkrankte Siebbein heranzukommen.

Für nicht zu hohe Stirnhöhlen (s. 5 und 9) ist dies Vorgehen durchaus zweckmässig und nicht verunstaltend.

Unter der Radikaloperation ist die Kombination der Jansenschen Operation mit dem Verfahren von Kuhnt — gänzlicher Fortnahme der vorderen Stirnbeintafel zu verstehen. Durch diesen Eingriff wird erzielt, 1. dass sich der Orbitalinhalt in die Lücke schiebt, welche vorher von den oberen Siebbeinzellen an dem hinteren Stirnhöhlenwinkel eingenommen wurde, 2. dass nach Fortnahme der vorderen Stirnbeintafel die Bedeckung der Stirn mit dem Periost an die hintere Stirnbeintafel anwächst. Um diese Verödung vollkommen zu erreichen, muss nach dem Vorschlage von Röpke die Parsnasalis des Stirnbeines so weit abgekniffen werden, bis sich die Stirnhaut glatt anlegt. Unter Umständen genügt auch dieses noch nicht und muss das Nasengerüst selbst oben niedriger gemacht werden.

Es ist einleuchtend, dass durch einen derartigen Eingriff die Heilung sicher garantiert wird. Indes ist die Operation als solche nicht nur sehr eingreifend, sondern sie verschafft auch dem Patienten später einen vollkommen neuen Gesichtsausdruck, indem er sich mit derselben ein Froschgesicht erkauft. Dieser Gesichtsausdruck tritt weniger zu Tage, wenn die Operation einseitig vorgenommen ist, wirkt dagegen geradezu abstossend, wenn dieselbe wegen doppelseitiger Stirnhöhlenerkrankung unternommen werden musste. Röpke empfiehlt die unvollkommene Kuhntsche Operation principiell für alle Stirnhöhleneiterungen, die von aussen her eröffnet werden müssen, und spricht sich über seine kosmetischen Resultate recht zufrieden aus. Ich halte eine Entgegnung auf seine mehrfachen Angriffe für vollkommen überflüssig, da nach meinen Ausführungen sich jeder ein Bild von der Entstellung machen kann, die noch nicht einmal sicher die Heilung garantiert.

Leider ist die Radikaloperation in gewissen Fällen nicht zu umgehen und wird nach dem Röntgenbild bei abnormer Breite des oberen Siebbeinabschnittes, sehr hoher Stirnhöhle und besonders dicker vorderer Wand in Erwägung zu ziehen sein.

Bei den doppelseitigen Erkrankungen der Stirnhöhle kann die Methode nach Barth gut verwendet werden, wenn die Siebbeinschatten nach den Röntgenbildern nicht zu weit in die Orbita hinein reichen und sich aus denselben günstige Verhältnisse für das glatte Gelingen beim Umbrechen der Knochenlappen nach aussen annehmen lassen.

Sind die lateralen Nasenwände so dick, dass das Umlegen der Knochenlappen nach der Orbita hin voraussichtlich nicht gut gelingen wird, so kann man die schon beschriebene Operationsmethode nach Gussenbauer in Anwendung ziehen. Damit diese jedoch gelingt, muss das Röntgenbild folgende Merkmale aufweisen:

1. Der Schatten der vorderen Stirnbeintafel darf nicht zu breit sein.

2. Der Fornix nasi — der Stirnhöhlenboden und seine Verbindung mit dem Septum, welches die Stirnhöhlen trennt, muss so angelegt sein, dass man ihn loslösen kann.

3. Die Stirnhöhlengegend muss eine gewisse Tiefe wie Höhe haben.

ad 1. Ist die vordere Stirnbeintafel zu dick, so lässt sie sich nicht einbrechen. In solchen Fällen kann man wohl das Einbrechen durch seitliche Einkerbungen erzwingen, doch bleibt diese Manipulation immer unsicher, da der kurze Hebelarm, welcher dazu benutzt wird, sich aus den nicht sehr dicken Knochen des abgemeisselten Nasengerüstes zusammensetzt. Bei besonderer Dicke der vorderen Stirnbeintafel bricht eher das Nasengerüst ab, als die vordere Stirnhöhlenwand ein.

ad. 2. Dieselben Schwierigkeiten kann eine zu dicke Nasenwurzel bereiten. Auch diese lassen sich durch einige unterminierende Meisselschläge beseitigen, wenn die Stirnhöhlen tief genug sind.

ad. 3. Eine gewisse Grösse der Sinus ist erforderlich, um über die orbitalen Siebbeinzellen die genügende Übersicht zu erlangen. Je tiefer die Stirnhöhlen sind, desto leichter gelingt die Loslösung des Septums mit dem Meissel, desto weniger läuft man hierbei Gefahr an der Lamina cribrosa oder der hinteren Stirnhöhlenwand Nebenverletzungen zu machen, mit denen man bei flachen Stirnhöhlen eventuell rechnen kann.

Ganz besonders günstige anatomische Verhältnisse für die Operationsmethode nach Gussenbauer, weisen die Bilder 10 und 15 auf. Bild 12 zeigt eine Stirnhöhlengegend, die durch Höhe, Beschaffenheit der vorderen Wand des Sinus sowie Bildung der Nasenwurzel zu dieser Operation geeignet wäre, die aber durch die geringe Tiefe der Höhle eine besondere Vorsicht bei der Meisselführung gegen das Septum verlangen würde.

Wenn nach dem Röntgenbilde die vordere Wand der Stirnhöhlen abnorm dick ist, im übrigen aber die angeführten Bedingungen zur Gussenbauerschen Operation vorhanden sind, hohe und tiefe Höhlen, so kann der grosse Weichteilknochenlappen von oben nach unten gebildet werden.

In einem derartigen Falle sah ich mich genötigt, die Stirnhöhlen und Siebbeine in der Weise freizulegen, dass ich mit einer Kreissäge nahe der oberen Grenze der Höhlen die vordere Stirnbeintafel quer durchtrennte und dann durch die seitlichen Knochenschnitte nach der Gussenbauerschen Art einen Weichteilknochenlappen begrenzte. Dieser wurde dann nach unten umgeklappt, indem ich von oben her das Septum mit einer Scheere durchschnitt.

Nach dem Röntgenbild kommen die beiden letzterwähnten Methoden nur bei sehr grossen und tiefen Stirnhöhlen in Frage, also nur dann, wenn die gewöhnlich für diese Fälle empfohlene Kuhntsche Methode die abstossendste Entstellung zurück lässt. Sind die Stirnhöhlen nicht sehr hoch und zeigen sie bei der Röntgenaufnahme die beschriebenen ungünstigen Verhältnisse wie bei Bild 9, so empfiehlt es sich, von vornherein auf osteoplastische Operationen zu verzichten und der Jansenschen Methode den Vorzug zu geben.

Die Radikaloperation, Fortnahme der vorderen Stirnhöhlenwand, oberen und inneren Orbitalwand, wie partieller Resektion des Nasengerüstes, könnte das Röntgenbild allein bei doppelseitiger Stirnhöhleneiterung nur dann indicieren, wenn die Sinus frontales sehr hoch und flach angelegt sind, und wegen breit ausgedehnter orbitaler Siebbeinzellen, die gänzliche Verödung der erkrankten Räume wünschenswert erscheint.

In solchen Fällen würden die osteoplastischen Eingriffe nicht die nötige Übersicht gewähren — in solchen Fällen müsste man das ungünstige kosmetische Resultat in den Kauf nehmen.

Im übrigen kann die Radikaloperation nur durch die Schwere der Erkrankung selbst bedingt werden.

Das Resultat der verschiedenen Operationsmethoden habe ich auf der Hamburger Naturforscherversammlung an 12 operierten Fällen demonstriert. Es bleibt mir hier noch übrig, dasselbe durch Abbildungen zu veranschaulichen.

Den Zugang, welchen die osteoplastische Resektion nach Barth zu den oberen Nebenräumen der Nase gewährt, ersieht man aus Bild 17. Dasselbe stammt von einem Patienten, welchem wegen doppelseitiger Stirnhöhleneiterung beide Sinus von der Mittellinie aus eröffnet

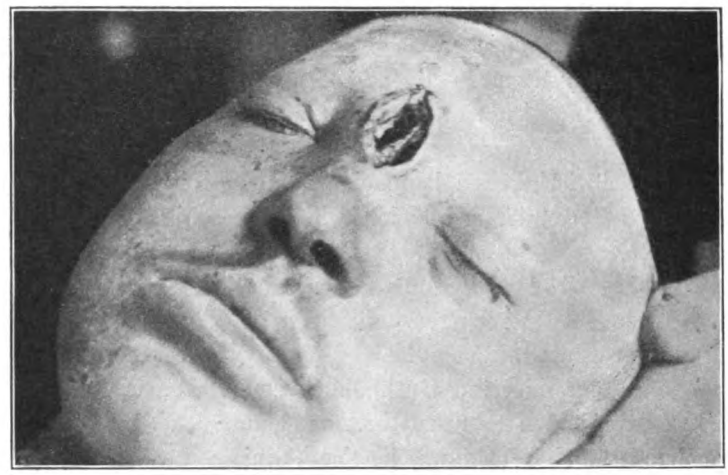

Fig. 17.

wurden. Bild 18—20 zeigen das kosmetische Resultat dieses Eingriffes sowie den Versuch, den Hautschnitt möglichst der Gesichtsform anzupassen. Bei 18 und 19 korrespondieren Haut- und Knochenschnitt, während auf Bild 20 der Hautschnitt durch die Augenbraue und seine Verlängerung nahe dem inneren Orbitalrande angelegt wurde. Nach Loslösung der Haut wurde dann von der Medianlinie aus Periost und Knochen durchschnitten und seitlich umgelegt. Das Röntgenbild No. 4 ist nach ausgeführter Operation von dieser Patientin aufgenommen. Dasselbe zeigt, dass es durch dieses Verfahren gelingt, eine weite Öffnung nach der Nasenhöhle hin herzustellen.

Die Aufnahmen 21 und 22 stammen von Patienten, bei denen die laterale Nasenwand und unterer Teil der vorderen Stirnbeintafel nach innen umgeklappt wurde. Auf Bild 21 korrespondieren Haut- und Knochenschnitt. Bei 22 (vergl. hierzu die Röntgenaufnahme No. 3) wurde, da die Augenbrauen wenig ausgebildet waren, eine sehr stark ausgeprägte Corrugatorfalte benutzt. Die Verlängerung des Schnittes ging über den Nasenrücken und bog in die Nasolabialfalte. Dieser Hautlappen wurde nach aussen umgeschlagen. Dann bildete ich, da das Siebbein recht breit erschien, einen Knochenlappen aus der ganzen knöchernen lateralen Nasenwand und dem unteren Stirnbeinteil, der eine sehr gute Übersicht verschaffte.

Bild 23 veranschaulicht die osteoplastische Resektion des Nasengerüstes nach Gussenbauer mit dem Einblick in die Sinus frontales und ethmoidales. Das Bild zeigt, dass bei der Loslösung und Durchtrennung des Septum narium und frontalis die Instrumente leicht an die hintere Stirnbeintafel wie in die Nähe der Lamina cribrosa gelangen können, falls die Stirnhöhlen nicht die genügende Tiefe besitzen. Es ist dieser Akt der Operation, der einzige, welcher ohne Kontrolle des Gesichtssinnes vorgenommen wird. Nach vorausgegangenem Studium des Röntgenbildes verliert er in den für diese Operation geeigneten Fällen jede Gefährlichkeit und lässt sich ebenso sicher, wie die äusseren Schnitte ausführen.

Ist in der bereits angegebenen Weise der Weichteilknochenlappen nach oben umgelegt,

so sieht man oben unmittelbar in beide Sinus frontales. Diese werden gesäubert und ihre Höhlen in ein glattes Cavum verwandelt. Darauf wird beiderseits der mediane Abschnitt des Stirnhöhlenbodens entfernt, und jetzt kann man mit Hilfe einer guten Lichtquelle die Siebbein-

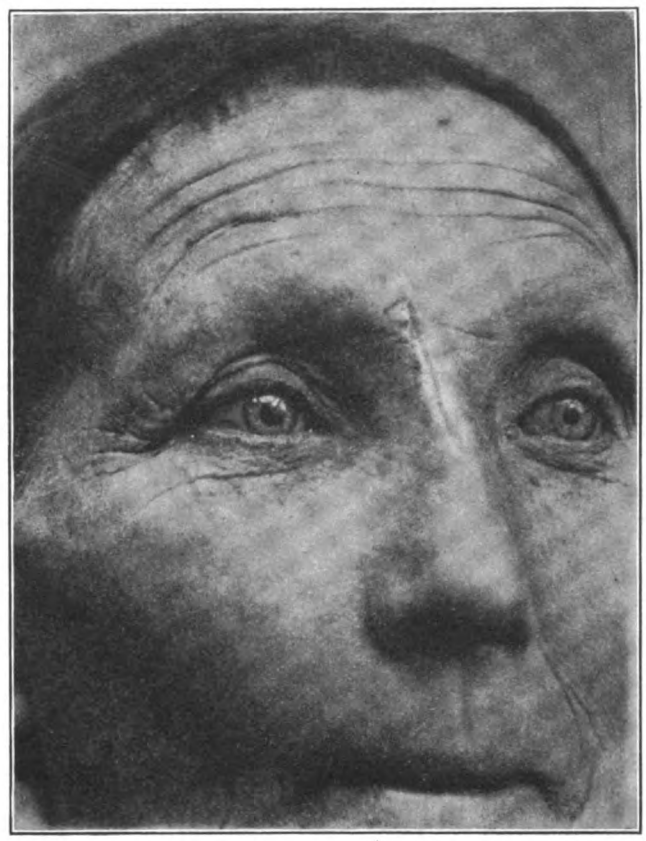

Fig. 18.

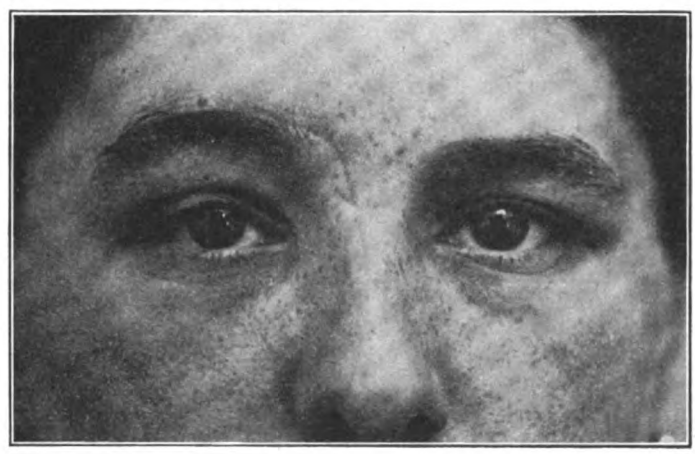

Fig. 19.

zellen bis tief in die Lücke zwischen oberer Orbitalwand und hinterer Stirnbeintafel sowie bis an die Lamina cribrosa heran mit Sicherheit erreichen und ihre Ausräumung mit allen Cautelen ausführen. Nach Entfernung der mittleren Muschel und schliesslichen Eröffnung und Entfernung der hintersten Siebbeinzellen gelangt man an den Sinus sphenoidalis und übersieht

nun seine vordere Wand. Bei Erkrankung der Keilbeinhöhle wird dieselbe eröffnet und soweit abgetragen, dass in die Hohlräume hineingesehen werden kann. Dann lassen sich in ihnen eventuell Auskratzungen vollkommen genau kontrollieren. Hat man in dieser Weise Stirnhöhlen, Siebbein und Keilbeinhöhlen zu einer grossen Höhle vereinigt, so kann man bei diesem Eingriff noch von oben her die Antra Highmori einer Behandlung zugängig machen, indem man, falls dies erforderlich ist, die mediale Oberkieferhöhlenwand mit der unteren Nasenmuschel fortnimmt. Dann glättet man den umgeklappten Knochenlappen, den vorderen Teil der Stirnhöhlenscheidewand und eventuell den mitgenommenen Teil des Stirnhöhlenbodens abtragend,

Fig. 20.

tamponiert die ganze Höhle, reponiert den Lappen und näht, wenn dies das Aussehen der Wundhöhle gestattet.

Bild 24 giebt eine Ansicht en face, Bild 25 eine Profilansicht nach ausgeführter Resektion, wie sie Gussenbauer angegeben hat.

Die osteoplastische Resektion der vorderen Stirnbeintafel und des Nasengerüstes, welche ich zuerst angegeben und ausgeführt habe, veranschaulicht Bild 26.

Auch aus diesem Bilde erkennt man, dass derartige Eingriffe nur für besondere Fälle indiciert sind. Wie wichtig für einen solchen Eingriff aber das Röntgenbild ist, kann nur der beurteilen, welcher vorher ohne dieses Hilfsmittel die Operation ausgeführt hat. Für die Schnittführung durch die vordere Stirnbeintafel giebt die Höhe des Stirnhöhlenbildes einen sicheren Anhalt. Da bei diesem Patienten die orbitalen Siebbeinzellen weiter nach aussen reichten, als die tiefen grossen Stirnhöhlen, mussten diese von aussen her eröffnet werden. Oberhalb des äusseren Augenwinkels sieht man daher auf den beiden folgenden Abbildungen, von denen 27 den Patienten im Profil, 28 en face zeigt, kleine Gruben. Im übrigen erkennt man aus den Bildern, dass die Konfiguration des Gesichtsschädels wie der Gesichtsausdruck erhalten geblieben sind.

Den Unterschied zwischen radikaler Operation und Kuhntscher Fortnahme der vorderen

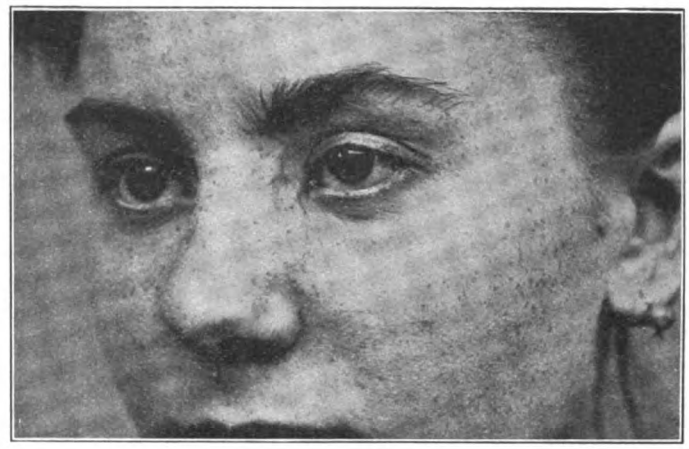

Fig. 21.

Fig. 22.

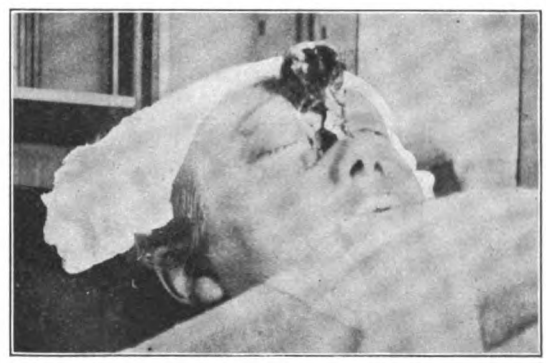

Fig. 23.

Fig. 24.

Fig. 25.

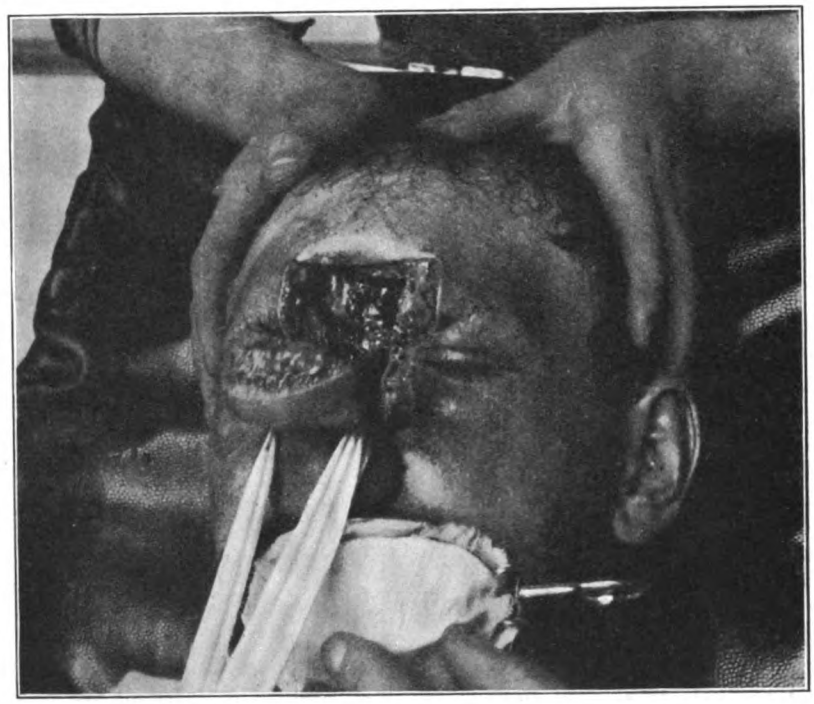

Fig. 26.

Fig. 27.



Fig. 28.

Stirnhöhlenwand bezw. Röpkeschen Radikaloperation mögen die Bilder 29 und 30, welche Patienten darstellen, bei denen eine einseitge Stirnhöhleneiterung zur operativen Behandlung gelangte, illustrieren.

Bei dem Patienten, welches 29 wiedergiebt, ist nach Kuhnt nur die vordere Wand

Fig. 29.

Fig. 30.

der Stirnhöhle und ein Stück des Margo supra orbitalis fortgenommen. Der Fall wurde von mir im Sommer 1895 operiert. und konnte 3 Jahre später noch untersucht werden. Bei der Patientin, welche Bild 30 darstellt, ist die linke Stirnhöhle nebst oberem Siebbeinabschnitt

durch Fortnahme der vorderen und unteren Stirnhöhlenwand, nebst Entfernung der Lamina papyracea und des oberen Abschnittes des linken Nasenbeins wie Stirnfortsatzes des Oberkiefers verödet worden.

Bemerken möchte ich hierzu, dass die Röpkesche Eröffnung der Stirnhöhle ebensowenig wie die Kuhntsche Operation den Namen einer Radikaloperation verdient. Röpke vergisst bei

Fig. 31.



Fig. 32.

Fig. 33.

Fig. 34.

seinem Vorgehen, dass nicht die vorderen, sondern vielmehr die orbitalen Siebbeinzellen die Hohlräume sind, welche die Ausheilung einer chronischen Stirnhöhleneiterung so oft verhindern. An diese Zellen, auf welche ich wiederholt hingewiesen habe, ausreichend bei äusseren Eingriffen heranzukommen, das ist die Hauptbedingung. Eine Radikaloperation muss daher in erster Linie ausser der Stirnhöhle den ganzen oberen Siebbeinabschnitt veröden. Dazu genügt es nicht, wie dies Röpke vorschreibt, von der aufgeknabberten Stirnhöhle her die vorderen Siebbeinzellen mit dem Löffel auszukratzen und eine breite Kommunikation nach der Nase hin herzustellen. Radikal ist der Fall operiert, bei dem jede Kommunikation nach der früheren Stirnhöhle und der Lücke zwischen unterer Stirnhöhlenwand bez. oberer Orbitalwand und hinterer Stirnbeintafel fehlt. Dies kann nur durch Fortnahme der oberen und inneren Orbitalwand wie Fortnahme der vorderen Stirnhöhlenwand und den dann noch vorspringenden Teilen des Nasengerüstes erzielt werden.

Da bei der von mir bezeichneten Radikaloperation stets die Trochlea mit entfernt werden muss, so stellt sich nach der Operation Doppeltsehen ein. In den 4 Fällen, welche ich bisher radikal operieren musste, verlor sich diese Störung jedoch bei 3 Fällen gänzlich. Nur der Patient, von dem ich die Abbildungen der doppelseitigen Radikaloperation gebracht habe (Bild 31—34), klagte über Sehstörungen beim Blick nach oben.

Eine wirkliche Radikaloperation — Verödung der Stirnhöhlen wie des Siebbeines — stellen auf beiden Seiten ausgeführt die Bilder 31—34 dar. Zum Unterschied von Bild 30 sieht man, dass bei doppelseitiger Radikaloperation von einem guten kosmetischen Resultat nicht mehr die Rede sein kann. Vergleicht man die osteoplastischen Eingriffe und ihre kosmetischen Resultate mit der Radikaloperation doppelseitiger Stirnhöhleneiterungen, so wird das, was ich über die Schwere des Eingriffes gesagt habe, ohne weiteres klar. Wo nach dem Röntgenbild die Möglichkeit vorhanden ist, osteoplastisch die Erkrankung zu beseitigen, da muss das Knochengerüst des Gesichtsschädels erhalten werden.

Zum Schluss möchte ich noch die Röntgenaufnahmen zum Vergleiche geben, welche ich nach osteoplastischen Eingriffen und einer Radikaloperation gemacht habe.

Auf Bild 35 sieht man das Röntgenbild nach einer doppelseitigen Radikaloperation bei Stirnhöhlen- und Siebbeineiterung. Das Bild der Stirnhöhlen fehlt. An Stelle der Siebbeinschatten bemerkt man nur die scharfen Linien der Schädelbasis, an welche sich hinten die Konturen der Keilbeinhöhle anschliessen.

Vollkommen ähnlich bezüglich der Siebbeinschatten ist Bild 36, welches von einem Falle aufgenommen wurde, der durch eine osteoplastische Resektion nach Gussenbauer geheilt ist. Man sieht hier aber deutlich die Hohlräume der Stirnhöhle und sieht, dass sie sich mit ihrer Helligkeit in die der Orbita fortsetzt. Der Schatten eines Stirnhöhlenbodens fehlt. Die äusseren Konturen des Schädels — vordere Stirnbeintafel und Nasengerüst — sind erhalten. Die Aufnahme ist von der Patientin (Bild 25) gemacht.

Die Röntgenaufnahme nach der osteoplastischen Resektion, welche auf Bild 26[1]) dargestellt ist, zeigt Bild 37. Vergleicht man hierzu Bild 35, so sieht man klar die Verstümmelung, welche die Fortnahme der vorderen Stirnbeintafel macht. Auch hier sind die Stirnhöhlen und das Siebbein verödet — aber mit Erhaltung der äusseren Gestalt des Gesichtes.

Wenn ich mit der Besprechung der Bilder zuweilen sehr ins Detail gehen musste, so hielt ich dies wegen der späteren Kontrolle des bisher in dieser Weise noch nicht bearbeiteten Gegenstandes für wünschenswert. An dem eng begrenzten Gebiet, welches bei der operativen Behandlung der oberen nasalen Nebenräume gekannt werden muss, sollen alle feinen individuellen Unterschiede berücksichtigt werden, damit in dem gegebenen Falle die richtige Therapie getroffen wird. Die Erfahrungen, welche durch das Studium der anatomischen Varietäten der nasalen Nebenhöhlen gewonnen sind, liessen sich bisher praktisch an den Stirnhöhlen nicht verwerten und nützten nichts, um im Einzelfalle einen den thatsächlichen Verhältnissen entsprechenden Operationsplan aufzustellen. Mit Hilfe von Röntgenaufnahmen können aber nunmehr auch für den einzelnen Krankheitsfall die anatomischen Kenntnisse nutzbar gemacht werden. Indem dieselben bei dem Studium des Röntgenbildes verwertet werden, lassen sich in dem einzelnen Falle wichtige Beziehungen zwischen Stirnhöhle und Siebbein ermitteln, insbesondere lässt sich die Beschaffenheit der Nasenwurzel feststellen. In diesem Sinne kann das Röntgenbild bei der Wahl der Operationsmethode für den vorliegenden Fall von beachtenswertem Einflusse sein.

[1]) Die Fälle, welche Bilder 19. 20. 21. 22. 25. 26 darstellen, wurden in Hamburg demonstriert.

Aus der chirurgischen Abteilung des St. Josephhospitals zu Wiesbaden. Chefarzt San.-Rat Dr. Cramer.

Beitrag zur Osteoarthritis deformans.

Von

Dr. **Alban Köhler.**

(Hierzu Tafeln XV und XVI.)

Nimmt man ein Lehrbuch der speciellen pathologischen Anatomie oder der speciellen Chirurgie zur Hand und schlägt das Kapitel über Ostitis, Arthritis resp. Osteoarthritis deformans nach, so findet man fast regelmässig, dass die beigefügten Abbildungen (meist Holzschnitte) derartige Knochenverunstaltungen veranschaulichen, dass ein vorurteilsloser Leser glauben muss, die Veränderungen bei Osteoarthritis deformans beständen immer nur in höchstgradiger regel- und gesetzloser Wucherung neben tiefgreifender Zerstörung der ganzen Knochenmasse. Ist auch bei den betreffenden Illustrationen meist bemerkt, dass es sich hier um ganz besonders schwere Fälle handelt, so sind doch diese Bilder nur geeignet, bei dem sich Orientierenden ganz falsche Vorstellungen von dem eigentlichen Wesen der typischen Osteoarthritis deformans zu erwecken. Der Grund für diesen Missstand liegt auf der Hand. Erstens stirbt kaum einmal jemand an Osteoarthritis deformans, zweitens sind operative Eingriffe bei dieser Affektion immerhin relativ selten, drittens werden bei fast allen Sektionen Knochen und Gelenke unberücksichtigt gelassen, ausser wenn die Veränderungen derartig vorgeschrittene sind, dass sie schon beim blossen Beschauen des Körpers in die Augen fallen. In der Erforschung also des wichtigsten Momentes des Leidens, der ersten Erscheinungen und der Erkrankungen mittleren Grades, die man doch als die häufigste Art, als den Typus der Deformation auffassen muss, war man bis in die letzten Jahre lediglich auf Zufallsbefunde bei einigen wenigen Operationen angewiesen. Die Entdeckung der alles durchdringenden X-Strahlen hat diesem peinlichen Missstand ein für allemal abgeholfen. Wir studieren die makroskopische Pathologie der Knochen jetzt nicht mehr an toten Präparaten, sondern am menschlichen Körper wie er leibt und lebt, und das fördert jedenfalls wertvollere Resultate zu Tage, als alle bisherigen Hilfsmittel zusammengenommen. Die erwähnten Umstände sind auch jedenfalls der Grund, dass die Osteoarthritis bisher bedeutend umfangreicher nach ihrem mikroskopischen als nach dem makroskopischen Befund beschrieben worden ist. So mag denn das wesentlichste Symptom derselben, die rein mechanische Verbildung des Knochens, etwas vernachlässigt worden sein, während man die Ursache für dieses mechanische Nachgeben des Knochens auf Druck und Zug — im Gegensatz zum Verhalten des gesunden Knochens — wahrscheinlicher durch die chemische als mikroskopische Untersuchung wird erforschen können. Der Umstand, dass bei diesem Leiden bestimmte Veränderungen des Stoffwechsels, wie sie zum Beispiel der Gicht ihr Gepräge geben, bisher noch nicht nachgewiesen worden sind, beweist doch nicht, dass solche überhaupt nicht bestehen, sondern sagt uns nur, dass mit unseren augenblicklichen Kenntnissen des Stoffwechsels und den jetzigen chemischen Hilfsmitteln solche vorläufig nicht nachgewiesen werden können; denn die in einzelnen Fällen konstatierte Albuminurie oder Glykosurie waren zufällige oder auch auf Grund anderweitiger Prädisposition unter dem Einflusse der mit dem Gelenkleiden in Zusammenhang stehenden allgemeinen Ernährungsstörung zur Entwickelung gekommene Komplikationen (Bäumler).

Dass die Osteoarthritis deformans auf einer bakteriellen Ursache beruhe, wird nach den neueren Arbeiten immer unwahrscheinlicher. Müssen wir auch annehmen, dass Monarthritis resp. Polyarthritis acuta eine infektiöse Krankheit ist, so steht jetzt ebenso sicher fest, dass die Osteoarthritis deformans in keiner Beziehung zu derselben steht.

Man hat neuerdings eine „rheumatische Diathese“ aufgestellt und Lancereaux hat eine eigentümliche Varietät der nervösen Konstitution angenommen, den „herpétisme“, der sich durch Neigung zu herumziehenden, durch Witterungseinflüsse hervorgerufenen Nervenschmerzen, zu Migräne, zu Obesität und Diabetes, zu trophischen Störungen der Haut und Nägel, zu Ekzem und anderen Hautaffektionen, wie auch endlich zu der Osteoarthritis deformans kundgebe (cit. bei Bäumler resp. Davaine 1897). Im Einklange mit dieser Hypothese stehen die Beobachtungen über deformierende Gelenkerkrankungen bei Tabes und Syringomyelie. Nicht in Widerspruch hiermit kommen die Annahmen von Charcot, Fuller, Lane und Griffiths, dass Scrophulose und Tuberculose unter den prädisponierenden Momenten einen hervorragenden Platz einnehmen.

Nach diesen Ausführungen scheint es am wahrscheinlichsten, dass die erste Ursache der Osteoarthritis deformans in einer, sei es angeborenen, sei es erworbenen Erkrankung des Nervensystems beruht, die vor allen Dingen dessen trophischen Einfluss mehr oder minder aufhebt. Es ist die normale Ernährung der Knochen gestört und ein Trauma, vor allen Dingen aber öfters sich wiederholende gleiche Traumen deformieren die Knochen, die rein mechanisch dem Drucke oder Zuge nachgeben:

Die schwere Schädigung des Nervensystems durch überreichlichen Alkoholgenuss ist unwiderleglich bewiesen und ebenso steht fest, dass die chronischen Gelenkerkrankungen am häufigsten unter Seeleuten vorkommen, die gegen den Alkohol bekanntlich kein Vorurteil haben. Der Bedeutung atmosphärischer Einflüsse als Hauptfaktoren für das Entstehen der Arthritis deformans ist von berühmten Autoren auf Grund ihrer Erfahrung oft und nachdrücklich widersprochen worden. Jedenfalls mit Recht; dafür spricht vor allem der Umstand. dass das Leiden nicht nur unter der ärmeren Bevölkerung vorkommt, sondern ebenso häufig in den besser gekleideten Kreisen. Letztere dürften aber kaum der länger andauernden Einwirkung feuchter Kälte, monatelangem Schlafen in einer feuchten Kammer, anhaltendem Stehen auf feuchtem kaltem Steinboden oder dem kalten Regenwetter ausgesetzt sein.

Das überaus häufige Vorkommen der deformierenden Gelenkleiden bei Tabes und Syringomyelie wurde bereits erwähnt. Hierher gehört ferner das Malum senile coxae, das bei alten Leuten in schlechten Ernährungsverhältnissen, vor allen bei solchen, deren Centralnervensystem bereits stark gelitten hat, sich vorzugsweise zeigt. Es wurde daher auch bereits (Schuchardt) als neurotische Atrophie bezeichnet.

Dass bei Krankheiten, die den Stoffwechsel des ganzen Körpers umändern, die eine andauernde Kachexie schaffen, natürlich auch die Ernährung der Knochen leiden muss, ist selbstverständlich. Aber es spricht auch nichts gegen die Möglichkeit, dass hier zuerst das Nervensystem als das empfindlichste des Körpers geschädigt wird in seinen Funktionen, also auch in seinen trophischen, und daraus sekundär die Stoffwechselstörung der Knochen die Folge ist. Schliesslich mögen auch beide Momente parallel ihre Wirkung ausüben. So liessen sich die Thatsache des häufigen Vorkommens der Arthritis deformans bei Scrophulose, Tuberculose und Lues im Einklang mit unserer oben ausgesprochenen Annahme erklären.

Dass bei dem einen Patienten nur die Knochen eines einzigen Gelenkes, bei anderen hinwiederum die Knochen vieler Gelenke befallen werden, lässt sich in den meisten Fällen allein durch den Heftigkeitsgrad erklären.

Man kann sich vorstellen, dass in dem einen Falle die Festigkeit des Knochensystems nur insoweit gelitten hat, dass die gewöhnlichen Bewegungen des Rumpfes und der Gliedmassen ausgeführt werden ohne die geschädigten Knochen in ihrer Gestalt zu verändern, dass aber die Knochen eines Gelenkes, welches einer etwas übermässigen Thätigkeit bezw. Kraftleistung ausgesetzt ist, den mechanischen Einwirkungen nachgeben. So erklärt es sich, dass bei manchen die rechte Hand zuerst oder allein erkrankt, bei anderen, die viel gehen oder stehen müssen, nur die Kniee, oder nur ein Hüftgelenk befallen ist, da bekanntlich beim Stehen jeder unwillkürlich ein Bein mehr zur Stütze benutzt als das andere. Haben wir in einem

anderen Falle einen heftigeren Grad der Erkrankung vor uns, so werden viele Gelenke, vor allen aber diejenigen, welche am meisten beansprucht sind, zuerst befallen sein. Nun können sich natürlich auch oft sekundäre Deformationen bilden, indem sich dem ersten Gelenk benachbarte Knochen der veränderten Funktion anzupassen suchen; dabei können in hochgradigen Fällen die Verhältnisse schliesslich so verwickelt werden, dass man kaum mehr das Wesentliche von dem Unwesentlichen unterscheiden kann.

Es kommen nun auch mitunter Fälle vor, wo nur ein Gelenk erkrankt und zwar sehr hochgradig, während alle anderen Gelenke vollständig intakt sind und es auch bis zum Tode des Patienten bleiben. Diese chronischen Monarthritiden nehmen einen ganz ähnlichen Verlauf, ihre Symptome sind oft die gleichen. Es zeigt sich eben immer mehr, dass die aus ganz verschiedenen Anlässen hervorgegangenen chronischen Gelenkaffektionen fast alle unter demselben klinischen Bilde der Arthritis deformans verlaufen. Den häufigsten Grund einer solchen Monarthritis bildet ein einmaliges Trauma, eine Fraktur, Infraktion, Distorsion oder dergl. Wir bezeichnen dies dann ja auch direkt mit dem Namen „traumatische Arthritis deformans". Nun bleiben aber immer noch eine Anzahl Fälle übrig, bei denen keine kachektische Allgemeinerkrankung des Körpers und kein traumatischer Insult zu beschuldigen sind. Es dürften hier als Ursache hauptsächlich tuberkulöse Lokalerkrankungen der Gelenke in Frage kommen, die vor Jahrzehnten mit vollständiger Ausheilung der Epiphysen- resp. Synovialtuberkulose überstanden sind, aber doch ein gewisses Etwas zurückgelassen haben, das man nicht als etwas absolut Krankhaftes, sondern etwa als Schwäche in der physiologischen Funktion des betr. Gelenkes bezeichnen kann: Die Knochenmasse giebt dem Drucke nach, der Knorpel nutzt resp. schleift sich ab, wird rauh, die Gelenkkapsel schrumpft und faltet sich, kleine Partikel lösen sich ab und werden zu Gelenkkörpern etc.

Einen hierher gehörigen typischen Fall hatte Verfasser vor einigen Wochen zu röntgenographieren: Patient, 35 Jahre alt, hat seit ca. 20 Jahren Unsicherheit im linken Knie beim Gehen, die in den letzten Jahren so zunahm, dass er vor einem Jahr sich einen Knöchelbruch und vor 8 Monaten einen Bruch der Tibia an der Grenze des mittleren und unteren Drittels zuzog. Um zu sehen, wie dieser Bruch geheilt war, liess er sich durchleuchten und erwähnte dabei, dass er auch Beschwerden im Knie habe. Die Röntgenplatte wurde so gross gewählt, dass auch das Kniegelenk mit photographiert wurde. Dasselbe zeigte eine recht hochgradige Ostitis deformans. Bei weiterer Untersuchung entdeckte man in der Kniekehle eine ganz alte Zehnpfennigstückgrosse Narbe. Auf Befragen gab Patient an, mit 4 Jahren habe es hier aus einer Fistel geeitert und sich ein paar kleine Knochenstückchen entleert. Er habe damals an englischer Krankheit (!?) gelitten. Die Fistel habe sich bald geschlossen und er sei seither immer gesund gewesen. — Es ist wohl klar, dass Patient im vierten Jahre an einer lokalen Tuberkulose des linken Kniegelenkes gelitten hat und dass diese Krankheit vollständig ausgeheilt ist. Giebt doch der glaubwürdige Patient (von Beruf Oberlehrer) an, dass er im letzten Jahrzehnt jährlich grössere Bergtouren gemacht habe. Die augenblickliche Beweglichkeit ist: aktiv ca. 160° grösste Streckung, ca. 80° grösste Beugung, Patella lässt sich mit Mühe ca. 3 mm nach beiden Seiten verschieben. Bei allen passiven Bewegungen reichliches Knirschen zu hören resp. zu fühlen. Alle anderen Gelenke waren vollständig intakt.

Alle verunstalteten Knochen von bei uns röntgenographierten, an Arthritis deformans erkrankten Patienten zeigen samt und sonders derartige Formen, dass die Verbildung lediglich die Folge eines groben mechanischen Druckes resp. Zuges auf nachgiebige Knochenmassen darstellt. Die Deformation geht nach unverkennbarer Gesetzmässigkeit vor sich, nach den bekannten Gesetzen der Mechanik. Während nun am gesunden Knochen da, wo ein besonders starker Druck oder Zug statt hat, eine gesteigerte Nahrungszufuhr und daraus resultierende Festigung folgt, giebt kranker Knochen bekanntlich dem Drucke und Zuge einfach nach. Mit ganz anderen Faktoren haben wir hingegen zu rechnen bei eitriger Einschmelzung infolge von Tuberculose, Lues, akuter Osteomyelitis und bei den meisten Knochentumoren. Hier lässt

sich kein Wirken grobmechanischer Gesetze entdecken. Der Tumor wächst nach einer Regellosigkeit, die ihresgleichen sucht. Caries und Gumma zerstören das Knochengewebe ohne erkennbare mechanische Gesetzmässigkeit. Ossificierende Periostitiden treten bei allen drei Leiden auf, ohne dass sich ein Zweck, etwa funktionelle Anpassung oder Kompensation erkennen liesse. Wir haben es hier jedenfalls überall mit der Arbeit von Mikroorganismen und dadurch bedingten feinstmechanischen Vorgängen zu thun, während im schroffen Gegensatz hierzu die rein grobmechanischen Knochenveränderungen bei Arthritis deformans stehen. Letzterer Umstand spricht schon allein gegen die Hypothese, dass Arthritis deformans eine Infektionskrankheit sein könne. Zwar sind bei ihr in der Gelenkflüssigkeit zuweilen Bakterien gefunden worden (Schüller, Banatyne und Wohlmann), doch waren die Befunde sehr verschieden von einander und auch die zu diesem Zweck angestellten Tierversuche konnten ein positives Resultat nicht liefern.

Betrachten wir zunächst die Abbildungen der Hände auf Tafel XV. Die zwei Patienten wurden uns bereits mit der Diagnose Arthritis deformans zugeführt. Hatten wir auch bisher keine Gelegenheit, noch andere Hände von Personen mit demselben Leiden zu röntgenographieren, so darf man doch wohl die betr. Knochenveränderungen als typische hinstellen, weil alle vier Hände dieselbe Deformation darbieten, nämlich eine auffallende Gestaltsveränderung des Processus styloideus ulnae. Dass gerade dieser Knochenvorsprung es ist, der dem Krankheitsprozess zuerst anheimfällt, erklärt sich bis zu einem gewissen Grade schon aus der Mannigfaltigkeit seiner Form bei gesunden Händen. Wer seine Röntgogramme daraufhin ansieht, wird finden, dass er zuweilen kaum eine sichtbare Hervorragung bildet, zuweilen die Länge von 5 bis 7 mm erreicht, manchmal an beiden Händen verschieden gross ist, rechts meist grösser als links. Ich forschte nach dem Grunde dieser Erscheinung und konnte im grossen und ganzen konstatieren, dass der Proc. styl. ulnae am stärksten und längsten gefunden wird bei Leuten, die mit den Händen krafterfordernde Arbeiten verrichten, z. B. bei Schmieden. (Ob in der anatomischen Litteratur Angaben über die Gestalt und Variabilität dieses Processus existieren, konnte ich leider nicht ausfindig machen.) Ferner sah Verfasser ihn bei Händen mit zweifellos gesundem Knochensystem immer mehr oder weniger konvex abgerundet, niemals aber bot sein freies Ende (im Schattenbild) eine so breite, durch eine dem Rande des Triquetum parallele Linie begrenzte Fläche dar, wie sie uns in den Bildern 2, 3, 4 u. 6 veranschaulicht wird.

In den Figuren 1 u. 2 sehen wir die Hände eines 51 Jahre alten Bierbrauers. Seit 10 Jahren ist sein rechtes Knie, seit 6 Jahren das linke erkrankt. Es handelte sich um typische Arthritis deformans (das Röntgogramm des einen Knies habe ich bereits in einer früheren Arbeit publiziert). Vor fünf Jahren stellten sich zuerst Beschwerden im rechten, bald darauf im linken Handwurzelvorderarmgelenk ein, bestehend in erschwerter aktiver Beweglichkeit. Bei passiven Bewegungen spürte man besonders ulnarwärts ein deutliches Knirschen. Wie die Röntgenbilder zeigen, ist an beiden Händen nur der Processus styloideus ulnae verändert. An der am spätesten affizierten linken Hand (Fig. 1) ist er entschieden pathologisch vergrössert; umfangreicher als seinem Verhältnis entspricht ist er sicher, ob er auch verlängert ist, kann zweifelhaft sein. Sein freies Ende ist zwar noch etwas abgerundet, im grossen und ganzen aber doch schon im Beginn der Abschleifung. Denselben Prozess, aber in vorgeschrittener Form bietet die etwas früher erkrankte rechte Hand Figur 2 dar. (Durch ein Versehen hat hier die photographische Platte bei der Aufnahme mit der Schichtseite nach unten gelegen, daher Umkehrung der Seiten.) Hier sieht man, wie der jedenfalls länger gewesene Processus am Triquetrum sich glatt abgeschliffen hat, denn sein freies Ende schneidet mit einer geraden oder eher leicht konkaven, dem Triquetrumrande parallelen Linie unverkennbar ab, Mit grosser Wahrscheinlichkeit wird der betr. Processus der anderen Hand nach einer gewissen Zeit denselben Befund zeigen. Dafür spricht des Weiteren Figur 3 u. 4. Diese Hände stammen von einer 23jährigen Patientin, die zuerst vor 15 Jahren in der rechten Hand beim

Schreiben Steifheit und Behinderung fühlte. — Trotz des für Arthritis deformans sehr jugendlichen Alters, ist kein Grund vorhanden, diesen Fall als ungeeignet zu verwerfen. Denn das letzte Jahrzehnt der Litteratur hat eine Unmenge Fälle von Arthritis deformans im Kindesalter aufgeführt (so berichtet z. B. Moncoroo allein über 42 Fälle im Bull. de l'Acad. de Méd. Januar 1900; Axel Johannessen über 3 Fälle in der Zeitschr. f. klin. Med.; ferner Wagner in der Münch. med. Wochenschr. 1888; Spitzy im Jahrbuch für Kinderheilkunde 1899; Baginsky in seinem Lehrbuch 1896; ferner Winterberg-Wien in Wiener Klinik 1901; sodann d'Espine, Picot, Henoch etc.). — Betrachten wir zunächst die Knochen der linken Hand (Fig. 3). Letztere ist seit 8 Jahren in ihrer normalen Beweglichkeit beschränkt. Die Beschwerden nahmen seither langsam zu. Das Schattenbild zeigt auch hier nur wenig hervortretende Abweichungen von der Norm, aber genau dieselben wie in Fig. 1 u. 2, nämlich eine bestimmte Deformation des Proc. styloideus ulnae. Man sieht, wie der Processus, der normalerweise etwa senkrecht auf dem Capitulum ulnae aufsitzt, sich in tadellosem Bogen (um den ulnaren Teil des Discus articularis herum) zum Os triquetrum gewandt und hier durch den mechanischen Druck des letzteren oder durch direktes Schleifen sein freies Ende abgeplattet hat, so dass er jetzt eine leicht konkave Begrenzungslinie entsprechend und parallel der leicht konvexen Fläche des Triquetrum aufweist. Ein kurzer Blick auf das Bild illustriert die Vorgänge, die hier nacheinander stattgefunden haben, besser als eine ausführliche Beschreibung. Dass durch fortgesetzte starke Inanspruchnahme des Ligamentum collaterale carpi ulnare, welches vom Proc. styl. ulnae zum Triquetrum zieht, der betr. Processus sich verlängern kann, zumal bei schlecht ernährtem Knochen, ist nach den Transformationsgesetzen möglich. Auch erinnere ich nochmals an die oben erwähnte ausgiebige Anpassungsfähigkeit dieses Processus. Normalerweise stossen Triquetrum und Processus styloideus nur bei dorsaler Ulnarflexion der Hand aufeinander. Verlängert sich aber nun in pathologischen Fällen letzterer, so wird die Hand zunächst zum Vermeiden der Ulnarflexion gezwungen sein. Ist aber dann eine Mittelstellung der Hand im Radiocarpalgelenk ohne Anstrengung nicht mehr möglich, dann beginnt der stete Druck und das Aneinanderschleifen; der Processus giebt schliesslich als der schwächere nach, er plattet und schleift sich ab und wird wieder kürzer. Es entsteht dann jene charakteristische Form, wie sie Figuren 1 u. 5 im Anfang, Figuren 2, 3 u. 6 vollständig ausgebildet und Figur 4 im Spätstadium, im höchsten Grade demonstriert. Ich zweifle nicht daran, dass auch an der rechten Hand (Fig. 4), die jetzt eine hochgradige Verbildung vieler Knochen zeigt, die ersten Veränderungen der ulnare Processus styloideus erlitten hat. Wichtig für unsere Zwecke ist, dass Patientin an dieser Hand die ersten Beschwerden zwischen ihrem 7. und 8. Lebensjahre beim Schreiben spürte. Möglicherweise gab die bekanntlich im ersten Jahre des Schreibunterrichts einen jeden anstrengende gezwungene Haltung der Hand die erste Ursache der Deformation ab. Hätte damals schon ein Röntgogramm angefertigt werden können, so würde es jedenfalls denselben Befund gezeigt haben, den Figur 3 zeigt.

Der Umgestaltung des Proc. styl. wird sich dann die Hand funktionell anzupassen gesucht haben, natürlich nur auf Kosten anderer Partien; so haben sich alle Knochen der Handwurzel mehr und mehr den immer stetig sich verändernden Verhältnissen adaptiert. Es ist auf Grund des Bildes 4 unmöglich zu sagen, in welcher Reihenfolge alle diese Knochen nacheinander befallen, resp. verbildet worden sind — dazu ist der Prozess schon zu weit vorgeschritten — doch darf man es für wahrscheinlich halten, dass das Os lunatum nächst dem Proc. styl. ulnae am frühesten in Mitleidenschaft gezogen war; ich schliesse dies aus einigen anderen Röntgogrammen unserer Sammlung, welche zeigen, dass dieser Handwurzelknochen häufig in seiner Gestalt variiert. Ich erinnere mich an zwei Fälle, bei denen eine sichere Diagnose nicht zu stellen war. Die Patienten klagten über Schmerzen in der Gegend des Handwurzel-Vorderarmgelenkes und das Röntgenbild ergab ein ganz plattgedrückt aussehendes Os lunatum. Im übrigen herrscht wohl (in Fig. 4) zwischen den meisten Knochen der Handwurzel Synostose, wenn auch zu berücksichtigen ist, dass einmal durch Aufeinanderfallen der Schatten zweier Nachbarknochen eine Synostose vorgetäuscht werden kann.

Im Radiocarpalgelenk ist noch keine Synostose eingetreten, das Röntgogramm zeigt hier eine schmale, aber deutliche helle Linie. Auch war die Hand in diesem Gelenk beweglich, wenn auch mit erheblichem Knirschen.

Die Ursache dieser Erkrankung ist nicht sicher zu eruieren. Patientin stand in gynäkologischer Behandlung; sie bot ein ziemlich anämisches Aussehen dar; ihr Arzt teilt mit, für tuberkulöse Belastang fehle jeder Anhaltspnnkt, dagegen sei angeborene Lues nicht ganz unwahrscheinlich.

Ich habe anfänglich geglaubt, ein solcher Knochenbefund, wie ihn Figur 4 zeigt, sei ein ganz seltener und ausnahmsweiser. Jedoch teilt mir Kienböck-Wien mit, er besitze ein ganz ähnliches Bild und beim Studium der Röntgogramme der chirurg. Klinik des Herrn Geheimrat Trendelenburg-Leipzig fand ich ebenfalls ein fast gleiches Bild (No. 2283), nur war in letzterem Falle bereits Synostose im Radiocarpalgelenk und zwischen Radius und Capitulum ulnae eingetreten.

Ein weiterer bemerkenswerter Fall von Osteoarthritis deformans repräsentiert sich in Fig. 7, Taf. XVI. Verfasser fand dies Präparat vor einem halben Jahre beim Arbeiten im Seziersaal der Erlanger Anatomie und erhielt die Erlaubnis, davon ein Radiogramm anfertigen zu dürfen. Es handelt sich um einen sehr typischen Fall von Osteoarthritis. Das Ellenbogengelenk war noch vollständig beweglich, doch zeigten die Incisura semilunaris ulnae, die Fovea capituli radii und Trochlea und Capitulum humeri beginnende Zerstörung des bedeckenden Knorpels; im humeralen Gelenkrezessus der Beugeseite befand sich ein bohnengrosser steinharter Gelenkkörper. Im Röntgenbild tritt derselbe sehr markant hervor. Das hervorspringende Höckerchen am Olecranon findet man sehr häufig bei chronischen Arthritiden und nach geheilten Frakturen; es entspricht dem Ansatz des Triceps und stellt wohl eine Ossifikation des Sehnenansatzes dar, analog der in den letzten Jahren so oft beschriebenen Verknöcherung der Sehne des Brachialis internus. Das Moment, worauf es mir hier ganz besonders ankommt, ist aber die Deformierung des Capitulum radii. Dasselbe ist platter als normal und die in dieser Stellung der Beugeseite zugekehrte Hälfte ist unzweideutig um ein Beträchtliches nach hinten (d. h. distalwärts) umgebogen. Die Verbildung weist also auch hier nichts Kompliziertes, nichts Regelloses, nichts Ungesetzmässiges auf, sondern jeder unbefangene Beurteiler muss zugeben, dass hier die in ihrer Festigkeit beeinträchtigte Knochenmasse nach den simpelsten Gesetzen der Mechanik durch den Gegendruck des massigeren Humerus bei der Beugung allmählich diese pilzförmige Gestalt angenommen hat.

Ganz anders liegen die Verhältnisse in dem Falle Fig. 8. Auch hier haben wir eine Deformation des Radiuskopfes vor uns, aber die Art derselben ist der direkte Gegensatz zur vorigen. Hier (Fig. 8) haben wir keine Zeichen von Nachgiebigkeit des Knochens, sondern nur solche von hochgradiger Hypertrophie. Das gegensätzliche Verhalten beider Fälle erklärt sich aber sofort, wenn hinzugefügt wird, dass wir es bei Fig. 8 mit einer traumatischen Ostitis deformans zu thun haben. Vor 8 Jahren war eine Fraktur im Ellenbogengelenk vorhergegangen, wahrscheinlich eine Infraction am Processus coronoideus, soviel sich nach der jetzigen Aufnahme noch beurteilen lässt. Bekanntlich reagiert gesunde Knochenmasse auf Druck und Zug durch Hypertrophie, durch Volumensvermehrung. So sehen wir denn einen über das doppelte vergrösserten Radiuskopf. Aber auch hier spricht die Gesetzmässigkeit der Gestaltsveränderung beredt aus dem Bilde. Die schön geschwungene Bogenlinie, die den Schatten des Radiusköpfchens begrenzt, ist ohne jede Knickung, die auf ein Nachgeben hindeuten könnte. Leider ist die innere Architektur dieser Partie im Radiogramm nicht zu erkennen, dagegen kann man an dem Wirrwarr der Architektur des proximalen Ulnar- und des distalen Humerusendes ersehen, dass die Anpassung an die durch Fraktur resp. Infraktion bedingte Funktionsänderung noch lange nicht abgeschlossen ist. — Kurz vor Abschluss dieser Arbeit ist es mir gelungen, dieses Patienten nochmals habhaft zu werden. Es sind seit der Aufnahme Fig. 8 gerade zwei Jahre verflossen. Fig. 9 u. 10 zeigen den jetzigen Befund. Am Radiusköpfchen

ist keine besondere Veränderung seither aufgetreten, auf der Platte lässt sich eine Andeutung von regelmässiger Struktur gerade noch erkennen. Auf der Profilaufnahme (Fig. 10) fällt als neu hinzugekommen ein grösserer Schatten in dem Winkel zwischen Radius und Ulna auf. Wir haben es hier zweifellos mit einer Ossifikation der Brachialissehne zu thun, die wie oben erwähnt, häufig nach Ellenbogengelenksfrakturen entsteht. Übrigens klagte Patient jetzt, dass es seit ca. einem Jahre schlechter gehe. Nach der ca. 3 Minuten langen Belichtung zwecks Aufnahme in Streckstellung des Armes meinte Patient, sein Arm schmerze im Gelenk augenblicklich besonders stark. Vollständige Streckung ist aktiv mit Anstrengung möglich, die Beweglichkeit im Ellenbogengelenk ist eine gute und leichte, doch ist die Beugung nur bis zu einem Winkel von 90° möglich. Zu einem spitzen Winkel lässt der Arm sich weder aktiv noch passiv flektieren. Die innere Architektur der Ulna scheint weniger regellos.

Es gelang mir ebenfalls noch im letzten Augenblick, abermalige Aufnahmen von den Händen des Patienten, die in Fig. 1 u. 2 abgebildet sind, anzufertigen und bringe ich dieselben in Fig. 5 u. 6, Taf. XV. Es sind seit der vorigen Durchleuchtung gerade ein Jahr vergangen. Die Veränderungen seither sind nicht allzu bedeutend. In Fig. 5 hat der Proc. styloideus sich gegen vor einem Jahr um ca. 1 mm verkürzt, er lässt jetzt an seiner dem Triquetrum gegenüber liegenden Fläche eine infolge Abschleifung ganz geradlinige Grenze seines Schattens erkennen. Die distal-laterale Partie zeigt eine Verringerung ihres Kalkgehalts, sie scheint allmählich resorbiert zu werden, so dass schliesslich der Processus eine Gestalt wie in Fig. 3 und Fig. 2 u. 6 annehmen dürfte. Fig. 6 ist leider nicht sehr scharf ausgefallen, da Patient während der Aufnahme die Hand nicht ruhig gehalten hat. Immerhin lässt sich das Nötige erkennen. Der Processus erscheint ein wenig verbreitert. Auffassend ist die starke Aufhellung in seinem Innern.

Das Präparat, dessen Radiogramm Figur 11 zur Hälfte darstellt, fand Verfasser ebenfalls in der Anatomie zu Erlangen. Es war ein mit Formalin gehärteter Frontalschnitt durch das Abdomen, an welchem Blase, Mastdarm, Blinddarm etc. demonstriert wurden. Der Schnitt ging mitten durch die beiden Hüftgelenke. Ein Hüftgelenk zeigte, soweit es sich untersuchen liess, ganz normale Verhältnisse; das andere bot einen interessanten pathologischen Befund dar, eine Osteoarthritis deformans hohen Grades. Durch Nachfragen liess sich nur ausfindig machen, dass das Präparat von einem 37jährigen Manne stammte, der an Phtise zu Grunde gegangen war.

Die Gelenkkapsel war, soweit sie sich untersuchen liess, verdickt, geschrumpft. Oberhalb des Kopfes ein erbsengrosses Gelenkkörperchen. Wie gross die Beweglichkeit des Oberschenkels im letzten Jahre vor dem Tode gewesen ist, kann man natürlich an dem vom Formalin steifen und rigiden Präparate nicht mehr prüfen, doch lässt sich zwischen Kopf und Pfanne resp. dessen verschmälerten Knorpelüberzügen ein langer glatter Spalt entdecken, so dass eine mässige Beweglichkeit vor dem Tode noch vorhanden gewesen sein wird. Auch das Röntgenbild zeigt deutlich, dass eine Synostose zwischen Caput und Acetabulum, wenigstens an der Stelle des Durchschnitts, nicht besteht. Der Femurhals ist sehr kurz und breit. Der Kopf hat eine Gestalt angenommen, die der Norm auch nicht im geringsten mehr ähnelt: er ist vollständig umgeformt und stellt im Schattenbild fast ein Rechteck dar. (Aus dem Kugelgelenk ist ein Walzengelenk geworden.) Ganz auffallend ist die schöne Symmetrie der lateralen und medialen Caputhälfte. Der Trochanter major hat genau dieselbe Gestalt wie auf der gesunden Seite. Die Corticalis des Femurschaftes verjüngt sich lateral allmählich, bis sie am Troch. major aufhört, medial behält sie die gleiche Stärke immer bei, bis sie an der Knickung am Kopf rund abschneidet. Was die Details der inneren Architektur anbetrifft, so bietet die Originalplatte so viele und des Studiums werte Momente, dass sich allein darüber eine umfangreiche Arbeit schreiben liesse.

Zweck dieser Arbeit war es aber nur, die grobmechanischen Verhältnisse der Osteoarthritis deformans in ihren einzelnen Heftigkeitsgraden an der Hand einwandfreier Röntgen-

5

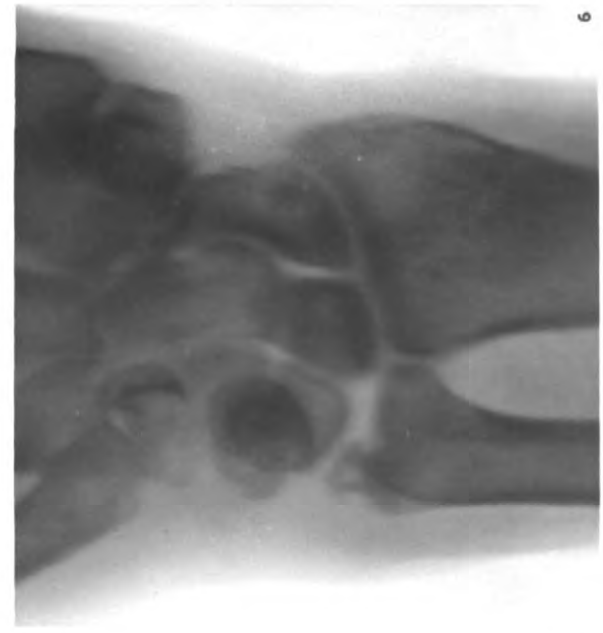
6

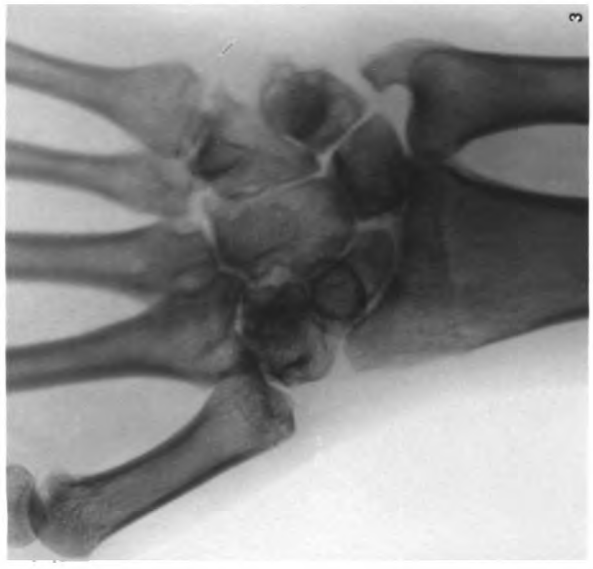
3

4

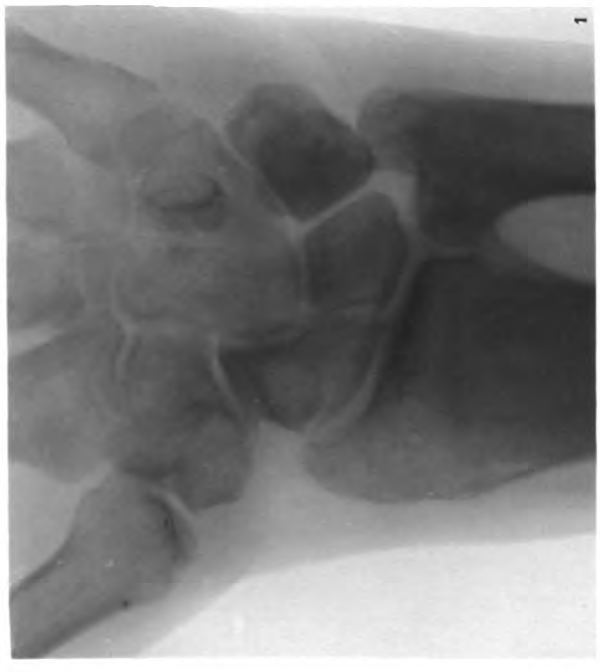
1

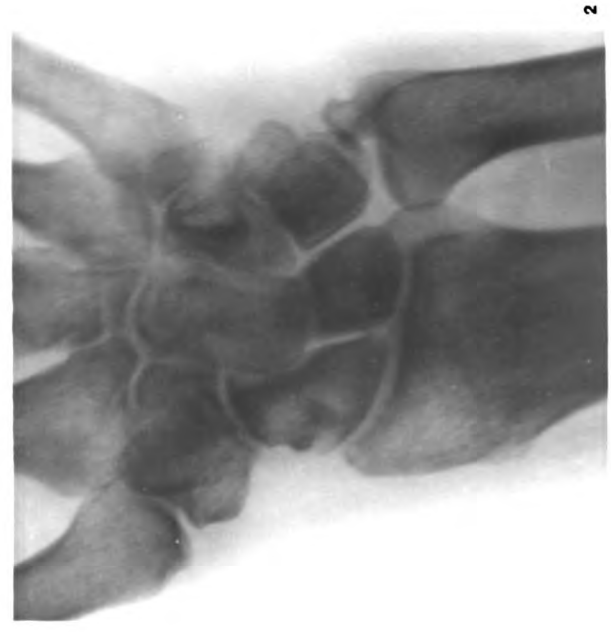
2

Neue Photogr. Gesellsch. A.-G. Berlin-Steglitz.

Verlag von Lucas Gräfe & Sillem in Hamburg.

UNIV
OF

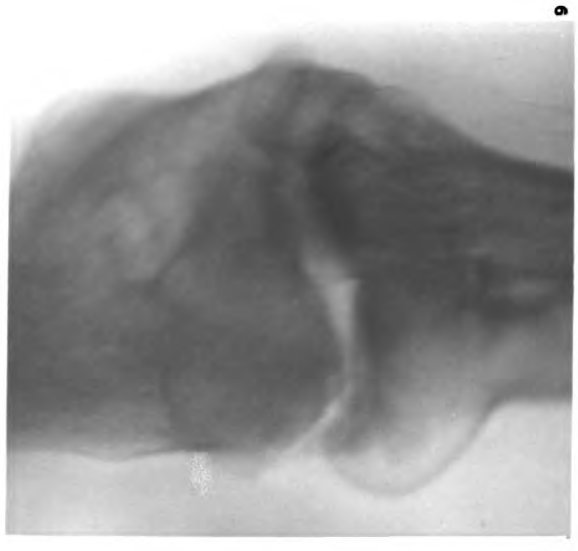

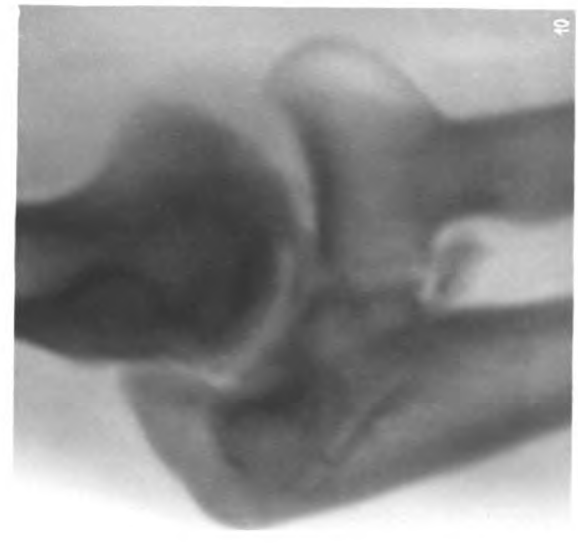

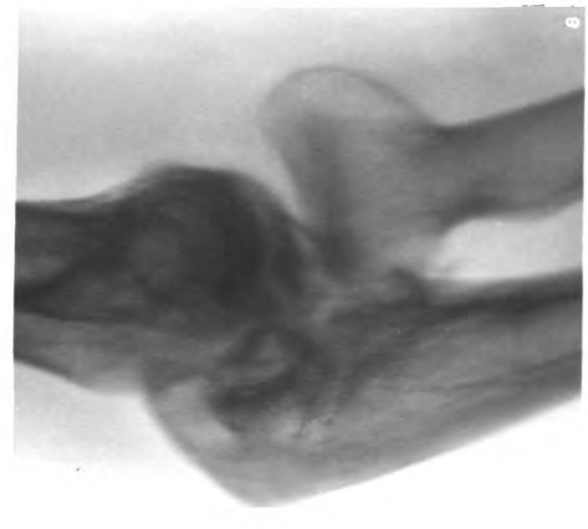

bilder, die manche neue Thatsache zu Tage fördern, zu illustrieren. Radiogramme von osteoarthritisch deformierten Knien wurden hier nicht gebracht, solche sind bereits mehrfach veröffentlicht. Ein sehr instruktives derartiges Bild findet sich auch in dem Röntgenatlas von Eiselsberg und Ludloff. Solche Fälle und die hier veröffentlichten lassen sich am Lebenden einzig und allein durch X-Strahlen demonstrieren. Die anderen diagnostischen Hilfsmittel sagen uns nur, dass in den betr. Fällen Verunstaltungen der Knochen vorhanden sein müssen. Welche Form dieselben aber haben, das kann durch Palpation und Mobilitätsprüfung selbst der geschickteste Chirurg kaum annähernd erkennen; und die Zufallsbefunde bei Operationen und Sektionen haben uns doch eigentlich — zumal es sich dabei meist um höchstgradige Fälle mit Komplikationen, die das reine Bild der Osteoarthritis sehr verwischten, gehandelt hat — ein recht spärliches Material geliefert im Vergleich zu dem, was die Röntgenstrahlen noch in dieser Beziehung zu Tage zu fördern berufen sind.

Die forensische Beurteilung der sogenannten Röntgenverbrennungen.

Von

Dr. G. Holzknecht,

Sachverständiger für das medizinische Röntgenverfahren am Landesgericht in Strafsachen in Wien.

Es giebt nur wenige Gebiete der gerichtlichen Medizin, in welchen derartige Unklarheit herrscht, wie in der Beurteilung von Röntgenverbrennungen, wenige, wo von Parteien, Richtern und „sachverständigen" Beratern derselben so diametral entgegengesetzte Forderungen gestellt, so widersprechende Grundsätze aufgestellt und deren Nichtbeachtung dem Urteile zu Grunde gelegt wurden. Es giebt aber bestimmt kein zweites gerichtlich medizinisches Gebiet, wo solche Unklarheit bestände, trotzdem die Grundlagen der Beurteilung völlig klar liegen und vollkommen erschöpfend dargestellt sind. Betrachtet man das vorliegende Material der in Deutschland, Frankreich, England, Holland[1]) zur gerichtlichen Entscheidung gelangten Fälle, so konstatiert man zunächst die herrschende Sachverständigen-Misere. Gerichtsärzte, denen der neue Gegenstand vollkommen ferne lag, erregten mit den naivsten Ausführungen die stille Heiterkeit der wenigen wirklich kompetenten Fachleute. „Medizinalkollegien", deren Mitglieder im Leben keine Röntgenreaktion gesehen hatten, „wissenschaftliche Medizinaldeputationen", Fakultäten sahen sich in der peinlichen Lage, Gutachten in ihnen vollkommen fremder Sache abzugeben, Gutachten, welche in Nichts übereinstimmten, als in der völligen Divergenz ihrer Ansichten.

Selten wurden Fachleute herangezogen. Aber auch wenn dies geschah, sah, oberflächlich betrachtet, die Sache nicht besser aus. Unter diesen herrschen nämlich ebenfalls Differenzen, jedoch von besonderer Art. Während die relativen Laien vollkommene Hilflosigkeit gegenüber allen Fragen des Themas gezeigt haben, sahen wir hier zwei Standpunkte die Radiologen in zwei feindliche Lager trennen. Die einen schrieben die Röntgenreaktionen den Röntgenstrahlen zu, die anderen den übrigen Erscheinungen an der Röntgenröhre, vor allem den stillen elektrischen Entladungen. Die Geschichte dieses Krieges ist kurz: Die „elektrodynamische" Theorie der Röntgenwirkung — Freund hat diesen Ausdruck geprägt — verdankt ihre Entstehung dem krassen Mangel physikalischer Bildung unter den Ärzten und ihre weite Verbreitung der Rührigkeit ihrer Vertreter, sowie der hieraus entsprungenen internationalen Autorität, der sich einige derselben zum Schaden der Sache erfreuten. Sie waren zunächst in der Überzahl. Aber schon 1900, als Kienböck[2]) als erster Klarheit in die hier

[1]) In Österreich ist bisher keiner der geeigneten Fälle gerichtlich ausgetragen worden.

[2]) Wr. klin. Woch. 1900, No. 50; Wr. med. Presse 1901, No. 19 ff.

massgebenden Fragen brachte, waren die beiden Lager gleich stark und immer mehr Überläufer reduzierten in den zwei seither verflossenen Jahren die Gruppe der „Elektrodynamiker". Heute zählt sie wenige Namen, auch ihre Autoritäten haben sie in geheimer Flucht verlassen und nach längerem Schweigen tauchen ihre Federn im fremden Lager auf.

Man könnte nun meinen, dass die theoretische Auffassung von den wirksamen physikalischen Faktoren der Röntgenbestrahlung für die Praxis mehr minder gleichgiltig sei, doch mit Unrecht. In ihren verschiedenen Zuständen giebt die Röntgenröhre bald mehr Röntgenlicht, bald mehr elektrische Entladungen. Man kann sie nun in jenem oder in diesem Zustande betreiben. Man wird auf diese Weise bald längere, bald kürzere Zeit brauchen, bis eine genügende Menge des wirksamen Agens in Anwendung gekommen ist. Huldigt man nun der falschen von den beiden Auffassungen, so braucht man nicht nur länger zur Erzielung des genügenden Effektes — was der geringste Nachteil wäre — sondern man wird zahlreiche Unter- und Überdosierungen vornehmen. Hält man z. B. die elektrischen Entladungen für das wirksame Agens und arbeitet man gerade mit einer Röhre, welche viel Röntgenlicht und wenig elektrische Entladungen giebt, so wird, wenn nach gewisser Zeit die elektrischen Entladungen genügend reichlich gegeben scheinen, die überwiegende Menge der Röntgenstrahlen schon so gross sein, dass, falls sie das wirksame Agens sind, schon eine bedeutende Überdosierung vorliegt. Das ist auch der Typus, nach dem die grösste Zahl der zu gerichtlicher Austragung gekommenen Röntgenverbrennungen entstanden sind. Denn das wirksame Agens sind die Röntgenstrahlen. Kienböck hat c. l. das umfassende Beweismaterial zusammengetragen, dessen kleinster Teil sofort alle überzeugt hat, die nicht schon im gegnerischen Lager gestanden hatten, allmählich aber auch diese.

Die theoretische Auffassung hatte aber nicht bloss entscheidenden Einfluss auf die richtige Dosierung bei der Bestrahlung der erkrankten Hautpartie, sondern auch auf die Wahl der Massregeln zum Schutze der gesunden Nachbarschaft des Herdes, welche mit einem Material bedeckt werden muss, das das wirksame Agens abhält. Es ist klar, dass die die elektrischen Entladungen abhaltenden Isoliermaterialien, Glas, Kautschuk-, Ebonitplatten, Celluloid-Films keinen Schutz gegen die Röntgenstrahlen gewähren, und dass bei ihrer Verwendung, wenn nur die Dosis überhaupt genügend war, die Nachbarschaft in eine um nur wenig geringere Reaktion versetzt wurde und zwar oft in weitem Umkreis.

Heute sind nun zwar die Fundamentalsätze bei allen Fachleuten anerkannt, aber ihre völlige geistige Verarbeitung, ihre Applikation auf alle die vielfältigen technischen Situationen, steht noch aus und die Praxis hält noch immer an nur wenigen Stellen Schritt mit der Theorie. So sehen wir noch immer Fachleute, denen die theoretischen Grundlagen klar sind, fehlen, weil sie nicht alle praktischen Konsequenzen derselben gezogen haben. Von ihnen stammt der grösste Teil der Schädigungen, welche heute noch vorkommen und nur zum kleinsten Teil die Gerichte beschäftigen. Die kleinere Hälfte entsteht dadurch, dass dem Radiotherapeuten die bisherige äusserst schwierige, teilweise auf Schätzung und nur teilweise auf Messung der massgebenden physikalischen Faktoren beruhende Dosierung trotz aller Einsicht doch nicht in jedem Fall glückt. Die Zahl derer, die sie wirklich vollkommen beherrschten, war ja eine sehr geringe. So entstanden gerichtlich bedeutungslose Unter- und die Gerichte beschäftigende Überdosierungen. Endlich beruht ein letzter sehr geringer Teil auf der direkten sträflichen Absicht zu Forschungszwecken bewusste Überdosierungen hervorzubringen. Ein hierher gehöriger Fall ist mir bekannt. Er betrifft eine nekrotische Zerstörung der Haut in kleinem Umfang und wurde zwecks Ermittlung einer Maximaldosis absichtlich erzeugt. Es ist — glaube ich — der einzige Fall dieser Kategorie. Eine weitere Sorte von Fällen, welche früher eine grosse Rolle gespielt haben, heute aber wohl kaum mehr vorkommen dürften, sind Verbrennungen, entstanden durch zweckwidrig ausgedehnte diagnostische Röntgenaufnahmen. Fall 1 (s. u.) ist ein Beispiel hiervon.

Die geschilderten vier Kategorien zeigen uns die falschen Wege, welche zu den vorkom-

menden Schädigungen führen, und ob dieser oder jener zu ihnen geführt hat, wird bei der Strafbemessung sicher nicht ohne Einfluss sein. Eine falsche theoretische Ansicht, welche immerhin noch einige Anhänger zählt, erscheint zweifellos als Milderungsgrund gegenüber blosser Achtlosigkeit bei richtiger Einsicht.

Wichtiger aber ist für den Richter die andere Frage, welches die direkte, die letzte Ursache der Schädigung war und ob es der Arzt in der Hand hatte, sie zu vermeiden.

Die Röntgenveränderung, welche am Menschen nur die Haut und die nächsten Schichten betrifft, besteht in Folgendem. Die Röntgenstrahlung wird zum grössten Teil in der Eintrittsstelle aufgefangen und absorbiert. Sie setzt sich dabei ähnlich dem Licht in chemische Energie um, und diese setzt eine chemische Veränderung der Gewebszellen, welche dadurch erkranken (Nekrobiose)[1]). Ist diese und die Menge ihrer Zersetzungsprodukte[2]) bis zu gewisser Höhe angestiegen, so ruft sie eine reaktive Entzündung hervor, die erste sichtbare Folge der Bestrahlung. Die ihr voraufgehende Nekrobiose ist zwar mikroskopisch als Degeneration, besonders der protoplasmareichen Zellen sichtbar[3]), äusserlich aber nicht erkennbar. Daher rührt es, dass von der Bestrahlung bis zur sichtbaren Reaktion eine gewisse Zeit (Latenzzeit) vergeht, und diese ist nicht nur der Röntgenstrahlung eigen, jedoch bei dieser und bei der Beoquerelstrahlung besonders lange (1—4 Wochen). Man kann daher bei der Röntgenlichtapplikation nicht wie bei anderen Medikamenten so lange mit der Anwendung fortfahren, bis die Reaktion die gewünschte Höhe hat, weil die Wirkung des heute gegebenen Lichtes immer erst in ca. 14 Tagen auftritt, sondern man muss heute die richtige Dosis geben und ca. 14 Tage auf die Wirkung warten.

Die Röntgenreaktionen gleichen sich alle darin, dass sie tief in die Haut eindringende Entzündungsprozesse darstellen. Ganz verschieden sind jedoch die Intensitäten, die Höhen, welche die einzelnen Reaktionen erreichen. Eine ununterbrochene Reihe von kurzdauernder, leichter Rötung bis zur brandigen Zerstörung der Haut und des Unterhautzellgewebes wurde aus praktischen Gründen in drei Grade eingeteilt: 1. Rötung und Haarausfall, 2. Blasenbildung, nässende Excoriation mit nachfolgender glatter Überhäutung, 3. Mortifikation, Geschwür mit Ausgang in Narbenbildung[4]).

Die beiden ersten sind bei gewissen Krankheiten der Haut indiziert, der dritte Grad ist eine zwecklose Schädigung.

Ob nun in bestimmten vorliegenden Fällen der erste oder zweite Grad und welche Stufe anzuwenden sei, und durch welchen von diesen Graden mehr oder weniger Nutzen gestiftet wird, das wird noch lange Jahre Gegenstand eifriger Forschung und lebhafter Diskussion sein. Auch werden der erste Grad und die ersten Stufen des zweiten Grades wie bisher auch weiterhin keine Gegenstände gerichtlicher Entscheidungen sein, wohl aber die höheren Stufen des zweiten Grades, die in gewissen Fällen noch vollberechtigt sind, in anderen bereits eine zwar nicht dauernde, aber doch lange Zeit bestehende Schädigung bedeuten. Diese höheren Stufen währen nämlich bis zu ihrer Überhäutung 2 Monate und darüber, und werden nicht selten auch von Ärzten als Geschwüre (3. Grad) angesprochen, obwohl sie nur langdauernde, torpide Excoriationen sind. Zur Unterscheidung ist spezielle Sachkenntnis erforderlich. Diese aber vermag dafür in jedem beliebigen Zeitpunkt der Reaktion, schon bei ihrem Beginne, aus ihrem Aussehen und der Länge der verstrichenen Latenzzeit mit ziemlicher Genauigkeit die Höhe und Dauer der Reaktion vorherzusagen.

Eine zweifellose Schädigung ist der dritte Grad der Reaktion und er könnte höchstens in Zukunft bei bösartigen Neubildungen in Betracht kommen. Liegt nun ein hoher Grad von Reaktion vor und ist die Frage, ob er eine Schädigung involviert, entschieden, so tritt die

[1]) Fortschr. auf d. Geb. d. Röntgenstrahlen, Bd. V, Heft 4, S. 240.

[2]) Kienböck, Wr. med. Presse 1901, No. 19 ff.

[3]) Scholz, Archiv f. Derm. und Syphilis, 1902, Heft 3.

[4]) Man wird gut thun, bei jedem Grad, je nach der Dauer der Reaktion, noch einige Stufen zu unterscheiden.

nächste an uns heran, ob sie vermeidlich war oder nicht, und diese löst sich in zwei andere auf: 1. Von welchen Faktoren hängt die Höhe der erst später auftretenden Reaktion ab? 2. Hat der Radiologe diese Faktoren in der Hand oder nicht?

Kienböck hat (c. l.) diese beiden Fragen dahin entschieden, dass die Höhe der Reaktion abhängt 1. von der absorbierten Menge Röntgenlichtes, 2. vom Alter des Individuum, 3. von der Körperstelle (Gesicht, Kopf, Beugeseiten, Streckseiten verschieden), während er es bestreitet, dass eminente individuelle Differenz (Idiosynkrasie) besteht und nur zugiebt, dass vielleicht kleine individuelle Unterschiede vorkommen. Seine Angaben wurden allerorten nachgeprüft und zunächst von allen, die in der Sache bisher noch nicht Stellung genommen hatten, schliesslich aber auch von jenen anerkannt, die von vornherein im anderen Lager standen. Als rühmlichstes Beispiel dieser nenne ich Freund, der in seiner letzten Arbeit seine Standpunktsänderung in anerkennenswerter Weise erklärt und damit für den Rest des gegnerischen Lagers das Signal zur Schwenkung gegeben hat.

Von den drei angeführten Faktoren sind uns die zwei letzteren natürlich vollkommen zugänglich. Ihre Bedeutung ist zwar therapeutisch nicht gering zu schätzen, aber sie ist doch nicht so gross, dass aus ihrer Nichtberücksichtigung leicht Fehler entstehen würden, die zu gerichtlicher Austragung führen könnten. So ergiebt sich als wichtigster Faktor die Menge des absorbierten Röntgenlichtes.

Die Nichtberücksichtigungen des zweiten und dritten Punktes können zu relativen Über- und Unterdosierungen führen, welche gering sind und nicht zu Konflikten mit dem Gesetze, sondern nur mit der Heilabsicht führen. Die Nichtbeachtung der Menge des absorbierten Röntgenlichtes jedoch führt zu den absoluten Überdosierungen, und diese liegen allen Schädigungen durch Röntgenbestrahlung zu Grunde[1]).

Kienböck hat weiter eine zureichende Methode angegeben, die Menge des absorbierten Röntgenlichtes zu bemessen. Sie ist — auch der Autor selbst giebt dies zu — schwierig, denn sie beruht, wie schon bemerkt wurde, nur zum Teil auf exakter Messung, zum anderen Teil auf Schätzung, welche viel Übung zur Voraussetzung hat. Neuerdings wurde an deren Stelle eine andere, eine instrumentelle Messung der absorbierten Lichtmenge[2]) gesetzt. Das betreffende Instrument, das Chromoradiometer, misst das Röntgenlicht etwa so wie das Ombrometer den Regen, indem es einen kleinen Teil auffängt und in Mengeneinheiten angiebt. Beispielsweise sind für die nicht entzündete Haut des Gesichtes jugendlicher Individuen $3_{,0}$ Einheiten, älterer 4, den Kopf $5_{,0}$—$7_{,0}$ Einheiten notwendig. Auf Grund dieser exakten, zahlenmässigen Bestimmung, die der Wägung der pharmaceutischen Präparate vergleichbar ist, lässt sich nun auch eine Maximaldosis ermitteln und diese kann, wenn erst über deren Höhe Einigkeit erzielt ist, gesetzlich festgelegt werden. Die besondere Wirkungsweise der Röntgenstrahlen, ihre lange Latenz und ihre sozusagen cummulierende Wirkung bedingen es, dass diese Maximaldose nicht pro dosi oder pro die, sondern pro mense festgesetzt werden müsste. Der vorläufig gemachte Vorschlag: $10_{,0}$ der obigen Einheiten pro mense ist vielleicht etwas zu niedrig gegriffen.

Liegt im gegebenen Fall eine Angabe über die verabfolgte Dosis in obigen Einheiten vor, so ist die Beurteilung eine sehr einfache. Überdies vermag spezielle Sachkenntnis aus der Höhe der Reaktion einen ziemlich genauen Schluss auf die verabfolgte Dosis zu ziehen. Liegt eine solche Angabe nicht vor, so führt der letztere Weg allein zum Ziel.

Diese Klarheit verdanken wir der Erkenntnis, dass alle vorkommenden Schädigungen auf absolute Überdosierungen zurückzuführen sind.

Eine Ausnahme hiervon machen nur diejenigen Fälle, in welchen es sich nicht um eine schwere Schädigung der bestrahlten erkrankten Partien, sondern um die unnütze und zwecklose

[1]) Siehe zum Schluss die relativen Schädigungen durch mangelhaften Schutz der gesunden Haut.

[2]) Das Chromoradiometer, Wr. klin. Rundschau, 1902, No 35; Verhandlungen des II. internat. Kongresses für Radiologie, Bern, 1902; Fortschr. auf d. Geb. der Röntg., Bd. VI, Heft 2, Verh. d. derm. Sektion der Naturforschervers. 1902; Wr. klin. Wochenschr. 1902, No. 22 Ges. d. Ärzte.

wenn auch nicht zerstörende Reaktion in der gesunden Umgebung des Bestrahlungsfeldes handelt. Wir haben schon gehört, dass dieselben durch ungenügenden Schutz der Nachbarschaft entstehen. Das hierfür verwendete Material kann auf seine Absorptionskraft, seine Fähigkeit, das Röntgenlicht von der zu schützenden Haut genügend abzuhalten, jederzeit mittelst des erwähnten Instrumentes bestimmt werden.

Fast jedes, auch das zweckwidrigste Schutzmaterial hält einen Teil der Strahlung ab, und so kommt es, dass in Fällen von ungenügendem Schutz die schlecht geschützten peripheren Partien fast nie so hohe Reaktionen zeigen, wie die unbedeckte kranke Stelle. War daher die gegebene Dosis nicht zu hoch, so führt der ungenügende Schutz bloss zu einer geringgradigen Reaktion an ungewünschter Stelle, die bald zurückgeht, und solche Fälle werden kaum die Gerichte beschäftigen. Sie sind sicher sehr häufig.

Die ungenügende Abdeckung wird daher meist nur dann zu forensischer Behandlung gelangen, wenn überdies auch im beabsichtigten Bestrahlungsfeld eine absolute Überdosierung vorgefallen ist. Dann findet sich nicht nur im Bereich der behandelten Affektion eine Schädigung, sondern auch in dem schlecht geschützten eine entsprechend geringere Läsion.

Zwei besondere Fälle ungenügenden Schutzes der gesunden Haut sind im folgenden geschildert und kommen nicht selten vor.

Häufig wird die gesunde Umgebung der zu bestrahlenden kranken Partie zwar geschützt, jedoch in zu geringer Ausdehnung. Ausserhalb des z. B. aufgelegten schmalen Bleibleches tritt dann ebenfalls Reaktion auf.

Im anderen Fall wird unter besonderen Umständen die Röhre einem nicht zu behandelnden Körperteil viel näher gebracht als dem zu behandelnden. Soll z. B. die Unterfläche des Unterkiefers bestrahlt werden, so wird bei gestrecktem Kopf die Röhre ganz nahe der Brust gebracht. Vergisst man die Brust gut zu decken, so tritt hier eine bedeutend stärkere Reaktion auf, als an der behandelten Stelle.

In beiden letztgenannten Fällen kann es auch geschehen, dass sich mehr oder minder fern vom Bestrahlungsort behaarte Haut befindet. Wird sie nicht abgedeckt und entsteht in ihr auch nur eine schwache Reaktion (1. Grad 1. Stufe), so fallen die Haare aus und erscheinen in diesem Fall erst in ca. zwei Monaten wieder. Dass mehrmonatliche Kahlheit zwar keine Krankheit wohl aber eine soziale Schädigung des betroffenen Individuums bedeutet, wird wohl häufig erkannt werden müssen.

Eine letzte, den bisherigen heterogene Art der Schädigung liegt in dem Auftreten einer Allgemeinerkrankung, bestehend in hohem Fieber, und einem Exanthem fast ohne alle die bei Verbrennungen durch hohe Hitzegrade entstehenden schweren Störungen des Wohlbefindens und des Bewusstseins[1]). Die als Toxämie aufzufassende Affektion tritt zur Zeit des Höhepunktes ausgedehnter Reaktionen auf und hat einen sehr günstigen Verlauf ohne jede bleibende Schädigung. Sie ist äusserst selten und es scheint, dass hier im Gegensatze zu den Hautveränderungen individuelle Dispositionsdifferenzen eine grosse Rolle spielen, weil schwerere und ausgebreitetere Reaktionen in zahlreichen anderen Fällen zu dieser Erkrankung nicht geführt haben.

Endlich sei noch anhangsweise der nicht seltenen Beschuldigung des Radiologen gedacht, dass er die einmal gesetzte über das erlaubte Mass hinausgehende intensive Reaktion schlecht behandelt habe. Nicht so sehr auf fehlerhafter Applikation der Röntgenstrahlen beruhe die lange Dauer der entstandenen Geschwüre, sondern auf fehlerhafter Behandlung derselben. Dieser Vorwurf wird nicht selten den Röntgologen, noch häufiger aber von dem in die Enge getriebenen Röntgologen den Patienten oder deren Ärzten gemacht, wenn die ersteren die Behandlung ihres Geschwüres in andere Hände gelegt hatten. Der Vorwurf ist im allgemeinen, wenn der Verdacht einer mutwilligen Selbstbeschädigung fehlt, zurückzuweisen. Denn, wie von der absorbierten Röntgenlichtmenge die Höhe, der Grad der Reaktion abhängig ist, so wiederum vom Grad die

[1]) Allgemein-Erkrankung nach Bestrahlung mit Röntgenlicht, Verfasser. Archiv für Dermatologie und Syphilis, im Druck.

Dauer. Diese ist auffallend kurz bei Reaktionen zweiten Grades erste Stufe (wenige Wochen), nicht sehr lang bei Reaktionen zweiten Grades zweite Stufe, sehr lang aber (viele Monate) bei Reaktionen dritten Grades. Parallelversuche haben nun gezeigt, dass die hier allein in Betracht kommenden länger dauernden Reaktionen durch keinerlei besondere Mittel abgekürzt, durch keine der auch sonst in der Dermatologie bei derartigen Prozessen verwendeten Mittel verlängert wird. Zwar wird die Überhäutung durch Benetzung mit Wasser verzögert und dieses ruft auf den geheilten Stellen Eczem hervor. Allein bei so günstigem Verlauf wird nicht geklagt. Reaktionen dritten Grades werden, besonders wenn sie ausgedehnt sind, mit Recht wie schwere Combustionen im Wasserbade gehalten, wenn sie geringe Ausdehnung besitzen, weit im Gesunden exstirpiert.

Resumieren wir: Bei der zu therapeutischen und zu diagnostischen Zwecken vorgenommenen Bestrahlung des menschlichen Körpers mit Röntgenlicht kann spezielle Sachunkenntnis im ersteren Falle sehr leicht, im letzteren weniger leicht zu mehr minder schweren, teils langdauernden teils irreparablen Schädigungen führen. Wir haben diesbezüglich drei Möglichkeiten zu unterscheiden: 1. Die Schädigung im Bereich der absichtlich bestrahlten Haut durch absolute Überdosierung.

2. Schädigung an einer unabsichtlich bestrahlten Stelle (am häufigsten der Umgebung des absichtlich bestrahlten Gebietes) durch ungenügenden Schutz der nicht zu bestrahlenden Haut.
3. Schädigung des betroffenen Individuums durch Entstehen einer sekundären Allgemeinerkrankung infolge allzu ausgedehnter gleichzeitiger Röntgenreaktionen.

Und nun möchte ich zur Illustration des Gesagten über einige typische Fälle von gerichtlich ausgetragenen Röntgenverbrennungen kurz referieren. Ihre Durchsicht wird den Leser die völlige Ratlosigkeit der Personen und Körperschaften erkennen lassen, welche bisher berufen waren, den Richter mit ihrem Rat zu unterstützen.

Kasuistik.

Fall 1. Paris, 1898[1]). Eine Dame liess bei einem Radiologen eine diagnostische Röntgen-Aufnahme ihres Beines vornehmen. 3 Aufnahmen. Die erste mit einer Expositionszeit von 40 Minuten misslang. Sie wurde acht Tage später wiederholt (Expositionszeit 45 Minuten) und misslang. Acht Tage später folgte die dritte mit einer Expositionszeit von $1^1/_4$ Stunden. Auch diese Aufnahme war misslungen. Dagegen trug die Patientin eine schwere Brandwunde davon, welche eine zweijährige Behandlung erforderte. Der Radiologe wurde in Anklagezustand versetzt und 1900 wurde er durch das Civilgericht de la Seine „wegen eines besonders schweren Kunstfehlers“[2]) zu 5000 Fr. Schadenersatz verurteilt. Sachverständiger war Brouardel, der Pathologe und damalige Dekan der Pariser medizinischen Fakultät. „Es erschien ihm unbestreitbar, dass der Operateur Vorsichtsmassregeln hätte ergreifen können, welche den Erfolg sicherten, und die 1898, wo die Radiographie über die Anfänge schon hinaus war, bereits bekannt waren. Und wir können beifügen,“ erklärte M. Brouardel, „dass er, indem er diese Vorsichtsmassregeln zu gebrauchen vernachlässigte, das that, was die meisten, welche sich mit Radiographie beschäftigen, damals thaten, und auch heute noch thun.“

Diese Worte haben grosse Entrüstung entfesselt. Die damaligen Radiologen sprachen sich darüber mit grosser Empfindlichkeit und Reizbarkeit aus. „Was die Gefahr des Verbrennens“, so fährt das Journal de la Santé, ein übrigens durchaus nicht verlässliches Blatt, fort, „von der gesprochen wurde, betrifft, so wird von derselben von kompetenten Spezialisten, wie Mourice, Lenoir, Foveau-de-Courmelles, A. Londe, gar nicht mehr gesprochen. Der Prozess bezieht sich auf i. J. 1898 vorgefallene Ereignisse und 1898 gehört in das Altertum der Radiologie. Was man die „radiographische Insolation“ genannt hat, das Erythem und dessen Folgen, unter denen als die gefürchtetste der Haarausfall zählte, von all dem gibt es heute nichts mehr. Übrigens genügt bei Verlängerung zur Vermeidung jeden Unfalls eine Aluminiumplatte, die unter die Röhre gelegt wird.“

Epikrise des Verfassers: Es lag hier ein Fall von absoluter Überdosierung bei wiederholten radiographischen Aufnahmen vor. Nach der Heilungsdauer zu urteilen, mögen ca. 30

[1]) Journal de la Santé, Bd. 18, No. 899.
[2]) Faute operatoire particulièrement grave.

der oben erörterten Mengeneinheiten das Bein getroffen haben. Auch wenn die Röhre bei den drei Aufnahmen sehr nahe dem Körper aufgestellt war, worüber uns nichts berichtet wird, muss sie, da sie in 160 Minuten ca. 30 Einheiten geliefert hat, ziemlich intensives Licht gegeben haben und man wird unter Berücksichtigung der damaligen Instrumentarverhältnisse nicht irre gehen, wenn man auf ein mittelstark absorbierbares Licht schliesst. Mit diesem konnte die radiographische Aufnahme des Beines in 2—5 Minuten maximo mit bestem Erfolg durchgeführt werden. Das Misslingen der Aufnahmen ist daher auf Überexposition der Platten zu beziehen. Ohne sie gesehen zu haben, können wir schliessen, dass sie sich bei der Hervorrufung tief geschwärzt haben, wenn nicht schon Solarisation der Emulsion eingetreten war. Es zeigt sich also zunächst eine Unkenntnis der Aufnahmetechnik. Ohne allen Grund und zum Schaden des Radiogrammes wurde mit der Expositionszeit jene Grenze weit überschritten welche durch die Vulnerabilität der Haut gesetzt ist. Bezüglich der Schuldfrage muss man aber in Betracht ziehen, ob jene Grenze damals bekannt war und ob es technisch möglich war, sie zu bemerken und zu respektieren. Das war nun nicht der Fall. Niemand hatte auch nur eine Ahnung, wo sie lag und woran man sie erkennt. Die Berechtigung des Urteiles ist also zweifelhaft, da doch die Radiologie, trotzdem sie vor Feststellung dieser Maximen als gefährlich zu bezeichnen war, nicht verboten war. Die Urteilsbegründung spricht, die Richtigkeit des Referates (c. l.) vorausgesetzt, von Schutzmassregeln, die ausser acht gelassen worden sind, und erhebt zugleich gegen die Mehrzahl der damaligen Radiologen die Anklage, dass auch sie gewohnheitsmässig diese gebotenen Schutzmassregeln ausser acht lassen. Worin diese Schutzmassregeln bestehen, ist (c. l.) nicht ausgeführt. Wir erfahren dies aber aus der Diskussion: „Übrigens genügt bei Verlängerung zur Vermeidung jeden Unfalles eine Aluminiumplatte, die unter die Röhre gelegt wird." Wir wissen heute, dass diese Aluminiumplatte das ungeeignetste Schutzmittel ist. Der Gedankengang, der zu ihrer Verwendung führte, schliesst an die elektrodynamische Theorie an. Er hat zur Voraussetzung, dass die elektrischen Entladungen der Röhre das „schädigende Agens" sind und folgert, dass Aluminium als guter Leiter der Elektrizität die gefährlichen Entladungen von der Haut abhält, während es wegen seines niedrigen Atom-Gewichtes die Röntgenstrahlen leicht durchlässt. Da aber thatsächlich die Röntgenstrahlen das wirksame Agens der Röntgenröhre sind, so ist der Schutz, den die Aluminiumplatte gewährt, ein minimaler. Diese wertlose, und weil sie eine unberechtigte Beruhigung gewährt, gefährliche Massregel nicht gebraucht zu haben, war das damals bestrafte Vergehen.

Fall 2. Verurteilung eines französischen Arztes, durch dessen Röntgenbehandlung eine Verbrennung entstanden war. In der Urteilsbegründung wurde ausgeführt, dass der Arzt den Fehler begangen hatte, den Patienten statt auf einem Tisch auf die Erde zu lagern.

Fall 3. Verurteilung eines französischen Kollegen, durch dessen Röntgenbehandlung eine Verbrennung entstanden war. In der Urteilsbegründung wurde ausgeführt, dass der Arzt den Fehler begangen habe, den betreffenden Körperteil zur Herstellung absoluter Ruhe statt mit Sandsäcken mit Büchern „aus seiner Bibliothek" zu umgeben.

Fall 4. Dr. R....., Paris, unterzog eine an Ischias leidende Frau A.... in Paris einer Behandlung mit Röntgenstrahlen[1]). Die Dame trug eine „Brandwunde" davon, welche eine dreiwöchentliche ärztliche Behandlung nötig machte. Dann klagte sie gegen den Arzt, der zur Zahlung von 5000 Fr. und Tragung aller Prozesskosten verurteilt wurde. Das Gericht erkannte, dass ein Arzt für jedes Verschulden in seiner Praxis verantwortlich und nicht berechtigt ist, seine Patienten zu Experimenten mit Heilmitteln, deren Wirkungen er selbst noch nicht genau kennt, zu missbrauchen.

Epikrise: Der Fall ist typisch für die Hilflosigkeit der Gerichte in dieser Angelegenheit und nebst vielem Falschen sehen wir einzelne Körnchen Wahrheit in ihrer Argumentation. Wenn meine Quelle richtig ist, dann ist jeder Satz derselben zu bemängeln. Zu den üblichen Behandlungsarten der Ischias gehört die Setzung energischer örtlicher Hautreize. Senfpflaster,

[1]) Ich folge einem Bericht des „Neuen Wiener Journal", das seine französische Quelle nicht angiebt, und den mündlichen Mitteilungen französischer Kollegen.

Blutegel, neuerdings die sehr energische Vereisung der Haut mittelst Chloräthyl. Der Gedanke, dass hier, wenn die Hautreize überhaupt von Nutzen sind, die tiefgehende und wochenlang anhaltende Röntgendermatitis eine Verbesserung der Ischiastherapie zu bringen vermag, ist daher vollkommen berechtigt. Von einer Bestrahlung, die so schwach ist, dass sie keinerlei Hautveränderung zur Folge hat, ist jedoch kein Erfolg zu erwarten. Eine zur Heilung drei Wochen beanspruchende Röntgendermatitis wäre aber in diesem Fall als das Minimum dessen zu bezeichnen, was hier nützen kann, und je nach der bisherigen Dauer der Erkrankung wäre auch gegen eine zwei Monate dauernde Reaktion nicht viel einzuwenden.

Allein es hat den Anschein, als ob Herr Dr. R..... diesen Gedankengang nicht gegangen wäre, als ob er eine reaktionslose Behandlung beabsichtigt hätte und über den Erfolg derselben selbst überrascht gewesen wäre. Er hat vielleicht durch das Geständnis eines Kunstfehlers ein milderes Strafmass erzielen wollen, und doch kann es leicht sein, dass der vorliegende Fall der einzige ist, den er richtig, das heisst mit Reaktion, behandelt hat. „Das Gericht erkannte, dass ein Arzt für jedes Verschulden in seiner Praxis verantwortlich“ ist. Diesen Gemeinplatz hat das Gericht wohl nicht erkannt. Der Schlusspassus bezüglich der mangelnden Berechtigung des Arztes, neue Heilmittel, deren Wirkungen er nicht kennt, zu gebrauchen, fordert die bereits ebenfalls einem Gemeinplatz gleichende Frage an den Gesetzgeber heraus, wer berechtigt ist, neue Heilmittel zu gebrauchen, und an wem er sie gebrauchen darf. Involvieren die Hunderte von neuen Heilmitteln, welche seit zehn Jahren den Markt überschwemmen, Tausende von Gesetzesverletzungen? Zwischen Tierschutz und Verbrecherschutz in die Enge getrieben, verfällt die Forschung der Verurteilung wegen Experimentes am Menschen.

Wenn Madame A . . . nach der milden Reaktion ihre Ischias verloren haben sollte, so ist der Gedanke nicht von der Hand zu weisen, dass sie dieselbe durch die Reaktion verlor und da sie noch 5000 Fr. bekam, muss man sagen, dass Frankreich allzu gut für seine Kranken und allzu schlecht für seine Ärzte sorgt.

Im Ganzen fällt bei den französischen Fällen die Höhe des Strafausmasses auf. Die Abschreckungstheorie hat denn auch reichliche Früchte gezeitigt, und das Röntgenverfahren steht in diesem Lande, abgesehen von wenigen Ärzten, auf einer ungemein niedrigen Stufe, die nur noch von England und Amerika unterboten wird. Eine Radiotherapie giebt es dort kaum und die röntgologische Diagnostik wird wenig benützt, wegen Verbrennung von Ärzten gefürchtet, und praktisch von Nichtärzten gehandhabt, was die Gesetze des Staates zulassen. Darin liegt ein zweiter Hemmschuh für die Entwicklung dieses medizinischen Faches.

Findige Geschäftsleute halten die Praxis in ihren Händen, und, dass die Forschung in praktisch aussichtslosen Gebieten kurze Beine hat, darf man ihr nicht verargen. Es ist lohnend, daraufhin die Städte Deutschlands zu betrachten, dessen Gesetze ja ebenfalls im Gegensatz zum österreichischen die Heilthätigkeit von Laien nicht hindern. Und zwischen jenen, welche von vornherein Fabriken radiologischer Apparate besassen, und jenen, welche erst wegen ärztlicher Erfolge solche bekamen, zeigt sich ein bedeutender Unterschied. Berlin und Hamburg sind die Typen hierfür. (Schluss folgt.)

Correspondenzen.[1])

1. In einer kürzlich erschienenen Arbeit wird die Behauptung aufgestellt, dass die Wirkung eines durch schräg schneidende X-Strahlen erzeugten Sekundärstrahlenbündels entschieden schädlicher sei als die eines solchen, welches durch senkrecht schneidende X-Strahlen hervorgerufen wird; und es dient diese Behauptung als die angebliche Grundlage einer instrumentellen Neuerung. Ich bitte um Mitteilung, welche Berechtigung Ihnen diese Behauptung zu haben scheint.

2. In welchen Mengenverhältnissen entstehen die Sekundärstrahlen in einer röhrenförmigen Bleiblende?

Dr. Holzknecht, Wien.

Antworten:

ad 1. Die oben genannte Behauptung ist nach Ansicht des Unterzeichneten durchaus unrichtig. Die Menge der in irgend einem Stoffe erzeugten Sekundärstrahlen hängt nämlich einerseits von der Qualität (Durchdringungsvermögen) und Quantität der auftreffenden X-Strahlung und andererseits auch von der Qualität (Atomgewicht) und Quantität (Zahl) der getroffenen Teilchen des Stoffes ab, nicht aber von der Richtung, unter welcher die Strahlen auftreffen.

Diese letztere irrtümliche Ansicht mag vielleicht durch die in der angezogenen Arbeit enthaltene, an und für sich richtige Beobachtung entstanden sein, dass es bei Aufnahme starker Körperteile — unter Benutzung derselben Blendenöffnung — vorteilhafter ist, die Röhre etwas weiter von der letzteren zu entfernen. Diese Beobachtung hat aber ihren Grund nicht etwa darin, dass bei der grösseren Entfernung der Röhre die X-Strahlen senkrechter auffallen — was ja übrigens bei zentraler Stellung der Röhre auch nur für die Randteile des durchstrahlten Organes zutrifft — sondern vielmehr darin, dass dann das in den Körper eindringende Strahlenbündel entsprechend schmäler und also die Zahl der getroffenen Teilchen des Organes kleiner wird, wie man sich ja durch zwei entsprechende Zeichnungen ohne weiteres klar machen kann.

Das letztere Ziel, d. h. die Verkleinerung der Zahl der getroffenen Teilchen, kann man jedoch auch bei nahe an der Blende befindlicher Röhre einfach dadurch erreichen, dass man die Blende selbst entsprechend enger macht; und unter diesen Umständen wird man Bilder von derselben Güte erzielen wie bei dem oben beschriebenen Verfahren, ohne dabei den Nachteil der längeren Expositionszeit mit in den Kauf zu nehmen. Andererseits bringt allerdings die grössere Annäherung der Röhre als Nachteil auch wieder eine stärkere Vergrösserung der weiter von der Platte entfernt liegenden Teile des Organes mit sich.

ad 2. Die Frage könnte einfach durch die Bemerkung erledigt werden, dass uns die in einer röhrenförmigen Bleiblende entstehenden Sekundärstrahlen überhaupt nichts angehen, da dieselben viel zu schwach sind und auch ein viel zu geringes Durchdringungsvermögen haben, als dass sie durch das zu durchstrahlende Organ hindurch — und wenn es auch nur eine Hand wäre — auf die Platte wirken könnten. Nichtsdestoweniger will ich diese Gelegenheit benutzen, um überhaupt auf die röhrenförmige Blende etwas näher einzugehen. Dieselbe stellt im Grunde genommen eine Vereinigung der beiden, schon im ersten Bande dieser Zeitschrift (pag. 85 und 86) von mir empfohlenen Blenden dar, von denen die erste in unmittelbarer Nähe der Röntgenröhre angebracht werden sollte, um die Sekundärstrahlung der Glaswand der letzteren nach Möglichkeit auszuschliessen, während die andere in möglichster Nähe des zu durchstrahlenden Organes anzubringen war, um die Zahl der getroffenen Teilchen des letzteren nach Möglichkeit zu reduzieren.

Statt nun aber zwei getrennte Blenden zu benutzen, schien es in der Folge einfacher, die beiden durch ein passendes Rohr zu verbinden und ferner für die beiderseitigen Enden desselben zwei Sätze von Bleiringen vorzusehen, durch welche eine eventuell notwendige Verengerung beiderseits nach Belieben vorgenommen werden konnte. So entstand dann die röhrenförmige Blende, wie sie z. B. Albers-Schönberg bei seiner Kompressionsblende benutzt.

Neuere Versuche, über die allerdings bisher noch nicht berichtet worden ist, haben mir nun jedoch gezeigt, dass bei der Durchstrahlung stärkerer Körperteile, um die es sich hier ja immer nur handelt, die Sekundärstrahlung der Glaswand der Röhre unberücksichtigt bleiben kann, da sie bei normalen Röhren sowohl im Vergleiche zur primären Strahlung als auch zu der im Organe entstehenden Sekundärstrahlung eine fast verschwindende Stärke besitzt. Somit fällt also auch der Grund für die Anwendung der ersten der beiden oben beschriebenen Blenden und damit auch überhaupt

[1]) Seitens der Redaktion der Fortschritte auf dem Gebiete der Röntgenstrahlen ist eine **Auskunftsstelle** für alle auf die Anwendung der Röntgenstrahlen sich beziehenden Angelegenheiten eingerichtet worden. Fragen medizinischer, physikalischer oder technischer Art werden beantwortet und, soweit dieselben von allgemeinem Interesse sind, unter dieser Rubrik publiziert. Alle Anfragen sind direkt an die Redaktion Dr. Albers-Schönberg, Klopstockstr. 10, Hamburg, zu richten.

der Grund für die Anwendung einer röhrenförmigen Blende fort — vorausgesetzt natürlich, dass die letztere Form sich nicht aus Gründen der Stabilität oder dergl. empfiehlt, wie es z. B. bei der Albers-Schönbergschen Kompressionsblende der Fall ist.

Mit Rücksicht auf die oben beschriebenen Sekundärstrahlungen allein dagegen ist die Anwendung einer einzigen, in einer Ebene liegenden Blende vollkommen ausreichend; und es bleibt dann auch die Lage der Ebene dieser Blende zwischen Röhre und Objekt ziemlich gleichgültig, wenn man nur darauf achtet, dass mit der Verschiebung derselben auch die Grösse der Blendenöffnung in entsprechender Weise geändert wird. Um nämlich bei einer solchen Durchstrahlung starker Körperteile von 20 cm Dicke und mehr wirklich die bestmöglichen Bilder zu erzielen, muss die Blende schon so klein gemacht werden, dass der auf der Platte entstehende Strahlungsbezirk nicht grösser als etwa 100 qcm ist, sodass also genau genommen eine Platte von $^{9}/_{12}$ cm für alle diese Aufnahmen ausreicht. Macht man dagegen die Blende etwa so gross, dass schon eine Platte $^{13}/_{18}$ cm voll ausgezeichnet wird, so kann man bei den Aufnahmen derartiger Körperteile schon eine deutliche Verschlechterung des Bildes durch die in letzteren erzeugten Sekundärstrahlen feststellen — sowie auch sogar schon auf dem Leuchtschirm beobachten.

Um dann aber endlich bei diesen Durchstrahlungen die photographische Platte auch wirklich zu treffen, legt man an deren Stelle zunächst einen Leuchtschirm, setzt die Röhre in Betrieb und verengert dann die Blende so lange, bis der leuchtende Fleck des Schirmes die gewünschte Grösse hat. Von nun an lässt man die gegenseitige Stellung von Röhre und Blende ungeändert, legt ferner an den Ort jenes leuchtenden Fleckes die photographische Platte und schliesslich oben darüber den abzubildenden Teil des in Frage kommenden Organes, welch' letzteres allerdings in der Regel eine ziemliche Sorgfalt erfordert.

Dr. Walter, Hamburg.

Im vorigen Hefte dieser Zeitschrift befindet sich unter den Korrespondenzen eine längere Auseinandersetzung des Herrn Klingelfuss, Basel, die, wenn sie auch in manchen Punkten das Richtige trifft, doch in anderen — und zwar vor allem auch in ihrer Hauptfrage — nach meiner Ansicht so durchaus irrtümliche Auffassungen vertritt, dass ich sie nicht unwidersprochen lassen kann.

Für richtig halte auch ich zunächst die mitgeteilte Erfahrung, dass die in eine Röntgenröhre hineingesandten Einzelentladungen eines Induktors, wenn die Röhre gut funktionieren soll, nicht zu stark sein dürfen, eine Thatsache, die man auch so aussprechen kann, dass diejenigen Einzelfunken des Induktors, deren Länge ungefähr der sog. Funkenlänge der Röhre gleich ist, blendend weiss oder auch blau und knallend, nicht aber dumpf und von einer dicken gelben Raupe, der Aureole, umgeben sein dürfen. Richtig ist ferner auch, dass bei einer einzelnen Entladung, welche sowohl aus einem blauen Funken als auch einer Aureole besteht, die letztere dem ersteren zeitlich nachfolgt und um so länger andauert, je kräftiger die Aureole ist, während der blaue Funke stets von ganz ausserordentlich kurzer Dauer ist.

Von nun ab jedoch beginnen meines Erachtens die Irrtümer; denn schon, wenn behauptet wird, dass die Kurve der blauen Entladung und die der Aureole „nebeneinander herlaufen", dass zwischen beiden eine „Phasenverschiebung" bestehen soll, und wenn endlich beide sogar als „Schwingungen" angesehen werden, so geht aus allem diesem hervor, dass Kl. den blauen Funken und seine Aureole fälschlicherweise für zwei selbständige Erscheinungen hält, während doch beide unzertrennlich miteinander verbunden sind.

Bei einer solchen Entladung, die aus einem blauen Funken und einer Aureole besteht, stellt nämlich der erstere denjenigen Teil der Entladung dar, durch welchen die Funkenbahn überhaupt erst zu stande kommt, während die zweite einfach den gesamten noch nachfolgenden Elektrizitätsfluss umfasst, der also schon eine gute leitende Bahn vorfindet und daher auch mit ganz anderen Verhältnissen zu thun hat als der erstere.

Aus diesem Grunde habe ich in Wiedemanns Annalen, Bd. 97 p. 639, 1898, wo ich zuerst diese Verhältnisse klar gelegt habe, den blauen Funken als den „Anfangsfunken" und die sich dann weiter in der fertigen Funkenbahn abspielenden Vorgänge, die man bis dahin, wenn sie stärker zum Vorschein traten, die Aureole des Funkens nannte, einfach als seine „Nachentladung" bezeichnet. Auf die Entstehungsweise des ersteren, die ich a. a. O. ausführlich dargelegt habe, will ich hier nicht näher eingehen, vielmehr nur darauf hinweisen, dass die Nachentladung oder Aureole einen ganz verschiedenartigen Verlauf zeigt, je nachdem man im primären Stromkreise einen Unterbrecher mit Kondensator verwendet oder nicht, sowie auch, je nachdem man einen grossen oder kleinen Induktor anwendet. Alles dieses lässt sich durch die Abbildung solcher Funken auf schnell bewegten photographischen Platten verhältnismässig leicht nachweisen; und ich habe nicht bloss hunderte sondern tausende von Induktionsfunken, die unter den verschiedenartigsten Umständen erzeugt wurden, auf diese Weise analysiert.

Kommen wir indessen noch einmal auf den Unterschied zwischen dem blauen Funken und

seiner gelben Aureole zurück, so verstehen wir nun aus dem oben dargelegten Zusammenhange beider auch ohne weiteres den grossen Unterschied ihrer Färbungen. Denn da die Luft dem Zustandekommen des ersteren natürlich einen ganz ausserordentlich grossen Widerstand entgegensetzt, so muss dementsprechend auch die in der Funkenbahn erzeugte Wärme in diesem Falle eine ganz enorme sein, sodass sich die Luft daher in dem blauweissen Anfangsfunken gewissermassen bis zur Weissglut erhitzt. Demgegenüber ist nun bei der Nachentladung der Weg durch die Luft schon gebahnt und demnach auch der Widerstand dieses Weges ganz erheblich geringer geworden als zu Anfang, sodass mithin auch die Wärmeentwicklung in demselben jetzt eine entsprechend kleinere ist und der Funkenkanal jetzt also nicht mehr blendend weiss sondern nur noch grünlich-gelb wird.

Ferner verstehen wir nach dem Obigen aber auch ohne weiteres, warum z. B. in dem Falle, wo sich mehrere hundert Funken in der Sekunde aufeinander folgen, überhaupt kein weisser Funke mehr sondern nur noch gelbe Entladungen zu stande kommen: die Luft behält nämlich die durch eine elektrische Entladung erlangte Leitfähigkeit eine gewisse Zeitlang bei, und in dem genannten Falle findet daher jeder Funke schon bei seinem Entstehen eine noch verhältnismässig gut leitende Bahn vor, die er dann natürlich auch benutzt, und die jetzt ihres viel geringeren Widerstandes wegen natürlich auch überhaupt nicht mehr bis zur Weissglut, sondern nur noch bis zur Gelbglut erhitzt wird. Darum nehmen denn auch solche sehr schnell aufeinander folgende Induktionsentladungen sämtlich denselben Weg durch die Luft, der nur durch thermische Einflüsse fortwährend nach oben zu getragen wird, um hier plötzlich abzureissen, worauf sich dann unten wieder ein neuer Anfangsfunke ausbildet, mit dem das Spiel wieder von vorne anfängt.

Alle diese Darlegungen sind nicht etwa nur theoretisch von mir abgeleitet, sondern durch die oben beschriebene photographische Analyse derartiger Funkenströme experimentell bewiesen worden.

Kommen wir indessen jetzt zu dem eigentlichen Hauptinhalte des Klingelfussschen Aufsatzes, so gipfelt nun derselbe in der Behauptung, dass die starken Entladungen, die also in Luft einen Funken mit Aureole geben, wegen ihrer langen Dauer so schädlich auf die Röntgenröhre wirken sollen, und zwar wird als näherer Grund dieser Annahme dann noch die weitere Vermutung ausgesprochen, dass bei diesen langdauernden Entladungen die dabei erzeugten Röntgenstrahlen und Kathodenstrahlen sich gegenseitig stören sollen.

Was nun aber zunächst den letzteren Punkt anbetrifft, so brauche ich nur darauf hinzuweisen, dass eine solche gegenseitige Beeinflussung der genannten beiden Strahlenarten bisher weder nachgewiesen noch auch überhaupt wahrscheinlich ist. Denn einmal haben wir es hier mit zwei Erscheinungen von ganz verschiedener Art zu thun, und zweitens ist auch der Zeitraum, in welchem sich die Bildung eines Kathodenstrahlenteilchens und die Emission der daraus entstehenden Röntgenstrahlung vollzieht, im Vergleich mit den oben in Rede stehenden Zeiträumen durchaus als verschwindend anzusehen, sodass es für die ersteren jedenfalls ganz gleichgültig sein muss, ob diese letzteren etwas länger dauern oder nicht.

Aber Kl. ist auch überhaupt im Irrtume, wenn er glaubt, dass eine Entladung immer dann schädlich auf die Röntgenröhre wirke, wenn sie zeitlich von sehr langer Dauer ist. Zur Widerlegung dieser Ansicht kann ich nämlich eine Reihe von Versuchen anführen, die schon zu Anfang des Jahres 1898 von mir angestellt, bisher aber allerdings noch nicht veröffentlicht wurden. Ich habe nämlich damals unter Anwendung eines Quecksilberstiftunterbrechers ein und dieselbe Röntgenröhre zunächst mit einem 30 cm-Induktor und dann auch mit einem 60 cm-Instrument — und zwar jedesmal bei möglichst normaler Belastung — betrieben und dann den Verlauf der in beiden Fällen durch die Röhre hindurchgehenden Induktionsschläge dadurch festgestellt, dass ich die letztere unmittelbar über einem feinen Metallspalte anbrachte und dann unterhalb desselben eine photographische Platte mit sehr grosser Geschwindigkeit quer zu dem Spalte vorbeiführte. Nimmt man zu diesen Versuchen die allerempfindlichsten Platten, sowie einen möglichst energisch wirkenden Entwickler, so kann man den zeitlichen Verlauf jeder einzelnen Entladung auf diese Weise ganz gut zu Gesichte bringen und auch sogar, wenn man die Platte so lang nimmt, dass man mehrere Entladungen hintereinander auf derselben erhält, und gleichzeitig die Tourenzahl des Unterbrechers misst, die Zeitdauer der einzelnen Vorgänge in den Entladungen bestimmen.

Bei den obigen Versuchen ergab sich nun, dass bei dem 30 cm-Induktor die einzelnen Entladungschläge stets von viel kürzerer Dauer waren als bei dem 60 cm-Apparate — in einem bestimmten Falle z. B. bei dem ersteren nur 0,00031, bei dem letzteren dagegen 0,0029 Sekunden, d. h. also fast 10 mal so lange andauerten. Nichtsdestoweniger funktionierte aber die Röhre mit dem letzteren Apparate genau so gut wie mit dem ersteren, und die Zeitdauer der Entladungen hat also mit dem mehr oder weniger guten Funktionieren einer Röntgenröhre jedenfalls nichts zu thun.

Weiter will dann Kl. auch diejenigen Störungen, welche sich in der Röhre oft bei einem allzu schnell arbeitenden Unterbrecher zeigen, auf eine gegenseitige schädliche Beeinflussung der Kathodenstrahlen und Röntgenstrahlen zurückführen, und zwar sollen in diesem Falle sogar, wenn ich ihn recht

verstehe, die Röntgenstrahlen des einen Unterbrechungsschlages die Kathodenstrahlen des nächsten beeinflussen! Es genügt aber wohl, zur Widerlegung dieser Ansicht darauf hinzuweisen, dass der Zeitraum zwischen zwei Unterbrechungen doch fast immer grösser als ein tausendstel Sekunde ist, während die Lebenszeit eines „Röntgenstrahls" sicher viel weniger als ein milliontel Sekunde beträgt, sodass daher die Annahme, dass der letztere noch nach ein tausendstel Sekunde und mehr schädliche Wirkungen hervorrufen sollte, vollständig ausgeschlossen ist.

Schon im voraus will ich hier bemerken, dass ich diese durch allzu schnell aufeinander folgende Entladungen in der Röhre hervorgerufenen Störungen auf eine ganz andere Ursache zurückführe als die oben zuerst behandelten, die durch allzu kräftige Entladungen verursacht wurden; und so werde ich denn auch jetzt, wo ich nunmehr dazu übergehe, meine eigenen Ansichten über die von Kl. angeregten Fragen darzulegen, diese beiden Fälle gesondert und zwar zuerst diese letzteren Störungen behandeln.

Die Erscheinung nun, dass eine allzu kräftige Entladung schädlich auf eine Röntgenröhre wirkt, ist meines Erachtens dadurch zu erklären, dass auch das Vacuum einer Röntgenröhre — ähnlich wie die gewöhnliche Luft — bloss durch den Durchgang der Elektrizität eine erhöhte Leitfähigkeit erlangt, und dass demnach eine solche Röhre selbst im Verlaufe einer einzigen Entladung von Anfang bis zu Ende immer weicher wird.

Zur Unterstützung dieser Auffassung führe ich nur den folgenden Versuch an. Man sende in eine frische, mittelharte Röntgenröhre durch langsames Eintauchen und schnelles Herausziehen des Stiftes eines Quecksilberunterbrechers — unter Anwendung eines möglichst grossen Induktors mit möglichst grosser primärer Stromstärke und möglichst grossem primären Kondensator — einen einzigen möglichst kräftigen Induktionsschlag hinein. Die Röhre wird dann nicht bloss mit höchst intensiver grüner Phosphoreszenz aufleuchten, sondern auch gleichzeitig in ihrem Innern ein sehr starkes weisses Licht zeigen, was sie sonst bei normalem Betriebe nicht thut. Das Auftreten dieses Lichtes in jenem Fall beweist uns nun aber, dass die Röhre schon im Verlaufe dieses einen Induktionsschlages so weich geworden ist, dass sie schliesslich sogar weisses Anodenlicht zeigte, ein Zustand, in welchem bekanntlich eine Emission von Röntgenstrahlung überhaupt nicht mehr stattfindet. Zugleich aber enthält dieser Versuch auch die Erklärung der oben in Rede stehenden schädlichen Einwirkung allzu starker Entladungen; denn durch solche, wenn sie auch noch lange nicht so stark sind wie die des obigen Versuches, kann eben doch der Härtegrad der Röhre schon soweit heruntergedrückt werden, dass das im letzten Teile einer jeden Entladung ausgesandte Röntgenlicht ein viel zu geringes Durchdringungsvermögen hat, als dass es bei der gerade vorliegenden Durchleuchtung überhaupt noch zur Geltung käme.

Eine solche allzu starke Entladung versetzt also hiernach in ihrem letzten Teile die Röhre in einen für den vorliegenden Zweck zunächst jedenfalls überflüssigen Zustand; dieser letztere ist aber auch nicht bloss überflüssig sondern sogar schädlich, weil nämlich in diesen Augenblicken auch eine ganz unnötige Erwärmung der Röhre stattfindet, die um so bedenklicher ist als bekanntlich gerade die weichen Röhren sich am leichtesten erhitzen.

Dies also sind meine Gründe für die Schädlichkeit der allzu kräftigen Entladungen, diejenigen für die Schädlichkeit der allzu schnell aufeinander folgenden Entladungen dagegen liegen nach meinem Dafürhalten auf einem ganz anderen Gebiete, und zwar mache ich dafür — ausser den etwaigen Unregelmässigkeiten des Unterbrechers — vor allen Dingen die Schliessungsströme des Induktors verantwortlich. Von der Richtigkeit dieser Ansicht kann man sich in sehr einfacher Weise überzeugen, wenn man über einen Induktor mit veränderlicher Selbstinduktion der Primärspule verfügt. Man braucht nämlich dann nur eine sonst gut funktionierende ziemlich harte Röhre — entgegen den Vorschriften, die ich mehrfach in dieser Zeitschrift gegeben habe — mit einem kurzen Wehneltstifte und in Verbindung mit einer niedrigen Stufe der Selbstinduktion zu betreiben. Schaltet man dann bei 110 Volt Betriebsspannung nahezu den sämtlichen Widerstand aus, so hat man es bekanntlich mit einer ausserordentlich hohen Zahl von Unterbrechungen zu thun und wird nun auch in der Röhre sofort jene charakteristischen Flecke und Ringe bemerken, deren Ursache man ferner auch sofort kennen lernt, wenn man den Strom des Induktors umkehrt. Es zeigen sich nämlich dann genau dieselben Flecke und Ringe in der Röhre, und zwar jetzt viel stärker als vorher, ein Beweis, dass diese Erscheinungen auch im ersteren Falle nur durch die entgegengesetzt gerichteten Induktionsströme, d. h. die Schliessungsströme des Induktors, entstanden sind.

Dass man alle diese Störungen, wie Kl. angiebt, durch Einschaltung einer Drosselröhre oder einer Funkenstrecke in den sekundären Stromkreis beseitigen kann, ist selbstverständlich; denn dadurch macht man eben den Widerstand dieses Kreises so gross, dass die immerhin verhältnismässig kleine Schliessungsspannung ihn nicht mehr zu überwinden vermag. Verfügt man jedoch über ein nicht zu kleines Induktorium mit veränderlicher Selbstinduktion, so hat man alle diese künstlichen und zum Teil auch für die Röhre schädlichen Mittel nicht notwendig, denn in diesem Falle braucht man, um die

Röhre genügend zu belasten, nicht mehr eine so grosse Zahl von Entladungen in dieselbe hineinzuschicken und kann also dann auch die Selbstinduktion entsprechend grösser nehmen. Dadurch aber geht dann das Anwachsen des magnetischen Feldes des Apparates entsprechend langsamer vor sich und es erhält demnach auch die sekundäre Schliessungsspannung einen entsprechend kleineren Wert. Ein weiteres Mittel zu diesem Zwecke bildet ferner die Herabsetzung der primären Betriebsspannung durch Anbringung eines Nebenschlusses zur Induktorleitung, in der Weise, wie ich dies früher mehrfach angegeben habe.

Dr. Walter, Hamburg.

Das „System Dessauer"

mit kritischen Bemerkungen.

I.

Aus dem städtischen Krankenhaus Frankfurt a/M. (Chirurgische Abteilung. Oberarzt: Herr Prof. L. Rehn) berichtet Assistenzarzt Dr. v. Gosen, über **Praktische Erfahrungen mit dem Röntgeninstrumentarium, „System Dessauer", Aschaffenburg:**

In No. 34 der Münchener Med. Wochenschrift vom 17. Juni d. J. wurde von Herrn Dr. Metzner aus Dessau die Beschreibung und Anpreisung eines Röntgeninstrumentariums „System Dessauer-Aschaffenburg" veröffentlicht. Da ein Referat hierüber meinen Bericht unnötig verlängern würde, verweise ich auf den Originalartikel, der ja jedem Leser leicht zugänglich sein dürfte. Nur einen Punkt aus demselben will ich besonders betonen. Herr M. sagt nämlich, dass ein kleines Dessauersches Induktorium bei Anschluss an eine gewöhnliche Lichtleitung unter Verwendung eines elektrolytischen Unterbrechers dasselbe leiste, wie einer der bisher gebräuchlichen Induktoren von 40 cm Funkenlänge.

Diese Behauptung bringt das Fundament des „Systems Dessauer" zum Ausdruck.

Um nun einerseits diesen Satz zu berichtigen und andererseits kauflustige Kollegen vor Enttäuschungen zu bewahren, sollen jetzt unsere praktischen Erfahrungen mit diesem System veröffentlicht werden.

Im Februar dieses Jahres machten sich einige Verbesserungen an dem auf der chirurgischen Abteilung des hiesigen städtischen Krankenhauses in Benützung befindlichen Röntgeninstrumentarium wünschenswert. Zu jener Zeit bestand dieses aus einem Umformer, der den von der Zentrale gelieferten Wechselstrom in Gleichstrom umformte, einem Quecksilberturbinenunterbrecher, sowie einem Induktorium von 60 cm Funkenlänge.

Den Anstoss zu der geplanten Änderung gab vor allem der Umstand, dass die Güte der mit diesem Instrumentarium gelieferten Bilder geringer war, als man nach den Fortschritten auf dem Gebiete der Röntgentechnik erwarten konnte. Ein zweiter Grund war die Länge der Expositionszeiten, die z. B. bei dem Becken eines Erwachsenen 4—5 Minuten betrug.

Um die Güte und Deutlichkeit der Bilder zu heben, erwies es sich als nötig, den zu kleinen Wechselstromumformer durch einen grösseren zu ersetzen, während die Abkürzung der Expositionszeiten durch Einführung eines elektrolytischen Unterbrechers herbeigeführt werden sollte.

Unter den Firmen, die bei der Durchführung dieser Änderung in Wahl kamen, machte nun die Firma Dessauer, Aschaffenburg, der ausschlaggebenden städtischen Behörde die bei weitem günstigsten Angebote. Das System Dessauer unterscheidet sich von den anderen Röntgensystemen dadurch wesentlich, dass ein kleines, nach eigenen Angaben gebautes Induktorium (20 cm Funkenlänge) die sonst gebräuchlichen grossen und sehr teueren Induktorien vollwertig ersetzen soll. Ferner verspricht es unter Benützung der schon bekannten Thatsache, dass man auch in einen Wechselstromkreis den Wehneltunterbrecher einschalten kann, bei direktem Wechselstromanschluss gute Bilder zu liefern. Sein elektrolytischer Unterbrecher unterscheidet sich nicht von den sonst gebräuchlichen; er repräsentiert den bekannten Wehneltunterbrecher.

Ist nun der Beweis erbracht, dass die Plastik und Schärfe der Bilder bei Benützung des Dessauerschen Apparates nicht hinter der der anderen Systeme, die ein grosses Induktorium, sowie Verwendung des Gleichstroms unbedingt fordern, zurücksteht, dann liegen die Vorteile des Systemes Dessauer klar auf der Hand.

Das in unserem Falle gemachte Angebot zeichnete sich vor allem durch den bestechend niedrigen Preis aus. Natürlich muss ja ein Röntgeninstrumentarium mit kleinem Induktorium ohne Wechselstromumformer relativ billig herzustellen sein. Ausserdem musste die Handhabung eines so einfach konstruierten Apparates eine sehr leichte sein.

Unter diesen Umständen, verbunden mit der Versicherung, dass die Leistungen in jeder Hinsicht befriedigen würden, gelangte denn hier ein Dessauerscher Apparat mit 20 cm-Induktorium und direktem Wechselstromanschluss zu Aufstellung.

Wir kommen jetzt zu den praktischen Erfolgen.

In den nächsten Wochen wurden ausschliesslich alle Aufnahmen mit dem neuen Apparate angefertigt. Das Ergebnis war folgendes: Die Handhabung des Apparates war die denkbar einfachste. Durch Drehung einer Flügelschraube wurde der Strom geschlossen und die Lampe in Thätigkeit gesetzt. Eine drehbare Kurbel erlaubte dann die Widerstände nach Belieben ein- und auszuschalten. Durch Wegfall des Wechselstromumformers arbeitete der Apparat fast geräuschlos, da der elektrolytische Unterbrecher im Keller aufgestellt war. Die Expositonszeiten waren wesentlich gekürzt.

In Bezug auf die bisher geschilderten Eigenschaften hielt der Apparat also das, was die liefernde Firma versprochen hatte. Wenn nun noch die Güte der Bilder nichts zu wünschen übrig gelassen hätte, dann hätte man sich zu dem Neuerwerb Glück wünschen können. Leider bot sich aber hierzu keine Veranlassung. Die Bilder standen nämlich alle weit hinter denen unseres früheren Apparates zurück. Am besten gelangen noch die Extremitätenaufnahmen, doch waren wir gewöhnt, diese plastischer und die Knochenstruktur deutlicher zu sehen. Die Knochenumrisse hoben sich allerdings leidlich deutlich von den Weichteilen ab. In zweite Stelle rangierten an Güte die Thoraxbilder, während es durchaus nicht gelang, ein einigermassen befriedigendes Beckenbild eines mittelstarken Erwachsenen zu erhalten. Diese Bilder waren so undeutlich, dass von einer klaren Sichtbarkeit des Schenkelkopfes gar keine Rede sein konnte, da die Grenzen zwischen Kopf und Pfanne kaum sichtbar waren. Und zwar war dies das Ergebnis einer ganzen Reihe von Versuchen, die sich über Wochen ausdehnten. Auch gerieten nicht einzelne Bilder schlecht, während andere gut oder wenigstens besser wurden, sondern alle waren gleich minderwertig an Güte und somit gleichmässig unbrauchbar. An Aufnahme von Blasen-, Nieren- und Gallensteinen war gar nicht zu denken.

In den ersten Wochen hielten wir trotzdem an dem Glauben an den Apparat fest und dachten, der Grund für die mangelhaften Resultate liege vielleicht darin, dass Arzt und Schwestern noch nicht genügend eingearbeitet seien. Als jedoch nach 2 Monaten trotz häufiger Versuche mit systematischer Änderung der Expositionszeiten etc. keine Besserung eingetreten war, erhielt Herr Dessauer die Aufforderung, selbst hier zu erscheinen und für die Güte seines Apparates selbst die Beweise zu erbringen. Dieser Einladung wurde denn auch Folge geleistet und Herr Dessauer erhielt hier in meinem Beisein völlige Bewegungsfreiheit. Das Resultat seiner Bemühungen bestätigte unsere früheren Erfahrungen in vollem Masse, d. h. Herr Dessauer war nicht im stande Bilder zu liefern, die in irgend einem Punkte besser waren als die von uns gefertigten.

In einem Briefe vom 2. Juni teilt er uns denn mit, dass er Kontrollversuche in seinem Laboratorium gemacht habe und hierdurch zu dem Schlusse gekommen sei, der Wechselstrom beeinträchtige die Bildschärfe. Bei Gleichstrom habe er sofort Bilder von guter Bildschärfe erhalten. Herr Dessauer schrieb wörtlich: Es ist sonach klar, dass Sie zum Gleichstrombetriebe zurückkehren müssen. Dem Krankenhause stellte er hierauf einen Wechselstrom-Gleichstromumformer zur Verfügung. Auch unserem Drängen nach einem grösseren Induktorium wurde nachgegeben, so dass wir von Mitte Juni an unsere Versuche mit Gleichstrom und 24 cm-Induktorium fortsetzen konnten.

Nach dieser Änderung war sofort eine eklatante Besserung der Bilder zu konstatieren, wenn diese auch durchaus noch nicht auf der Höhe waren. Als Hauptursache dieses Aufschwunges ist die Wiedereinführung des Gleichstromes zu betrachten. Da uns auch von auswärts — Herr Dr. Albers-Schönberg war so freundlich, die erbetene Auskunft zu erteilen — unsere Erfahrungen mit Wechselstrom sowohl wie mit kleinen Induktorien bestätigt wurden, beantragten wir die Einstellung eines noch grösseren Induktoriums. Herr Dessauer lieferte ein solches von 45 cm Funkenlänge. Mit diesem werden denn, unter Verwendung des Gleichstromes, seit Ende Juli hier alle Aufnahmen gefertigt, so dass von dem ursprünglich gelieferten Apparate nur mehr der elektrolytische Unterbrecher in Benützung ist.

Von diesem Zeitpunkt an sind wir im grossen und ganzen mit der Güte der Bilder zufrieden. Die Extremitätenbilder zeigen jetzt die Knochenstruktur in vorzüglicher Weise; Muskelzüge, Sehnen, Hautgrenzen, event. verkalkte Arterien sind deutlich sichtbar. Die Thoraxbilder geraten fast ebenso zur vollkommenen Zufriedenheit, nur wäre eine schärfere Abgrenzung der Wirbelkörper wünschenswert. Die Beckenbilder entsprechen zwar jetzt immer noch nicht ganz den Anforderungen, die wir stellen müssen. Die Grenzen zwischen Kopf und Pfanne sind wohl sichtbar, jedoch noch nicht genügend scharf und klar gezeichnet. Die übrigen Beckenknochen heben sich gut von den Weichteilen ab, so dass man Frakturen und Knochenherde erkennen kann. Die Expositionszeiten weichen nicht von denen anderer Institute ab: z. B. Beckenexposition 2 Minuten, Handgelenk 15 Sekunden.

Wir stehen nun also am Ende einer Versuchsreihe, die mit Wechselstrom und kleinem Induktorium anfing und mit Gleichstrom und grossem Induktor endet. Die vorstehend beschriebenen, etappenweise eingeführten verbessernden Änderungen beweisen ganz klar, dass ohne Gleichstrom und ohne grosses Induktorium die Anfertigung guter plastischer Röntgenbilder unmöglich ist. Ich will damit keine neue Entdeckung proklamieren, sondern nur die hierfür schon gelieferten Beweise vermehren zu Nutz und Frommen der Kollegen. Als Arzt kann man sich wohl viel besser in einem Falle, wie dem unseren, ein Urteil aus praktischen Erfahrungen bilden, wie aus theoretischen Erörterungen und Behauptungen.

Nach dem bisher Gesagten ist es wohl selbstverständlich, dass der zurzeit hier in Benützung befindliche Apparat eine dauernde Verwendung nicht finden wird. Mein verehrter Chef, dem ich die Veranlassung und Erlaubnis zu dieser Veröffentlichung verdanke, beabsichtigt, die Einstellung eines nach Möglickeit grösseren Induktoriums zu bewirken.

Fassen wir unser hier in wochenlangen praktischen Versuchen gewonnenes Urteil zum Schlusse zusammen, so müssen wir sagen:

Die Dessauerschen Apparate mit kleinem Induktorium, bei Wechsel- oder Gleichstrombetrieb sind wohl dazu geeignet Extremitätenbilder und leidlich brauchbare Thoraxbilder zu liefern, versagen jedoch bei dem Versuche, eine Beckenaufnahme anzufertigen.

Nochmals betone ich, dass dieses Urteil auf praktischen Erfahrungen basiert. Auf physikalische Begründung oder Erörterung können wir uns nicht einlassen; sie gehört natürlich in das Gebiet der Physiker. Münchener Med. Wochenschrift. 1902. Nr. 51.

II.

Hierauf bringt die Münchener Med. Wochenschrift am 13. Januar 1903 folgende Erwiderung des Herrn Dessauer:

In Nummer 51 dieser Zeitschrift veröffentlicht Herr Dr. v. Gosen, Assistenzarzt der chirurgischen Abteilung des städtischen Krankenhauses in Frankfurt a/M. einen Bericht über Versuche, die mit Apparaten meines Systems, wie sie nach meinen Angaben von der Firma Elektrotechnisches Laboratorium Aschaffenburg hergestellt werden, gemacht wurden und die erst nach verschiedenen Modifikationen zu einer guten Leistung des Apparates geführt haben.

Der Bericht soll im nachfolgenden in einigen Punkten ergänzt werden, da er in verschiedener Beziehung die Sache nicht erschöpft und mangels der physikalischen Begründung einzelner Punkte zu Irrtümern Veranlassung geben könnte.

Die Frankfurter Elektrizitätswerke liefern Wechselstrom von 120 Volt bei ca. 50 Perioden. An diese Stromart lässt sich ein Röntgenapparat unter gewissen Voraussetzungen mit Erfolg anschliessen.

Die zuständige städtische Behörde fragte bei der Firma Elektrotechnisches Laboratorium, bezw. bei deren Vertretung in Frankfurt und dem Verfasser an, ob es möglich sei, in direktem Anschluss an das städtische Elektrizitätswerk einen Röntgenapparat zu betreiben, welches der billigste Preis einer solchen Einrichtung sei und ob die Expositionszeiten dabei kürzer seien, als die zur Zeit üblichen. Es fand sodann Besichtigung eines mit direktem Wechselstrom betriebenen, in der Frankfurter Vertretung des Elektotechnischen Laboratoriums in Thätigkeit befindlichen Apparates statt und die Bestellung zur baldmöglichsten Aufstellung des Apparates erfolgte.

Die liefernde Firma war darüber nicht orientiert worden, welchen speziellen Anforderungen die Apparate genügen sollten. Es wurde das billigste und einfachste Modell zur Aufstellung gebracht, das zur damaligen Zeit von der Lieferantin nach meinem Systeme überhaupt gebaut wurde — und das sich, wie ich mich öfters zu überzeugen Gelegenheit gehabt habe, in dieser Einfachheit in verschiedenen Instituten auch für die schwierigsten Aufnahmen vorzüglich bewährt hatte.

Auf eine Einladung des städtischen Krankenhauses, das mitteilte, dass der neue Apparat in mehreren Punkten den Anforderungen nicht entspreche, suchte ich in Begleitung eines Assistenten der Firma Elektrotechnisches Laboratorium Aschaffenburg das städtische Krankenhaus auf, und machte da eine Reihe von Versuchen mit dem Apparat.

Der gelieferte Apparat war in seiner Handhabung einfach und übersichtlich, arbeitete sicher und geräuschlos, kürzte die Expositionszeiten gegen früher bedeutend ab.

Dagegen wurde beanstandet, dass die damit gemachten Aufnahmen schwieriger Objekte, speziell also die Beckenaufnahmen, in den Details eine gewisse Schärfe vermissen liessen, die bei einer Anzahl von früher bei längerer Exposition mit dem alten Apparate gemachten Bildern vorhanden war. Die mit dem neuen Apparat gemachten Bilder waren keineswegs unbrauchbar; auffallend war nur, dass eine Anzahl der früher gemachten Aufnahmen klarer, in einigen Details, speziell den einzelnen Wirbeln der Wirbelsäule und in der Hüftgelenkpartie detailreicher waren.

Diese Erscheinung, die sich in Widerspruch mit meinen sonstigen Erfahrungen, die von mir in hunderten Fällen gesammelt sind, setzte, überraschte mich anfangs sehr. Da in der relativ kurzen Zeit und ohne die geeigneten Mess- und Hilfsinstrumente es nicht möglich war, mit vollkommener Sicherheit der Sache auf die Spur zu kommen, so setzte ich meine Versuche in der Versuchsstation des Elektrotechnischen Laboratorium fort. Für das Ergebnis war ausschlaggebend die Wahrnehmung, die ich gemacht hatte, dass der Betrieb in der Röntgenstation des städtischen Krankenhauses ein ausserordentlich lebhafter war, dass sehr häufig mehrere Stunden lang hintereinander täglich Aufnahmen gemacht wurden.

Nach einigen Versuchen führte dann auch dieser Umstand zu dem richtigen Ergebnis. Für den aussergewöhnlich forcierten Betrieb, von dem die Lieferantin bei Abgabe ihrer Offerte nicht unter-

richtet worden war, war die allerkleinste Apparattype („klein" bezieht sich nicht auf Funkenlänge) in direkter Verbindung mit Wechselstrom nicht entsprechend. Es zeigte sich nämlich bei langdauerndem Arbeiten eine gewisse „Ermüdung" am ganzen Apparat, die sich aus den Strom- und Belastungsverhältnissen erklärt, die sich aber speziell in den Röhren geltend machte und — während die Helligkeit des Durchleuchtungsbildes eine gute war, die Bildschärfe der Strahlenerzeuger beeinträchtigte.

Durch Modifikation der Betriebsanordnung erreichte ich die gewohnte scharfe Bildgabe natürlich wieder.

Auf Grund dieser Versuche riet ich der Röntgenabteilung des städtischen Krankenhauses an, in Anbetracht des äusserst forcierten Betriebes zur Gleichstrombenutzung überzugehen und eine etwas kräftigere, d. h. für Dauerbetrieb geeignetere Apparattype zu benutzen — wie sie in sehr vielen grösseren Krankenhausbetrieben mit unseren Apparaten ausgeführt wird.

Um die anzustellenden Versuche rasch zu ermöglichen, um dem Krankenhaus rasch einen fehlerfreien Betrieb zu sichern, veranlasste ich das Elektrotechnische Laboratorium und die Frankfurter Vertretung auf eigene Kosten dem Krankenhaus alle dienlichen Apparate zur Verfügung zu stellen. So wurde von diesen Firmen eine grössere Wechselstrom-Umformstation, ein Spezialtyp-Induktor, dann ein Ruhmkorff, einer unserer Induktoren, der zugleich für höhere Sekundärspannung gewickelt war, Röhren etc. gratis auf beliebige Zeit zur Verfügung gestellt.

Von dem weiteren Verlauf der Versuche hörte ich nichts mehr, bis zu der erwähnten Veröffentlichung des Herrn Dr. v. Gosen.

In einer Beziehung sind die Resultate nun richtig: Es ist nämlich richtig, dass für sehr umfangreichen Krankenhausbetrieb, für täglich vielstündige Benützung der direkte Anschluss des kleinsten Modells an Wechselstrom nicht rätlich ist. Denn es tritt dadurch eine naturgemässe Überlastung der Apparate ein, durch die die Bildqualität beeinträchtigt wird. Aber es ist hiebei zu berücksichtigen, dass die verwendete Apparattype eben für den Krankenhausbetrieb solchen Umfangs auch nicht konstruiert war. Hierfür konstruierte die fragliche Firma nach meinen Angaben andere Typen.

Irrig ist jedoch hier, wie überall, die Beurteilung der Grösse eines Apparates nach der „Funkenlänge". Über diese Frage sind wir doch wohl nun endlich hinaus. Die elektrische Leistung eines Induktors ist immer ein Produkt aus Stromspannung und Stromintensität und nur von der Spannung ist die Funkenlänge hier ein Ausdruck. Unter den über hundert Einrichtungen, die in letzter Zeit erst nach meinen Angaben von dem Elektroktechnischen Laboratorium aufgestellt wurden, befinden sich zirka ein Dutzend Fälle, wo andere Einrichtungen teilweise ganz neuen Datums und sämtlich mit grossen Funkeninduktoren von 30, 40, 50 cm Funkenlänge ersetzt wurden und wo durchweg erhöhte Leistung auch hinsichtlich Bildqualität erzielt wurde. Wir sind in den Untersuchungen in dieser Beziehung soweit gekommen, dass von der mehrerwähnten Firma Apparate gebaut werden, die bei einer Funkenlänge von 5—8 cm die vorzüglichsten Herzbeobachtungen und recht gute Schulter- und Hüftaufnahmen ermöglichen.

Hier spielen ganz andere Faktoren noch mit herein, worunter die Funkenlänge der geringsten einer ist.

Das was aus den Versuchen zu lernen ist und was von allen, die sich die grosse Röntgensche Endeckung zu Nutzen machen wollen, beherzigt werden soll, ist das folgende:

Man unterlasse es nie, bei Einholen von Offerten recht genau und ausführlich alle die Momente dem Fabrikanten mitzuteilen, die für die Aufstellung des Instrumentes mit in Frage kommen. Insbesondere soll der Fabrikant wissen, wozu das Instrument und in welchem Grade es beansprucht wird. Weiss er dies, so kann er, so muss er die volle Verantwortung für die Zweckmässigkeit des Instrumentes übernehmen und man kann sich bei einer gewissenhaften Spezialfirma auf die Qualität der Lieferung verlassen. Weiss er dies nicht, so kann man ihm später gerechter Weise keinen Vorwurf machen, wenn er auch freilich sich dann noch alle Mühe geben wird, nach Kräften zu helfen. Gut ist es immer, wenn vor Bestellung der Apparate eine mündliche Besprechung des Arztes mit einem erfahrenen Ingenieur der Lieferanten herbeigeführt wird.

Für die Fabrikanten ergiebt sich auch hier wieder der Wink, nicht zu sehr zu schematisieren, sondern, so wie dies vom Elektrotechnischen Laboratorium und manchen anderen Firmen gethan wird, fast für jeden Fall einen eigenen Apparat zu bauen. Das ist mühsamer, aber einzig richtig. So würde ich den Wechselstrombetrieb in der Weise, wie er im städtischen Krankenhause war, für andere Fälle entschieden für angängig erklären.

Aschaffenburg, Weihnachten 1902.

III.

Die Dessauersche Rechtfertigung trägt den Beweis ihrer Unrichtigkeit in sich selbst; denn wenn die Ursache der schlechten Beckenbilder, welche der Dessauersche Apparat lieferte, auf eine „Ermüdung" desselben infolge langdauernden Arbeitens zurückzuführen wäre, so hätte das Instrument doch wenigstens zu Beginn jeder Beanspruchung gute Bilder liefern müssen. Auch ist meines Wissens bisher in der physikalischen Literatur von einer solchen Ermüdung eines Induktors nichts bekannt.

Die übrigen Ausführungen des Artikels sind ferner so allgemein gehalten, dass es sich nicht verlohnt, darauf einzugehen; vielmehr will ich diese Gelegenheit nur noch benutzen, um nochmals zu betonen, dass nach meiner Ansicht der grössere Apparat, d. h. derjenige mit der grösseren Funkenlänge — trotzdem Herr Dessauer über diese Frage hinaus ist — unter allen Umständen den Vorzug verdient und zwar 1. weil er eine längere Ausnutzung der Röntgenröhre ermöglicht, 2. weil er die Röhre weniger schnell hart macht, 3. weil er eine grössere Belastung der Röhre zulässt und daher schneller arbeitet 4. weil er bei gleicher Beanspruchung auf Spannung weniger leicht durchschlagen wird, und also einen grösseren Schutz vor Betriebsstörungen bietet und endlich 5. weil er auch eine leichtere Regulierung der Belastung der Röhre zulässt.

Man kann allenfalls auch wohl, wie ich das schon in Bd. I dieser Zeitschrift p. 139 ausgeführt habe, mit einem kleineren Induktorium von 15—20 cm eine gute Beckenaufnahme erzielen — aber nur unter Anwendung ganz frischer Röhren, und es ist dann auch die Expositionszeit eine entsprechend längere. Schon an dieser Stelle habe ich daher den Rat gegeben, bei der Ausrüstung eines Röntgenlaboratoriums die Funkenlänge des Induktoriums nicht zu klein zu wählen, zumal sich die erste grössere Ausgabe durch längere Ausnützung der Röntgenröhren sehr bald wieder bezahlt mache. Auch heute noch muss ich diese Ansicht vollkommen aufrecht erhalten und möchte nur noch hinzufügen, dass mir speziell für ein vielbeschäftigtes Krankenhaus die Anschaffung eines Induktoriums von unter 30 cm Funkenlänge geradezu als ein Leichtsinn erscheinen würde.

Dr. Walter (Hamburg).

Reparatur der Röntgenröhre.

Ofters kommt es vor, dass die Platinösen an der Röntgenröhre hart an dem Glase abbrechen, sodass es unmöglich ist, durch Löten eine Metallverbindung wieder herzustellen, wodurch die Röhre weiter nicht mehr zu verwenden ist. Das bedeutet nicht nur einen bedeutenden Verlust an Geld, sondern oftmals geht es uns zu Herzen wie der Verlust eines Freundes, der sich nicht ersetzen lässt.

So ging es mir wenigstens, denn als ich meine Aufnahmen der Bewegungsphotographie vollendet hatte, hatte ich auch den Verlust meiner Röhre durch Abbrechen einer Öse zu bedauern. Die Instrumentenmacher, zu denen ich schickte, um die mir liebgewordene Röhre zu reparieren, mussten davon Abstand nehmen, weil sie die Unmöglichkeit davon behaupteten.

Ich kam darauf auf den folgenden Einfall:

Ich liess mir ein Holzstück drechseln, worin der Schenkel der Röhre ziemlich genau passt. Gegenüber der abgebrochenen Platinspitze liess ich ein weites Loch bohren, sodass dieselbe mit Umgebung frei blieb.

An der Untenseite des Holzstückes wurde ringsum eine Aushöhlung gemacht, welche mit Gipsbrei angefüllt, nach Erhärtung eine feste Verbindung zwischen Röhre und Holz darstellen sollte.

Aus Visitenkartenkarton wird jetzt ein kleiner Cylinder hergestellt, welcher genau in die Einbohrung passt. Die Aussenseite, aber vorzüglich der Unterrand, wird ausreichend mit Tischlerleim bestrichen und die Kartonhülse in das Bohrloch gesteckt. Die Hülse verklebt mit dem Glase ringsum und bildet einen unten und seitlich hermetisch abgeschlossenen Raum, welcher ganz mit Quecksilber zu füllen ist. Dieser Raum wird von oben mit einer grossen Kupferplatte geschlossen und mittelst Schrauben in dem Holz befestigt. Ein Anstrich von Leim an der Berührungsstelle sichert den hermetischen Verschluss. Wie aus der Figur ersichtlich, war

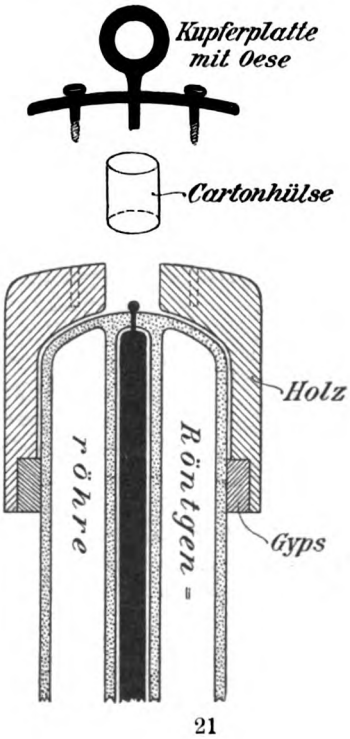

die Kupferplatte mit einer starken Metallöse versehen, welche noch ein gutes Stück durch die Platte hindurch geschraubt ist.

Die Röhre arbeitet noch immer vorzüglich, obgleich sie jetzt selbst mit zwei „hölzernen Beinen“ versehen ist.

Scheveningen, 7. Oktober 1902. P. H. Eijkman.

Bücherbesprechungen.

Archiv und Atlas der normalen und pathologischen Anatomie in typischen Röntgenbildern. Heft 9.

Die Entwickelung der Knochen der Extremitäten von der Geburt bis zum vollendeten Wachstum.

Wilms: **Obere Extremität.** Sick: **Untere Extremität.**

Hamburg, Lucas Gräfe und Sillem. 1902.

Der Zweck des vorliegenden Atlas, dem Arzte normale Bilder an die Hand zu geben, die zur Kontrolle dienen bei der Beurteilung der Röntgenbilder, welche von Verletzungen und Erkrankungen des Knochensystems herrühren, ist entschieden erfüllt. Ebenso bietet der Atlas für den Anatomen eine einfache und bequeme Art, die Vorgänge der Entwickelung und des Wachstums der Knochen zu demonstrieren. Die obere Extremität illustrieren 34 Röntgenbilder, während die Entwickelung der unteren Extremität auf 58 Bildern zur Darstellung gebracht ist.

Sehr instruktiv sind die nebeneinander reproduzierten Knochenbilder der zusammengehörenden Skeletteile und besonders klar der daneben gedruckte kurze textliche Hinweis auf das Auftreten eines weiteren neuen Knochenkernes. Auch den ins Gebiet des Normalen fallenden Varietäten des Skeletts ist Rechnung getragen.

Die Ausstattung ist die bekannte schon oft gerühmte. Der Preis — 16 Mk. — muss als mässig bezeichnet werden.

Niels R. Finsen: **Die Bekämpfung des Lupus vulgaris.** Jena, Verlag von Gustav Fischer. 1903.

Mit 24 Tafeln und einer Statistik über 800 mit der Lichtmethode behandelte Fälle.

Aus der Statistik interessieren folgende Zahlen:

Bis zum 31. Dezember 1901 waren 804 Fälle ins Institut aufgenommen. Am 1. Oktober 1902 war der Status folgender:

I. Geheilt		412
a) Recidivfrei in 2—6 Jahren	124	
b) Beobachtungszeit unter 2 Jahren	288	
II. Annähernd geheilt bis auf unbedeutende Reste		192
III. In Behandlung		117
a) wesentlich in Besserung oder teilweise geheilt	91	
b) wenig beeinflusst	62	
IV. Unterbrochene Behandlung (unvollendete Kur)		83
a) nicht zufrieden stellendes Resultat	16	
b) gestorben (31) oder an anderen schweren Krankheiten leidend (13)	44	
c) äussere Umstände	23	
	Sa.	804

Das ergiebt also ein ungünstiges Resultats in nur 6% der Fälle.

Die Häufigkeit des Lupus wird in allen Kulturstaaten unterschätzt; in Dänemark glaubt F. an 12—1300, i. e. etwas über $^1/_2\,^0/_{00}$. Die angefügten Vergleichsbilder der Patienten vor und nach der Behandlung geben ein Bild der geradezu als glänzend zu bezeichnenden Resultate.

Werner (Hamburg).

Vereine und Kongresse.

Société Médico-Chirurgicale du Brabant. 1902.

Henrard: **Technik der stereoskopischen Radiographie.** Verf. hebt zunächst hervor, dass die stereoskopische Radiographie mit Unrecht vernachlässigt werde, da sie bei der Diagnostik von Brüchen und Luxationen, der Bestimmung der Lage und Richtung von Fremdkörpern, bei anatomischen Studien u. a. m. grosse Dienste leisten könne. Ausserdem verhindert sie unter allen Umständen auch Irrtümer und Unsicherheiten, die bei einer einzigen Aufnahme z. B. durch photographische Plattenfehler entstehen können, die ja oft die sonst ganz unnötige Wiederholung einer Aufnahme bedingen, während hier mit dieser Wiederholung zugleich ein ganz eminenter Zweck verbunden wird. Das Werkzeug, welches zur Erlangung der beiden stereoskopischen Aufnahmen dient, ist nun nach Ansicht des Verf. noch nicht praktisch genug ausgestaltet, und er beschreibt daher in dieser Hinsicht nur seine eigenen Apparate. Dagegen scheint ihm das auf S. 21 dieses Bandes abgebildete Prismenstereoskop des Referenten „auf diesem Gebiete die Vollkommenheit zu verwirklichen", weswegen über das letztere ausführlichere Mitteilungen gemacht werden.

Hier ist natürlich umgekehrt die Schilderung der Apparate des Verfassers am Platze und besonders die seiner Aufnahmekassette und seines Röhrenhalters. Die erstere soll es ermöglichen, dass die Platte gewechselt werden kann, ohne dass das darauf liegende, zu diagraphierende Organ gerührt wird, und der letztere ferner soll eine möglichst exakte Verschiebung der Röhre um eine bestimmte, messbare und der Ebene der Platte parallele Strecke zulassen. Die Kassette des Verf. nun besteht zunächst aus einer „äusseren" Kassette, auf welcher das abzubildende Organ zu liegen kommt, und in welche von der Seite her eine Schublade eingeführt wird, in die nacheinander die beiden „inneren" Kassetten gelegt werden, in denen die beiden photographischen Platten in gewöhnlicher Weise verborgen sind. Die innere Kassette wird durch vier Federn gegen die obere Wand der äusseren Kassette gedrückt, die ihrerseits aus einem möglichst dünnen Brett aus Fournierholz besteht. Es kommen zwei Formate dieser Kassetten, das eine bis zur Plattengrösse 24×30 cm, das andere bis 40×50 cm reichend, zur Anwendung. Der Röhrenhalter des Verf. ferner ist auf einem 60×60 cm grossen Grundbrett montiert, dessen zwei Ecken mit Metallplatten versehen sind. In diese ist je ein Muttergewinde gedreht, um darin je einen 1 m hohen Metallstab festschrauben zu können. An diesen Stäben schiebt sich dann mittelst beiderseitiger Führungsleiste ein metallischer Querstab auf und ab, der in seiner Mitte eine Platte enthält, die vermittelst zweier Mikrometerschrauben auf zwei in Millimeter geteilten Linealen nach vorn und hinten, sowie auch nach rechts und links verschoben werden kann. An dieser Platte endlich ist die Klemme befestigt, welche die Röntgenröhre trägt, so dass mithin die letztere nach allen Richtungen hin verschiebbar ist.

Die Grösse $\triangle$ dieser Verschiebung bemisst nun Verf. nach einer von Marie und Ribaut (Archives d'Electricité médicale, 15 juillet 1899) aufgestellten Formel, nach welcher

$$\triangle = \frac{D\,(D+P)}{50\,.\,P}$$

ist, worin D die Entfernung des Fokus der Röhre vom obersten Punkte des zu untersuchenden Objektes und P die Dicke des letzteren ist. Noch bequemer ist die Anwendung der folgenden Tabelle, in welcher für einige wichtige zusammengehörige Grössen von D und P die nach obiger Formel berechneten Werte von $\triangle$ in cm zu finden sind.

D	20	30	40	50	cm
	$\triangle$ (cm)				
$P = 2$	4,4	9,6	16,2	—	
4	2,4	5,4	8,8	13,5	
6	1,7	3,6	6,1	9,3	
8	1,4	2,8	4,1	7,3	
10	1,2	2,4	4,0	6,0	
15	—	1,8	2,9	4,3	
20	—	1,5	2,4	3,5	
25	—	1,3	2,1	3,0	
30	—	1,2	1,9	2,7	
cm					

Von den Grössen D und P bestimmt Henrard die erstere durch ein Bandmass mit Senkel, welches durch eine Öse hindurchgleitet, die sich ihrerseits an einer losen Feder befindet, welche die

Kugel der Röntgenröhre umklammert. *P* dagegen wird mit einem Messlineal bestimmt, an dem eine feste und eine bewegliche Querleiste angebracht sind, ähnlich wie es die Schuhmacher zum Messen der Fusslänge benutzen.

Genau genommen stellen allerdings die Zahlen $\triangle$ der obigen Tabelle nur obere Grenzwerte der Röhrenverschiebung dar, welche man nicht überschreiten darf, wenn man für die zugehörigen Werte von *D* und *P* im Stereoskop ohne Zwang für die Augen ein gutes körperliches Bild des Objektes seiner ganzen Tiefe nach erhalten will, so dass es also zu diesem Zwecke auf eine absolut genaue Innehaltung einer bestimmten Röhrenverschiebung überhaupt nicht ankommt und mithin dieselbe auch leicht mit jedem gewöhnlichen Röhrenhalter unter Beihilfe eines in ihrer Nähe fest im Raume angebrachten Massstabes bewirkt werden kann. Auch sei noch bemerkt, dass in dem Falle, wo es nicht auf den stereoskopischen Eindruck eines Organes seiner ganzen Tiefe nach, sondern nur auf den eines Teiles desselben ankommt, die Grössen *P* und *D* sich natürlich auf den letzteren beziehen, was beispielsweise für die Untersuchung der Wirbelsäule einen ganz erheblichen Unterschied ausmacht.

Walter, Hamburg.

Verhandlungen der Deutschen Physikalischen Gesellschaft. IV. Jahrgang Nr. 1 u. 2.

Holzknecht: **Über die Erzeugung von Nachfarben durch Röntgenstrahlen.** Die Goldsteinsche Entdeckung, dass gewisse Salze nach der Einwirkung von Kathodenstrahlen Nachfarben zeigen, hat H. an R-Strahlen weiter verfolgt und dabei im Gegensatz zu anderen Untersuchungen positive Resultate erhalten.

Diese Nachfarben entstehen, wenn man Salze intensiven und stark absorbierbaren, also wenig penetrierenden R-Strahlen aussetzt, nach verschieden langer Zeit. Die grosse Empfindlichkeit der so erzeugten Färbungen für Tageslicht, welches sie zerstört, trifft bei diesen Färbungen ebenso zu, wie bei den durch Kathodenlicht erzeugten. Ebenso die Thatsache, dass das durch die färbende Strahlung hervorgerufene Fluorescenzlicht mit zunehmender Färbung abnimmt. Kochsalz erhält nach kurzer Bestrahlung eine deutlich chamoisgelbe Färbung, Chlorkalium färbt sich heliotrop bis hellviolett, Bromkalium blaugrün. Es handelt sich wohl um Penetrationserscheinungen des Ultravioletts. Die Nachfarben der R-Strahlen sind entsprechend ihrer Penetrationskraft intensiver als die durch Kathodenstrahlen erzeugten.

Verein für innere Medizin in Berlin. 1902. 3. November.

Fraenkel berichtet über die fälschlich gestellte Diagnose einer **Hernia diaphragmatica**, die auch durch ein Röntgogramm anscheinend erhärtet war. Es bestanden die typischen objektiven Symptome: tympanitischer Schall in der linken Brusthälfte, daselbst Plätschergeräusch, namentlich nach Einführung von Flüssigkeit in den Magen, starke Verdrängung des Herzens nach rechts. Bei der Operation fand sich ein Hohlraum in der Bauchhöhle, der sich nach oben bis zur 3. Rippe erstreckte, wo er von dem unversehrten Zwerchfell gegen die Brusthöhle abgeschlossen war. Tod an Pharynxcarcinom.

Gesellschaft für innere Medizin in Wien. 1902. 6. November.

Kienböck demonstriert einen Fall von **Schussverletzung des Herzens.** Herzdämpfung normal. Lautes systolisches Geräusch über der Mitralis. Bei mehr als Halblinksdrehung des stehenden Patienten (Röhre hinten), und zwar bei tiefem Inspirieren, erscheint der Schatten des grossen Projektils etwa 2 cm über dem Zwerchfellschatten, vor der Wirbelsäule, im hinteren Teil des Herzschattens oberflächlich gelegen. Die Kugel führt ununterbrochen Bewegungen aus, namentlich synchron mit den Herzkontraktionen; nur bei tiefer Respiration folgt sie samt dem Herzen ein wenig dem Zwerchfell. Aus der Untersuchung in dieser und anderen Richtungen geht hervor, dass das Projektil hinter dem Herzen, wohl zum Teil in der Wand der rechten Herzhälfte, in der Nähe der Kranzfurche in der Medianebene, ungefähr etwa vor dem 9. Dorsalwirbelkörper gelegen ist und mit der Herzwand Mitbewegungen ausführt.

K. K. Gesellschaft der Ärzte in Wien. 12. Dez. 1902.

Mosetig-Moorhof berichtet über die Ausfüllung grosser Knochenhöhlen mit **Knochenplomben**, die aus Jodoform 60,0 Spermaceti und Olei sesami aa 40,0 bestehen und reaktionslos einheilen. Durch den Jodoformgehalt sind sie im Röntgenbilde deutlich abgrenzbar. Durch Radiographie ist festzustellen, ob die Plombe die Hohlräume gut ausfüllt und ferner die Art der Knochenrestitution zu studieren. Bilder von Holzknecht.

19. Dez. Neurath demonstriert ein 8 Wochen altes Kind mit **heredosyphilitischen Knochenaffektionen** von seltener Intensität und Multiplizität. Röntgenbilder des Falles (Kienböck) zeigen an den beteiligten Röhrenknochen starke Aufhellung im Schatten der Diaphysenenden, Verwischtsein der Struktur und ganz besonders das Fehlen der dunklen Markierung der Verknöcherungszone; sodann starke periostale Auflagerungen, stärker ausgeprägt an den Diaphysenenden als am Schafte. An manchen Knochen, wie an den unteren Enden der Unterschenkel und am linken Humerus haben die Veränderungen zu einer besonders starken Einschmelzung des Diaphysenendes geführt. Am Handskelett zeigen sich die charakteristischen Zeichen der Phalangitis syphilitica, daneben auch starke Mitbeteiligung der Metacarpalknochen (teils Ostitis, teils akute Atrophie).

Congrès Belge de Chirurgie. 1902. 9. September.

Tuffier u. Loubet: **Traitement des fractures des membres.** Der Wert der Frakturenbehandlung heruht auf einer genauen radiographischen Kontrolle. Die Röntgenplatte giebt uns den einzigen Anhalt über die Art des Bruches, die Zahl der Splitter, die respektive Lage der Fragmente. Nötig sind zwei Aufnahmen: von vorne und von der Seite. Ebenso nötig ist es, nach der Reduktion durch Röntgenbild sich von der gelungenen bestmöglichen Adaption der Bruchenden zu überzeugen. Es genügt nicht, bei dem narkotisierten Kranken unter dem üblichen Zug einen Gypsverband anzulegen, obwohl das Resultat in den meisten Fällen ein gutes sein wird, sondern es gilt vor allem wieder unter Kontrolle der Radiographie die Dislocatio ad longitudinem und ad axim, eventuell durch dauernde Dehnung und Zugverbände, zu korrigieren. Man vermeidet hiermit eine monströse Callusbildung, die die Ursache lange dauernder Neuralgieen und funktioneller Störungen sein kann. Erkennt man bei der Röntgenuntersuchung, dass man solche ideale Adaption der Fragmente nicht erzielt, so empfiehlt sich die Freilegung der Bruchenden, Naht der Knochen, Fortnahme von Splittern. Diese Behandlung „à ciel ouvert" giebt bessere Resultate als die bisher geübte Methode, bei der es zu Verkürzung und Deformierung kommt. Diese Behandlung, die sich besonders empfiehlt bei Diaphysenbrüchen und bei Gelenkbrüchen, ist nicht ein ultimum refugium, sondern soll möglichst frühzeitig, bei frischem Bestehen der Fraktur, eingeleitet werden. Als Nahtmaterial wird Aluminium-Bronze empfohlen. Das eingehende Referat ist durch eine grosse Zahl von Abbildungen illustriert.

Lambotte: **Nouveau fixateur pour la suture osseuse et suture sous-cutanée des os.** Die Gefahren, die in einer blutigen Freilegung der Frakturen und in der primären Knochennaht liegen, sucht L. dadurch zu beseitigen, dass er einen — zum mindesten ingeniös erdachten neuen Apparat verwendet. Dieser fixateur besteht aus einem festen Eisenstabe, an welchem 3—4 Seitenhebel durch verstellbare Gelenke im rechten Winkel angebracht sind. Diese Hebel bestehen aus langen dünnen Schrauben, die vorne einen helmartigen Knopf tragen. Der Knopf wird in den Knochen eingebohrt und sobald die Schraube im Knochen fest ist, wird sie mit dem vertikal dazu stehenden Fixateur verbunden. Man ist dann im stande, durch verschiedene Stellung der Gelenke des Fixateurs die Reduktion der Bruchenden vorzunehmen. Dieser komplizierte Apparat bleibt bis zur Heilung der Fraktur im Gypsverbande liegen. Handelt es sich um einen Splitterbruch mit grosser Zertrümmerung, so kann man auch die Anwendung dieses Apparates mit der chirurgischen Freilegung der Fragmente kombinieren. Es wird dann natürlich primär genäht. Auf die 19 vortrefflichen Tafeln, welche dieses neue originelle Verfahren illustrieren, das, wie die Bilder zeigen, geradezu ideale Resultate giebt, sei nachdrücklichst hingewiesen. Die Illustration giebt rasch eine Vorstellung von der Methode, die schwer zu beschreiben ist. (Journal de Chirurgie 1902. Nr. 7 u. 8.) Werner, Hamburg.

Ärztlicher Verein Hamburg (biologische Abteilung). 11. Nov. 1902.

Sudeck: **Röntgenaufnahmen der Wirbelsäule.** Demonstration normaler und pathologischer **Wirbelsäulen**. Kompressions-Frakturen. Frakturen der Fortsätze und des Bogens. Tuberkulöse Zerstörungen. Ankylosierende Wirbelsäulenentzündung. Tumoren. Die Frage: „Können wir bei zweifelhaften Fällen mit einiger Sicherheit jeden pathologischen Befund darstellen und können wir bei negativem Befunde des Röntgenbildes eine anatomische Erkrankung ausschliessen?" muss dahin beantwortet werden, dass dies bei dem jetzigen Stande der Technik nicht sicher möglich ist.

Nonne: Demonstration 1. eines Falles von scheinbarer Caries der Wirbelsäule mit Senkungsabscess, der sich als Sarcom bei der Operation herausstellte. 2. Fall von tuberkulöser Caries mit Senkungsabscess. 3. u. 4. Kompressions-Fraktur des 9. u. 10. resp. 10. u. 11. Dorsalwirbels. 5. Sudecksche Knochenatrophie der Wirbelkörper. 6. Arthritis deformans incip. der Wirbelsäule. 7. Syphilis der Halswirbelsäule. N. betont die grosse Seltenheit der syphilitischen Wirbelleiden. Die klinisch diagnostizierten Fälle stellten sich meist als Tuberkulosen heraus. 8. Diffuse Knochenmetastasen in der Wirbelsäule. A-S.

Journallitteratur.

Zeitschrift für orthopädische Chirurgie. 1902. X. Bd. Heft 4.

Schmidt: **Ein Fall von kongenitalem Defekt der Fibula rechts, verbunden mit kongenitaler Luxation des Talus links.** Der in der Überschrift skizzierte Fall betraf ein 3jähriges Kind. Es bot rechterseits ausser leichter Beugekontraktur im Kniegelenk Verkürzung der unteren Extremität und Dickenatrophie desselben, totalen Defekt der Fibula, extreme Pesvalgusstellung des Fusses, Defekte und mangelhafte Entwickelung von Fusswurzelknochen, besonders Defekte lateraler Zehen samt ihren Metatarsen, ferner Hallux varus. Links ist — gleichfalls durch Röntgenbild ungemein deutlich erkennbar —

Dauer. Diese ist auffallend kurz bei Reaktionen zweiten Grades erste Stufe (wenige Wochen), nicht sehr lang bei Reaktionen zweiten Grades zweite Stufe, sehr lang aber (viele Monate) bei Reaktionen dritten Grades. Parallelversuche haben nun gezeigt, dass die hier allein in Betracht kommenden länger dauernden Reaktionen durch keinerlei besondere Mittel abgekürzt, durch keine der auch sonst in der Dermatologie bei derartigen Prozessen verwendeten Mittel verlängert wird. Zwar wird die Überhäutung durch Benetzung mit Wasser verzögert und dieses ruft auf den geheilten Stellen Eczem hervor. Allein bei so günstigem Verlauf wird nicht geklagt. Reaktionen dritten Grades werden, besonders wenn sie ausgedehnt sind, mit Recht wie schwere Combustionen im Wasserbade gehalten, wenn sie geringe Ausdehnung besitzen, weit im Gesunden cxstirpiert.

Resumieren wir: Bei der zu therapeutischen und zu diagnostischen Zwecken vorgenommenen Bestrahlung des menschlichen Körpers mit Röntgenlicht kann spezielle Sachunkenntnis im ersteren Falle sehr leicht, im letzteren weniger leicht zu mehr minder schweren, teils langdauernden teils irreparablen Schädigungen führen. Wir haben diesbezüglich drei Möglichkeiten zu unterscheiden: 1. Die Schädigung im Bereich der absichtlich bestrahlten Haut durch absolute Überdosierung.

2. Schädigung an einer unabsichtlich bestrahlten Stelle (am häufigsten der Umgebung des absichtlich bestrahlten Gebietes) durch ungenügenden Schutz der nicht zu bestrahlenden Haut.
3. Schädigung des betroffenen Individuums durch Entstehen einer sekundären Allgemeinerkrankung infolge allzu ausgedehnter gleichzeitiger Röntgenreaktionen.

Und nun möchte ich zur Illustration des Gesagten über einige typische Fälle von gerichtlich ausgetragenen Röntgenverbrennungen kurz referieren. Ihre Durchsicht wird den Leser die völlige Ratlosigkeit der Personen und Körperschaften erkennen lassen, welche bisher berufen waren, den Richter mit ihrem Rat zu unterstützen.

Kasuistik.

Fall 1. Paris, 1898[1]). Eine Dame liess bei einem Radiologen eine diagnostische Röntgen-Aufnahme ihres Beines vornehmen. 3 Aufnahmen. Die erste mit einer Expositionszeit von 40 Minuten misslang. Sie wurde acht Tage später wiederholt (Expositionszeit 45 Minuten) und misslang. Acht Tage später folgte die dritte mit einer Expositionszeit von $1^1/_4$ Stunden. Auch diese Aufnahme war misslungen. Dagegen trug die Patientin eine schwere Brandwunde davon, welche eine zweijährige Behandlung erforderte. Der Radiologe wurde in Anklagezustand versetzt und 1900 wurde er durch das Civilgericht de la Seine „wegen eines besonders schweren Kunstfehlers“[2]) zu 5000 Fr. Schadenersatz verurteilt. Sachverständiger war Brouardel, der Pathologe und damalige Dekan der Pariser medizinischen Fakultät. „Es erschien ihm unbestreitbar, dass der Operateur Vorsichtsmassregeln hätte ergreifen können, welche den Erfolg sicherten, und die 1898, wo die Radiographie über die Anfänge schon hinaus war, bereits bekannt waren. Und wir können beifügen,“ erklärte M. Brouardel, „dass er, indem er diese Vorsichtsmassregeln zu gebrauchen vernachlässigte, das that, was die meisten, welche sich mit Radiographie beschäftigen, damals thaten, und auch heute noch thun.“

Diese Worte haben grosse Entrüstung entfesselt. Die damaligen Radiologen sprachen sich darüber mit grosser Empfindlichkeit und Reizbarkeit aus. „Was die Gefahr des Verbrennens“, so fährt das Journal de la Santé, ein übrigens durchaus nicht verlässliches Blatt, fort, „von der gesprochen wurde, betrifft, so wird von derselben von kompetenten Spezialisten, wie Mourice, Lenoir, Foveau-de-Courmelles, A. Londe, gar nicht mehr gesprochen. Der Prozess bezieht sich auf i. J. 1898 vorgefallene Ereignisse und 1898 gehört in das Altertum der Radiologie. Was man die „radiographische Insolation“ genannt hat, das Erythem und dessen Folgen, unter denen als die gefürchtetste der Haarausfall zählte, von all dem gibt es heute nichts mehr. Übrigens genügt bei Verlängerung zur Vermeidung jeden Unfalls eine Aluminiumplatte, die unter die Röhre gelegt wird.“

Epikrise des Verfassers: Es lag hier ein Fall von absoluter Überdosierung bei wiederholten radiographischen Aufnahmen vor. Nach der Heilungsdauer zu urteilen, mögen ca. 30

[1]) Journal de la Santé, Bd. 18, No. 899.
[2]) Faute operatoire particulièrement grave.

der oben erörterten Mengeneinheiten das Bein getroffen haben. Auch wenn die Röhre bei den drei Aufnahmen sehr nahe dem Körper aufgestellt war, worüber uns nichts berichtet wird, muss sie, da sie in 160 Minuten ca. 30 Einheiten geliefert hat, ziemlich intensives Licht gegeben haben und man wird unter Berücksichtigung der damaligen Instrumentarverhältnisse nicht irre gehen, wenn man auf ein mittelstark absorbierbares Licht schliesst. Mit diesem konnte die radiographische Aufnahme des Beines in 2—5 Minuten maximo mit bestem Erfolg durchgeführt werden. Das Misslingen der Aufnahmen ist daher auf Überexposition der Platten zu beziehen. Ohne sie gesehen zu haben, können wir schliessen, dass sie sich bei der Hervorrufung tief geschwärzt haben, wenn nicht schon Solarisation der Emulsion eingetreten war. Es zeigt sich also zunächst eine Unkenntnis der Aufnahmetechnik. Ohne allen Grund und zum Schaden des Radiogrammes wurde mit der Expositionszeit jene Grenze weit überschritten welche durch die Vulnerabilität der Haut gesetzt ist. Bezüglich der Schuldfrage muss man aber in Betracht ziehen, ob jene Grenze damals bekannt war und ob es technisch möglich war, sie zu bemerken und zu respektieren. Das war nun nicht der Fall. Niemand hatte auch nur eine Ahnung, wo sie lag und woran man sie erkennt. Die Berechtigung des Urteiles ist also zweifelhaft, da doch die Radiologie, trotzdem sie vor Feststellung dieser Maximen als gefährlich zu bezeichnen war, nicht verboten war. Die Urteilsbegründung spricht, die Richtigkeit des Referates (c. l.) vorausgesetzt, von Schutzmassregeln, die ausser acht gelassen worden sind, und erhebt zugleich gegen die Mehrzahl der damaligen Radiologen die Anklage, dass auch sie gewohnheitsmässig diese gebotenen Schutzmassregeln ausser acht lassen. Worin diese Schutzmassregeln bestehen, ist (c. l.) nicht ausgeführt. Wir erfahren dies aber aus der Diskussion: „Übrigens genügt bei Verlängerung zur Vermeidung jeden Unfalles eine Aluminiumplatte, die unter die Röhre gelegt wird." Wir wissen heute, dass diese Aluminiumplatte das ungeeignetste Schutzmittel ist. Der Gedankengang, der zu ihrer Verwendung führte, schliesst an die elektrodynamische Theorie an. Er hat zur Voraussetzung, dass die elektrischen Entladungen der Röhre das „schädigende Agens" sind und folgert, dass Aluminium als guter Leiter der Elektrizität die gefährlichen Entladungen von der Haut abhält, während es wegen seines niedrigen Atom-Gewichtes die Röntgenstrahlen leicht durchlässt. Da aber thatsächlich die Röntgenstrahlen das wirksame Agens der Röntgenröhre sind, so ist der Schutz, den die Aluminiumplatte gewährt, ein minimaler. Diese wertlose, und weil sie eine unberechtigte Beruhigung gewährt, gefährliche Massregel nicht gebraucht zu haben, war das damals bestrafte Vergehen.

Fall 2. Verurteilung eines französischen Arztes, durch dessen Röntgenbehandlung eine Verbrennung entstanden war. In der Urteilsbegründung wurde ausgeführt, dass der Arzt den Fehler begangen hatte, den Patienten statt auf einem Tisch auf die Erde zu lagern.

Fall 3. Verurteilung eines französischen Kollegen, durch dessen Röntgenbehandlung eine Verbrennung entstanden war. In der Urteilsbegründung wurde ausgeführt, dass der Arzt den Fehler begangen habe, den betreffenden Körperteil zur Herstellung absoluter Ruhe statt mit Sandsäcken mit Büchern „aus seiner Bibliothek" zu umgeben.

Fall 4. Dr. R....., Paris, unterzog eine an Ischias leidende Frau A.... in Paris einer Behandlung mit Röntgenstrahlen[1]). Die Dame trug eine „Brandwunde" davon, welche eine dreiwöchentliche ärztliche Behandlung nötig machte. Dann klagte sie gegen den Arzt, der zur Zahlung von 5000 Fr. und Tragung aller Prozesskosten verurteilt wurde. Das Gericht erkannte, dass ein Arzt für jedes Verschulden in seiner Praxis verantwortlich und nicht berechtigt ist, seine Patienten zu Experimenten mit Heilmitteln, deren Wirkungen er selbst noch nicht genau kennt, zu missbrauchen.

Epikrise: Der Fall ist typisch für die Hilflosigkeit der Gerichte in dieser Angelegenheit und nebst vielem Falschen sehen wir einzelne Körnchen Wahrheit in ihrer Argumentation. Wenn meine Quelle richtig ist, dann ist jeder Satz derselben zu bemängeln. Zu den üblichen Behandlungsarten der Ischias gehört die Setzung energischer örtlicher Hautreize. Senfpflaster,

[1]) Ich folge einem Bericht des „Neuen Wiener Journal", das seine französische Quelle nicht angiebt, und den mündlichen Mitteilungen französischer Kollegen.

Blutegel, neuerdings die sehr energische Vereisung der Haut mittelst Chloräthyl. Der Gedanke, dass hier, wenn die Hautreize überhaupt von Nutzen sind, die tiefgehende und wochenlang anhaltende Röntgendermatitis eine Verbesserung der Ischiastherapie zu bringen vermag, ist daher vollkommen berechtigt. Von einer Bestrahlung, die so schwach ist, dass sie keinerlei Hautveränderung zur Folge hat, ist jedoch kein Erfolg zu erwarten. Eine zur Heilung drei Wochen beanspruchende Röntgendermatitis wäre aber in diesem Fall als das Minimum dessen zu bezeichnen, was hier nützen kann, und je nach der bisherigen Dauer der Erkrankung wäre auch gegen eine zwei Monate dauernde Reaktion nicht viel einzuwenden.

Allein es hat den Anschein, als ob Herr Dr. R..... diesen Gedankengang nicht gegangen wäre, als ob er eine reaktionslose Behandlung beabsichtigt hätte und über den Erfolg derselben selbst überrascht gewesen wäre. Er hat vielleicht durch das Geständnis eines Kunstfehlers ein milderes Strafmass erzielen wollen, und doch kann es leicht sein, dass der vorliegende Fall der einzige ist, den er richtig, das heisst mit Reaktion, behandelt hat. „Das Gericht erkannte, dass ein Arzt für jedes Verschulden in seiner Praxis verantwortlich“ ist. Diesen Gemeinplatz hat das Gericht wohl nicht erkannt. Der Schlusspassus bezüglich der mangelnden Berechtigung des Arztes, neue Heilmittel, deren Wirkungen er nicht kennt, zu gebrauchen, fordert die bereits ebenfalls einem Gemeinplatz gleichende Frage an den Gesetzgeber heraus, wer berechtigt ist, neue Heilmittel zu gebrauchen, und an wem er sie gebrauchen darf. Involvieren die Hunderte von neuen Heilmitteln, welche seit zehn Jahren den Markt überschwemmen, Tausende von Gesetzesverletzungen? Zwischen Tierschutz und Verbrecherschutz in die Enge getrieben, verfällt die Forschung der Verurteilung wegen Experimentes am Menschen.

Wenn Madame A . . . nach der milden Reaktion ihre Ischias verloren haben sollte, so ist der Gedanke nicht von der Hand zu weisen, dass sie dieselbe durch die Reaktion verlor und da sie noch 5000 Fr. bekam, muss man sagen, dass Frankreich allzu gut für seine Kranken und allzu schlecht für seine Ärzte sorgt.

Im Ganzen fällt bei den französischen Fällen die Höhe des Strafausmasses auf. Die Abschreckungstheorie hat denn auch reichliche Früchte gezeitigt, und das Röntgenverfahren steht in diesem Lande, abgesehen von wenigen Ärzten, auf einer ungemein niedrigen Stufe, die nur noch von England und Amerika unterboten wird. Eine Radiotherapie giebt es dort kaum und die röntgologische Diagnostik wird wenig benützt, wegen Verbrennung von Ärzten gefürchtet, und praktisch von Nichtärzten gehandhabt, was die Gesetze des Staates zulassen. Darin liegt ein zweiter Hemmschuh für die Entwicklung dieses medizinischen Faches.

Findige Geschäftsleute halten die Praxis in ihren Händen, und, dass die Forschung in praktisch aussichtslosen Gebieten kurze Beine hat, darf man ihr nicht verargen. Es ist lohnend, daraufhin die Städte Deutschlands zu betrachten, dessen Gesetze ja ebenfalls im Gegensatz zum österreichischen die Heilthätigkeit von Laien nicht hindern. Und zwischen jenen, welche von vornherein Fabriken radiologischer Apparate besassen, und jenen, welche erst wegen ärztlicher Erfolge solche bekamen, zeigt sich ein bedeutender Unterschied. Berlin und Hamburg sind die Typen hierfür. (Schluss folgt.)

Correspondenzen.[1])

1. In einer kürzlich erschienenen Arbeit wird die Behauptung aufgestellt, dass die Wirkung eines durch schräg schneidende X-Strahlen erzeugten Sekundärstrahlenbündels entschieden schädlicher sei als die eines solchen, welches durch senkrecht schneidende X-Strahlen hervorgerufen wird; und es dient diese Behauptung als die angebliche Grundlage einer instrumentellen Neuerung. Ich bitte um Mitteilung, welche Berechtigung Ihnen diese Behauptung zu haben scheint.

2. In welchen Mengenverhältnissen entstehen die Sekundärstrahlen in einer röhrenförmigen Bleiblende?

Dr. Holzknecht, Wien.

Antworten:

ad 1. Die oben genannte Behauptung ist nach Ansicht des Unterzeichneten durchaus unrichtig. Die Menge der in irgend einem Stoffe erzeugten Sekundärstrahlen hängt nämlich einerseits von der Qualität (Durchdringungsvermögen) und Quantität der auftreffenden X-Strahlung und andererseits auch von der Qualität (Atomgewicht) und Quantität (Zahl) der getroffenen Teilchen des Stoffes ab, nicht aber von der Richtung, unter welcher die Strahlen auftreffen.

Diese letztere irrtümliche Ansicht mag vielleicht durch die in der angezogenen Arbeit enthaltene, an und für sich richtige Beobachtung entstanden sein, dass es bei Aufnahme starker Körperteile — unter Benutzung derselben Blendenöffnung — vorteilhafter ist, die Röhre etwas weiter von der letzteren zu entfernen. Diese Beobachtung hat aber ihren Grund nicht etwa darin, dass bei der grösseren Entfernung der Röhre die X-Strahlen senkrechter auffallen — was ja übrigens bei zentraler Stellung der Röhre auch nur für die Randteile des durchstrahlten Organes zutrifft — sondern vielmehr darin, dass dann das in den Körper eindringende Strahlenbündel entsprechend schmäler und also die Zahl der getroffenen Teilchen des Organes kleiner wird, wie man sich ja durch zwei entsprechende Zeichnungen ohne weiteres klar machen kann.

Das letztere Ziel, d. h. die Verkleinerung der Zahl der getroffenen Teilchen, kann man jedoch auch bei nahe an der Blende befindlicher Röhre einfach dadurch erreichen, dass man die Blende selbst entsprechend enger macht; und unter diesen Umständen wird man Bilder von derselben Güte erzielen wie bei dem oben beschriebenen Verfahren, ohne dabei den Nachteil der längeren Expositionszeit mit in den Kauf zu nehmen. Andererseits bringt allerdings die grössere Annäherung der Röhre als Nachteil auch wieder eine stärkere Vergrösserung der weiter von der Platte entfernt liegenden Teile des Organes mit sich.

ad 2. Die Frage könnte einfach durch die Bemerkung erledigt werden, dass uns die in einer röhrenförmigen Bleiblende entstehenden Sekundärstrahlen überhaupt nichts angehen, da dieselben viel zu schwach sind und auch ein viel zu geringes Durchdringungsvermögen haben, als dass sie durch das zu durchstrahlende Organ hindurch — und wenn es auch nur eine Hand wäre — auf die Platte wirken könnten. Nichtsdestoweniger will ich diese Gelegenheit benutzen, um überhaupt auf die röhrenförmige Blende etwas näher einzugehen. Dieselbe stellt im Grunde genommen eine Vereinigung der beiden, schon im ersten Bande dieser Zeitschrift (pag. 85 und 86) von mir empfohlenen Blenden dar, von denen die erste in unmittelbarer Nähe der Röntgenröhre angebracht werden sollte, um die Sekundärstrahlung der Glaswand der letzteren nach Möglichkeit auszuschliessen, während die andere in möglichster Nähe des zu durchstrahlenden Organes anzubringen war, um die Zahl der getroffenen Teilchen des letzteren nach Möglichkeit zu reduzieren.

Statt nun aber zwei getrennte Blenden zu benutzen, schien es in der Folge einfacher, die beiden durch ein passendes Rohr zu verbinden und ferner für die beiderseitigen Enden desselben zwei Sätze von Bleiringen vorzusehen, durch welche eine eventuell notwendige Verengerung beiderseits nach Belieben vorgenommen werden konnte. So entstand dann die röhrenförmige Blende, wie sie z. B. Albers-Schönberg bei seiner Kompressionsblende benutzt.

Neuere Versuche, über die allerdings bisher noch nicht berichtet worden ist, haben mir nun jedoch gezeigt, dass bei der Durchstrahlung stärkerer Körperteile, um die es sich hier ja immer nur handelt, die Sekundärstrahlung der Glaswand der Röhre unberücksichtigt bleiben kann, da sie bei normalen Röhren sowohl im Vergleiche zur primären Strahlung als auch zu der im Organe entstehenden Sekundärstrahlung eine fast verschwindende Stärke besitzt. Somit fällt also auch der Grund für die Anwendung der ersten der beiden oben beschriebenen Blenden und damit auch überhaupt

[1]) Seitens der Redaktion der Fortschritte auf dem Gebiete der Röntgenstrahlen ist eine **Auskunftsstelle** für alle auf die Anwendung der Röntgenstrahlen sich beziehenden Angelegenheiten eingerichtet worden. Fragen medizinischer, physikalischer oder technischer Art werden beantwortet und, soweit dieselben von allgemeinem Interesse sind, unter dieser Rubrik publiziert. Alle Anfragen sind direkt an die Redaktion Dr. Albers-Schönberg, Klopstockstr. 10, Hamburg, zu richten.

der Grund für die Anwendung einer röhrenförmigen Blende fort — vorausgesetzt natürlich, dass die letztere Form sich nicht aus Gründen der Stabilität oder dergl. empfiehlt, wie es z. B. bei der Albers-Schönbergschen Kompressionsblende der Fall ist.

Mit Rücksicht auf die oben beschriebenen Sekundärstrahlungen allein dagegen ist die Anwendung einer einzigen, in einer Ebene liegenden Blende vollkommen ausreichend; und es bleibt dann auch die Lage der Ebene dieser Blende zwischen Röhre und Objekt ziemlich gleichgültig, wenn man nur darauf achtet, dass mit der Verschiebung derselben auch die Grösse der Blendenöffnung in entsprechender Weise geändert wird. Um nämlich bei einer solchen Durchstrahlung starker Körperteile von 20 cm Dicke und mehr wirklich die bestmöglichen Bilder zu erzielen, muss die Blende schon so klein gemacht werden, dass der auf der Platte entstehende Strahlungsbezirk nicht grösser als etwa 100 qcm ist, sodass also genau genommen eine Platte von $^{9}/_{12}$ cm für alle diese Aufnahmen ausreicht. Macht man dagegen die Blende etwa so gross, dass schon eine Platte $^{13}/_{18}$ cm voll ausgezeichnet wird, so kann man bei den Aufnahmen derartiger Körperteile schon eine deutliche Verschlechterung des Bildes durch die in letzteren erzeugten Sekundärstrahlen feststellen — sowie auch sogar schon auf dem Leuchtschirm beobachten.

Um dann aber endlich bei diesen Durchstrahlungen die photographische Platte auch wirklich zu treffen, legt man an deren Stelle zunächst einen Leuchtschirm, setzt die Röhre in Betrieb und verengert dann die Blende so lange, bis der leuchtende Fleck des Schirmes die gewünschte Grösse hat. Von nun an lässt man die gegenseitige Stellung von Röhre und Blende ungeändert, legt ferner an den Ort jenes leuchtenden Fleckes die photographische Platte und schliesslich oben darüber den abzubildenden Teil des in Frage kommenden Organes, welch' letzteres allerdings in der Regel eine ziemliche Sorgfalt erfordert.

Dr. Walter, Hamburg.

Im vorigen Hefte dieser Zeitschrift befindet sich unter den Korrespondenzen eine längere Auseinandersetzung des Herrn Klingelfuss, Basel, die, wenn sie auch in manchen Punkten das Richtige trifft, doch in anderen — und zwar vor allem auch in ihrer Hauptfrage — nach meiner Ansicht so durchaus irrtümliche Auffassungen vertritt, dass ich sie nicht unwidersprochen lassen kann.

Für richtig halte auch ich zunächst die mitgeteilte Erfahrung, dass die in eine Röntgenröhre hineingesandten Einzelentladungen eines Induktors, wenn die Röhre gut funktionieren soll, nicht zu stark sein dürfen, eine Thatsache, die man auch so aussprechen kann, dass diejenigen Einzelfunken des Induktors, deren Länge ungefähr der sog. Funkenlänge der Röhre gleich ist, blendend weiss oder auch blau und knallend, nicht aber dumpf und von einer dicken gelben Raupe, der Aureole, umgeben sein dürfen. Richtig ist ferner auch, dass bei einer einzelnen Entladung, welche sowohl aus einem blauen Funken als auch einer Aureole besteht, die letztere dem ersteren zeitlich nachfolgt und um so länger andauert, je kräftiger die Aureole ist, während der blaue Funke stets von ganz ausserordentlich kurzer Dauer ist.

Von nun ab jedoch beginnen meines Erachtens die Irrtümer; denn schon, wenn behauptet wird, dass die Kurve der blauen Entladung und die der Aureole „nebeneinander herlaufen", dass zwischen beiden eine „Phasenverschiebung" bestehen soll, und wenn endlich beide sogar als „Schwingungen" angesehen werden, so geht aus allem diesem hervor, dass Kl. den blauen Funken und seine Aureole fälschlicherweise für zwei selbständige Erscheinungen hält, während doch beide unzertrennlich miteinander verbunden sind.

Bei einer solchen Entladung, die aus einem blauen Funken und einer Aureole besteht, stellt nämlich der erstere denjenigen Teil der Entladung dar, durch welchen die Funkenbahn überhaupt erst zu stande kommt, während die zweite einfach den gesamten noch nachfolgenden Elektrizitätsfluss umfasst, der also schon eine gute leitende Bahn vorfindet und daher auch mit ganz anderen Verhältnissen zu thun hat als der erstere.

Aus diesem Grunde habe ich in Wiedemanns Annalen, Bd. 97 p. 639, 1898, wo ich zuerst diese Verhältnisse klar gelegt habe, den blauen Funken als den „Anfangsfunken" und die sich dann weiter in der fertigen Funkenbahn abspielenden Vorgänge, die man bis dahin, wenn sie stärker zum Vorschein traten, die Aureole des Funkens nannte, einfach als seine „Nachentladung" bezeichnet. Auf die Entstehungsweise des ersteren, die ich a. a. O. ausführlich dargelegt habe, will ich hier nicht näher eingehen, vielmehr nur darauf hinweisen, dass die Nachentladung oder Aureole einen ganz verschiedenartigen Verlauf zeigt, je nachdem man im primären Stromkreise einen Unterbrecher mit Kondensator verwendet oder nicht, sowie auch, je nachdem man einen grossen oder kleinen Induktor anwendet. Alles dieses lässt sich durch die Abbildung solcher Funken auf schnell bewegten photographischen Platten verhältnismässig leicht nachweisen; und ich habe nicht bloss hunderte sondern tausende von Induktionsfunken, die unter den verschiedenartigsten Umständen erzeugt wurden, auf diese Weise analysiert.

Kommen wir indessen noch einmal auf den Unterschied zwischen dem blauen Funken und

seiner gelben Aureole zurück, so verstehen wir nun aus dem oben dargelegten Zusammenhange beider auch ohne weiteres den grossen Unterschied ihrer Färbungen. Denn da die Luft dem Zustandekommen des ersteren natürlich einen ganz ausserordentlich grossen Widerstand entgegensetzt, so muss dementsprechend auch die in der Funkenbahn erzeugte Wärme in diesem Falle eine ganz enorme sein, sodass sich die Luft daher in dem blauweissen Anfangsfunken gewissermassen bis zur Weissglut erhitzt. Demgegenüber ist nun bei der Nachentladung der Weg durch die Luft schon gebahnt und demnach auch der Widerstand dieses Weges ganz erheblich geringer geworden als zu Anfang, sodass mithin auch die Wärmeentwicklung in demselben jetzt eine entsprechend kleinere ist und der Funkenkanal jetzt also nicht mehr blendend weiss sondern nur noch grünlich-gelb wird.

Ferner verstehen wir nach dem Obigen aber auch ohne weiteres, warum z. B. in dem Falle, wo sich mehrere hundert Funken in der Sekunde aufeinander folgen, überhaupt kein weisser Funke mehr sondern nur noch gelbe Entladungen zu stande kommen: die Luft behält nämlich die durch eine elektrische Entladung erlangte Leitfähigkeit eine gewisse Zeitlang bei, und in dem genannten Falle findet daher jeder Funke schon bei seinem Entstehen eine noch verhältnismässig gut leitende Bahn vor, die er dann natürlich auch benutzt, und die jetzt ihres viel geringeren Widerstandes wegen natürlich auch überhaupt nicht mehr bis zur Weissglut, sondern nur noch bis zur Gelbglut erhitzt wird. Darum nehmen denn auch solche sehr schnell aufeinander folgende Induktionsentladungen sämtlich denselben Weg durch die Luft, der nur durch thermische Einflüsse fortwährend nach oben zu getragen wird, um hier plötzlich abzureissen, worauf sich dann unten wieder ein neuer Anfangsfunke ausbildet, mit dem das Spiel wieder von vorne anfängt.

Alle diese Darlegungen sind nicht etwa nur theoretisch von mir abgeleitet, sondern durch die oben beschriebene photographische Analyse derartiger Funkenströme experimentell bewiesen worden.

Kommen wir indessen jetzt zu dem eigentlichen Hauptinhalte des Klingelfussschen Aufsatzes, so gipfelt nun derselbe in der Behauptung, dass die starken Entladungen, die also in Luft einen Funken mit Aureole geben, wegen ihrer langen Dauer so schädlich auf die Röntgenröhre wirken sollen, und zwar wird als näherer Grund dieser Annahme dann noch die weitere Vermutung ausgesprochen, dass bei diesen langdauernden Entladungen die dabei erzeugten Röntgenstrahlen und Kathodenstrahlen sich gegenseitig stören sollen.

Was nun aber zunächst den letzteren Punkt anbetrifft, so brauche ich nur darauf hinzuweisen, dass eine solche gegenseitige Beeinflussung der genannten beiden Strahlenarten bisher weder nachgewiesen noch auch überhaupt wahrscheinlich ist. Denn einmal haben wir es hier mit zwei Erscheinungen von ganz verschiedener Art zu thun, und zweitens ist auch der Zeitraum, in welchem sich die Bildung eines Kathodenstrahlenteilchens und die Emission der daraus entstehenden Röntgenstrahlung vollzieht, im Vergleich mit den oben in Rede stehenden Zeiträumen durchaus als verschwindend anzusehen, sodass es für die ersteren jedenfalls ganz gleichgültig sein muss, ob diese letzteren etwas länger dauern oder nicht.

Aber Kl. ist auch überhaupt im Irrtume, wenn er glaubt, dass eine Entladung immer dann schädlich auf die Röntgenröhre wirke, wenn sie zeitlich von sehr langer Dauer ist. Zur Widerlegung dieser Ansicht kann ich nämlich eine Reihe von Versuchen anführen, die schon zu Anfang des Jahres 1898 von mir angestellt, bisher aber allerdings noch nicht veröffentlicht wurden. Ich habe nämlich damals unter Anwendung eines Quecksilberstiftunterbrechers ein und dieselbe Röntgenröhre zunächst mit einem 30cm-Induktor und dann auch mit einem 60cm-Instrument — und zwar jedesmal bei möglichst normaler Belastung — betrieben und dann den Verlauf der in beiden Fällen durch die Röhre hindurchgehenden Induktionsschläge dadurch festgestellt, dass ich die letztere unmittelbar über einem feinen Metallspalte anbrachte und dann unterhalb desselben eine photographische Platte mit sehr grosser Geschwindigkeit quer zu dem Spalte vorbeiführte. Nimmt man zu diesen Versuchen die allerempfindlichsten Platten, sowie einen möglichst energisch wirkenden Entwickler, so kann man den zeitlichen Verlauf jeder einzelnen Entladung auf diese Weise ganz gut zu Gesichte bringen und auch sogar, wenn man die Platte so lang nimmt, dass man mehrere Entladungen hintereinander auf derselben erhält, und gleichzeitig die Tourenzahl des Unterbrechers misst, die Zeitdauer der einzelnen Vorgänge in den Entladungen bestimmen.

Bei den obigen Versuchen ergab sich nun, dass bei dem 30cm-Induktor die einzelnen Entladungschläge stets von viel kürzerer Dauer waren als bei dem 60cm-Apparate — in einem bestimmten Falle z. B. bei dem ersteren nur 0,00031, bei dem letzteren dagegen 0,0029 Sekunden, d. h. also fast 10mal so lange andauerten. Nichtsdestoweniger funktionierte aber die Röhre mit dem letzteren Apparate genau so gut wie mit dem ersteren, und die Zeitdauer der Entladungen hat also mit dem mehr oder weniger guten Funktionieren einer Röntgenröhre jedenfalls nichts zu thun.

Weiter will dann Kl. auch diejenigen Störungen, welche sich in der Röhre oft bei einem allzu schnell arbeitenden Unterbrecher zeigen, auf eine gegenseitige schädliche Beeinflussung der Kathodenstrahlen und Röntgenstrahlen zurückführen, und zwar sollen in diesem Falle sogar, wenn ich ihn recht

verstehe, die Röntgenstrahlen des einen Unterbrechungsschlages die Kathodenstrahlen des nächsten beeinflussen! Es genügt aber wohl, zur Widerlegung dieser Ansicht darauf hinzuweisen, dass der Zeitraum zwischen zwei Unterbrechungen doch fast immer grösser als ein tausendstel Sekunde ist, während die Lebenszeit eines „Röntgenstrahls" sicher viel weniger als ein milliontel Sekunde beträgt, sodass daher die Annahme, dass der letztere noch nach ein tausendstel Sekunde und mehr schädliche Wirkungen hervorrufen sollte, vollständig ausgeschlossen ist.

Schon im voraus will ich hier bemerken, dass ich diese durch allzu schnell aufeinander folgende Entladungen in der Röhre hervorgerufenen Störungen auf eine ganz andere Ursache zurückführe als die oben zuerst behandelten, die durch allzu kräftige Entladungen verursacht wurden; und so werde ich denn auch jetzt, wo ich nunmehr dazu übergehe, meine eigenen Ansichten über die von Kl. angeregten Fragen darzulegen, diese beiden Fälle gesondert und zwar zuerst diese letzteren Störungen behandeln.

Die Erscheinung nun, dass eine allzu kräftige Entladung schädlich auf eine Röntgenröhre wirkt, ist meines Erachtens dadurch zu erklären, dass auch das Vacuum einer Röntgenröhre — ähnlich wie die gewöhnliche Luft — bloss durch den Durchgang der Elektrizität eine erhöhte Leitfähigkeit erlangt, und dass demnach eine solche Röhre selbst im Verlaufe einer einzigen Entladung von Anfang bis zu Ende immer weicher wird.

Zur Unterstützung dieser Auffassung führe ich nur den folgenden Versuch an. Man sende in eine frische, mittelharte Röntgenröhre durch langsames Eintauchen und schnelles Herausziehen des Stiftes eines Quecksilberunterbrechers — unter Anwendung eines möglichst grossen Induktors mit möglichst grosser primärer Stromstärke und möglichst grossem primären Kondensator — einen einzigen möglichst kräftigen Induktionsschlag hinein. Die Röhre wird dann nicht bloss mit höchst intensiver grüner Phosphoreszenz aufleuchten, sondern auch gleichzeitig in ihrem Innern ein sehr starkes weisses Licht zeigen, was sie sonst bei normalem Betriebe nicht thut. Das Auftreten dieses Lichtes in jenem Fall beweist uns nun aber, dass die Röhre schon im Verlaufe dieses einen Induktionsschlages so weich geworden ist, dass sie schliesslich sogar weisses Anodenlicht zeigte, ein Zustand, in welchem bekanntlich eine Emission von Röntgenstrahlung überhaupt nicht mehr stattfindet. Zugleich aber enthält dieser Versuch auch die Erklärung der oben in Rede stehenden schädlichen Einwirkung allzu starker Entladungen; denn durch solche, wenn sie auch noch lange nicht so stark sind wie die des obigen Versuches, kann eben doch der Härtegrad der Röhre schon soweit heruntergedrückt werden, dass das im letzten Teile einer jeden Entladung ausgesandte Röntgenlicht ein viel zu geringes Durchdringungsvermögen hat, als dass es bei der gerade vorliegenden Durchleuchtung überhaupt noch zur Geltung käme.

Eine solche allzu starke Entladung versetzt also hiernach in ihrem letzten Teile die Röhre in einen für den vorliegenden Zweck zunächst jedenfalls überflüssigen Zustand; dieser letztere ist aber auch nicht bloss überflüssig sondern sogar schädlich, weil nämlich in diesen Augenblicken auch eine ganz unnötige Erwärmung der Röhre stattfindet, die um so bedenklicher ist als bekanntlich gerade die weichen Röhren sich am leichtesten erhitzen.

Dies also sind meine Gründe für die Schädlichkeit der allzu kräftigen Entladungen, diejenigen für die Schädlichkeit der allzu schnell aufeinander folgenden Entladungen dagegen liegen nach meinem Dafürhalten auf einem ganz anderen Gebiete, und zwar mache ich dafür — ausser den etwaigen Unregelmässigkeiten des Unterbrechers — vor allen Dingen die Schliessungsströme des Induktors verantwortlich. Von der Richtigkeit dieser Ansicht kann man sich in sehr einfacher Weise überzeugen, wenn man über einen Induktor mit veränderlicher Selbstinduktion der Primärspule verfügt. Man braucht nämlich dann nur eine sonst gut funktionierende ziemlich harte Röhre — entgegen den Vorschriften, die ich mehrfach in dieser Zeitschrift gegeben habe — mit einem kurzen Wehneltstifte und in Verbindung mit einer niedrigen Stufe der Selbstinduktion zu betreiben. Schaltet man dann bei 110 Volt Betriebsspannung nahezu den sämtlichen Widerstand aus, so hat man es bekanntlich mit einer ausserordentlich hohen Zahl von Unterbrechungen zu thun und wird nun auch in der Röhre sofort jene charakteristischen Flecke und Ringe bemerken, deren Ursache man ferner auch sofort kennen lernt, wenn man den Strom des Induktors umkehrt. Es zeigen sich nämlich dann genau dieselben Flecke und Ringe in der Röhre, und zwar jetzt viel stärker als vorher, ein Beweis, dass diese Erscheinungen auch im ersteren Falle nur durch die entgegengesetzt gerichteten Induktionsströme, d. h. die Schliessungsströme des Induktors, entstanden sind.

Dass man alle diese Störungen, wie Kl. angiebt, durch Einschaltung einer Drosselröhre oder einer Funkenstrecke in den sekundären Stromkreis beseitigen kann, ist selbstverständlich; denn dadurch macht man eben den Widerstand dieses Kreises so gross, dass die immerhin verhältnismässig kleine Schliessungsspannung ihn nicht mehr zu überwinden vermag. Verfügt man jedoch über ein nicht zu kleines Induktorium mit veränderlicher Selbstinduktion, so hat man alle diese künstlichen und zum Teil auch für die Röhre schädlichen Mittel nicht notwendig, denn in diesem Falle braucht man, um die

Röhre genügend zu belasten, nicht mehr eine so grosse Zahl von Entladungen in dieselbe hineinzuschicken und kann also dann auch die Selbstinduktion entsprechend grösser nehmen. Dadurch aber geht dann das Anwachsen des magnetischen Feldes des Apparates entsprechend langsamer vor sich und es erhält demnach auch die sekundäre Schliessungsspannung einen entsprechend kleineren Wert. Ein weiteres Mittel zu diesem Zwecke bildet ferner die Herabsetzung der primären Betriebsspannung durch Anbringung eines Nebenschlusses zur Induktorleitung, in der Weise, wie ich dies früher mehrfach angegeben habe.

Dr. Walter, Hamburg.

Das „System Dessauer"

mit kritischen Bemerkungen.

I.

Aus dem städtischen Krankenhaus Frankfurt a/M. (Chirurgische Abteilung. Oberarzt: Herr Prof. L. Rehn) berichtet Assistenzarzt Dr. v. Gosen, über **Praktische Erfahrungen mit dem Röntgeninstrumentarium, „System Dessauer", Aschaffenburg**:

In No. 34 der Münchener Med. Wochenschrift vom 17. Juni d. J. wurde von Herrn Dr. Metzner aus Dessau die Beschreibung und Anpreisung eines Röntgeninstrumentariums „System Dessauer-Aschaffenburg" veröffentlicht. Da ein Referat hierüber meinen Bericht unnötig verlängern würde, verweise ich auf den Originalartikel, der ja jedem Leser leicht zugänglich sein dürfte. Nur einen Punkt aus demselben will ich besonders betonen. Herr M. sagt nämlich, dass ein kleines Dessauersches Induktorium bei Anschluss an eine gewöhnliche Lichtleitung unter Verwendung eines elektrolytischen Unterbrechers dasselbe leiste, wie einer der bisher gebräuchlichen Induktoren von 40 cm Funkenlänge.

Diese Behauptung bringt das Fundament des „Systems Dessauer" zum Ausdruck.

Um nun einerseits diesen Satz zu berichtigen und andererseits kauflustige Kollegen vor Enttäuschungen zu bewahren, sollen jetzt unsere praktischen Erfahrungen mit diesem System veröffentlicht werden.

Im Februar dieses Jahres machten sich einige Verbesserungen an dem auf der chirurgischen Abteilung des hiesigen städtischen Krankenhauses in Benützung befindlichen Röntgeninstrumentarium wünschenswert. Zu jener Zeit bestand dieses aus einem Umformer, der den von der Zentrale gelieferten Wechselstrom in Gleichstrom umformte, einem Quecksilberturbinenunterbrecher, sowie einem Induktorium von 60 cm Funkenlänge.

Den Anstoss zu der geplanten Änderung gab vor allem der Umstand, dass die Güte der mit diesem Instrumentarium gelieferten Bilder geringer war, als man nach den Fortschritten auf dem Gebiete der Röntgentechnik erwarten konnte. Ein zweiter Grund war die Länge der Expositionszeiten, die z. B. bei dem Becken eines Erwachsenen 4—5 Minuten betrug.

Um die Güte und Deutlichkeit der Bilder zu heben, erwies es sich als nötig, den zu kleinen Wechselstromumformer durch einen grösseren zu ersetzen, während die Abkürzung der Expositionszeiten durch Einführung eines elektrolytischen Unterbrechers herbeigeführt werden sollte.

Unter den Firmen, die bei der Durchführung dieser Änderung in Wahl kamen, machte nun die Firma Dessauer, Aschaffenburg, der ausschlaggebenden städtischen Behörde die bei weitem günstigsten Angebote. Das System Dessauer unterscheidet sich von den anderen Röntgensystemen dadurch wesentlich, dass ein kleines, nach eigenen Angaben gebautes Induktorium (20 cm Funkenlänge) die sonst gebräuchlichen grossen und sehr teueren Induktorien vollwertig ersetzen soll. Ferner verspricht es unter Benützung der schon bekannten Thatsache, dass man auch in einen Wechselstromkreis den Wehneltunterbrecher einschalten kann, bei direktem Wechselstromanschluss gute Bilder zu liefern. Sein elektrolytischer Unterbrecher unterscheidet sich nicht von den sonst gebräuchlichen; er repräsentiert den bekannten Wehneltunterbrecher.

Ist nun der Beweis erbracht, dass die Plastik und Schärfe der Bilder bei Benützung des Dessauerschen Apparates nicht hinter der der anderen Systeme, die ein grosses Induktorium, sowie Verwendung des Gleichstroms unbedingt fordern, zurücksteht, dann liegen die Vorteile des Systemes Dessauer klar auf der Hand.

Das in unserem Falle gemachte Angebot zeichnete sich vor allem durch den bestechend niedrigen Preis aus. Natürlich muss ja ein Röntgeninstrumentarium mit kleinem Induktorium ohne Wechselstromumformer relativ billig herzustellen sein. Ausserdem musste die Handhabung eines so einfach konstruierten Apparates eine sehr leichte sein.

Unter diesen Umständen, verbunden mit der Versicherung, dass die Leistungen in jeder Hinsicht befriedigen würden, gelangte denn hier ein Dessauerscher Apparat mit 20 cm-Induktorium und direktem Wechselstromanschluss zu Aufstellung.

Wir kommen jetzt zu den praktischen Erfolgen.

In den nächsten Wochen wurden ausschliesslich alle Aufnahmen mit dem neuen Apparate angefertigt. Das Ergebnis war folgendes: Die Handhabung des Apparates war die denkbar einfachste. Durch Drehung einer Flügelschraube wurde der Strom geschlossen und die Lampe in Thätigkeit gesetzt. Eine drehbare Kurbel erlaubte dann die Widerstände nach Belieben ein- und auszuschalten. Durch Wegfall des Wechselstromumformers arbeitete der Apparat fast geräuschlos, da der elektrolytische Unterbrecher im Keller aufgestellt war. Die Expositonszeiten waren wesentlich gekürzt.

In Bezug auf die bisher geschilderten Eigenschaften hielt der Apparat also das, was die liefernde Firma versprochen hatte. Wenn nun noch die Güte der Bilder nichts zu wünschen übrig gelassen hätte, dann hätte man sich zu dem Neuerwerb Glück wünschen können. Leider bot sich aber hierzu keine Veranlassung. Die Bilder standen nämlich alle weit hinter denen unseres früheren Apparates zurück. Am besten gelangen noch die Extremitätenaufnahmen, doch waren wir gewöhnt, diese plastischer und die Knochenstruktur deutlicher zu sehen. Die Knochenumrisse hoben sich allerdings leidlich deutlich von den Weichteilen ab. In zweite Stelle rangierten an Güte die Thoraxbilder, während es durchaus nicht gelang, ein einigermassen befriedigendes Beckenbild eines mittelstarken Erwachsenen zu erhalten. Diese Bilder waren so undeutlich, dass von einer klaren Sichtbarkeit des Schenkelkopfes gar keine Rede sein konnte, da die Grenzen zwischen Kopf und Pfanne kaum sichtbar waren. Und zwar war dies das Ergebnis einer ganzen Reihe von Versuchen, die sich über Wochen ausdehnten. Auch gerieten nicht einzelne Bilder schlecht, während andere gut oder wenigstens besser wurden, sondern alle waren gleich minderwertig an Güte und somit gleichmässig unbrauchbar. An Aufnahme von Blasen-, Nieren- und Gallensteinen war gar nicht zu denken.

In den ersten Wochen hielten wir trotzdem an dem Glauben an den Apparat fest und dachten, der Grund für die mangelhaften Resultate liege vielleicht darin, dass Arzt und Schwestern noch nicht genügend eingearbeitet seien. Als jedoch nach 2 Monaten trotz häufiger Versuche mit systematischer Änderung der Expositionszeiten etc. keine Besserung eingetreten war, erhielt Herr Dessauer die Aufforderung, selbst hier zu erscheinen und für die Güte seines Apparates selbst die Beweise zu erbringen. Dieser Einladung wurde denn auch Folge geleistet und Herr Dessauer erhielt hier in meinem Beisein völlige Bewegungsfreiheit. Das Resultat seiner Bemühungen bestätigte unsere früheren Erfahrungen in vollem Masse, d. h. Herr Dessauer war nicht im stande Bilder zu liefern, die in irgend einem Punkte besser waren als die von uns gefertigten.

In einem Briefe vom 2. Juni teilt er uns denn mit, dass er Kontrollversuche in seinem Laboratorium gemacht habe und hierdurch zu dem Schlusse gekommen sei, der Wechselstrom beeinträchtige die Bildschärfe. Bei Gleichstrom habe er sofort Bilder von guter Bildschärfe erhalten. Herr Dessauer schrieb wörtlich: Es ist sonach klar, dass Sie zum Gleichstrombetriebe zurückkehren müssen. Dem Krankenhause stellte er hierauf einen Wechselstrom-Gleichstromumformer zur Verfügung. Auch unserem Drängen nach einem grösseren Induktorium wurde nachgegeben, so dass wir von Mitte Juni an unsere Versuche mit Gleichstrom und 24 cm-Induktorium fortsetzen konnten.

Nach dieser Änderung war sofort eine eklatante Besserung der Bilder zu konstatieren, wenn diese auch durchaus noch nicht auf der Höhe waren. Als Hauptursache dieses Aufschwunges ist die Wiedereinführung des Gleichstromes zu betrachten. Da uns auch von auswärts — Herr Dr. Albers-Schönberg war so freundlich, die erbetene Auskunft zu erteilen — unsere Erfahrungen mit Wechselstrom sowohl wie mit kleinen Induktorien bestätigt wurden, beantragten wir die Einstellung eines noch grösseren Induktoriums. Herr Dessauer lieferte ein solches von 45 cm Funkenlänge. Mit diesem werden denn, unter Verwendung des Gleichstromes, seit Ende Juli hier alle Aufnahmen gefertigt, so dass von dem ursprünglich gelieferten Apparate nur mehr der elektrolytische Unterbrecher in Benützung ist.

Von diesem Zeitpunkt an sind wir im grossen und ganzen mit der Güte der Bilder zufrieden. Die Extremitätenbilder zeigen jetzt die Knochenstruktur in vorzüglicher Weise; Muskelzüge, Sehnen, Hautgrenzen, event. verkalkte Arterien sind deutlich sichtbar. Die Thoraxbilder geraten fast ebenso zur vollkommenen Zufriedenheit, nur wäre eine schärfere Abgrenzung der Wirbelkörper wünschenswert. Die Beckenbilder entsprechen zwar jetzt immer noch nicht ganz den Anforderungen, die wir stellen müssen. Die Grenzen zwischen Kopf und Pfanne sind wohl sichtbar, jedoch noch nicht genügend scharf und klar gezeichnet. Die übrigen Beckenknochen heben sich gut von den Weichteilen ab, so dass man Frakturen und Knochenherde erkennen kann. Die Expositionszeiten weichen nicht von denen anderer Institute ab: z. B. Beckenexposition 2 Minuten, Handgelenk 15 Sekunden.

Wir stehen nun also am Ende einer Versuchsreihe, die mit Wechselstrom und kleinem Induktorium anfing und mit Gleichstrom und grossem Induktor endet. Die vorstehend beschriebenen, etappenweise eingeführten verbessernden Änderungen beweisen ganz klar, dass ohne Gleichstrom und ohne grosses Induktorium die Anfertigung guter plastischer Röntgenbilder unmöglich ist. Ich will damit keine neue Entdeckung proklamieren, sondern nur die hierfür schon gelieferten Beweise vermehren zu Nutz und Frommen der Kollegen. Als Arzt kann man sich wohl viel besser in einem Falle, wie dem unseren, ein Urteil aus praktischen Erfahrungen bilden, wie aus theoretischen Erörterungen und Behauptungen.

Nach dem bisher Gesagten ist es wohl selbstverständlich, dass der zurzeit hier in Benützung befindliche Apparat eine dauernde Verwendung nicht finden wird. Mein verehrter Chef, dem ich die Veranlassung und Erlaubnis zu dieser Veröffentlichung verdanke, beabsichtigt, die Einstellung eines nach Möglickeit grösseren Induktoriums zu bewirken.

Fassen wir unser hier in wochenlangen praktischen Versuchen gewonnenes Urteil zum Schlusse zusammen, so müssen wir sagen:

Die Dessauerschen Apparate mit kleinem Induktorium, bei Wechsel- oder Gleichstrombetrieb sind wohl dazu geeignet Extremitätenbilder und leidlich brauchbare Thoraxbilder zu liefern, versagen jedoch bei dem Versuche, eine Beckenaufnahme anzufertigen.

Nochmals betone ich, dass dieses Urteil auf praktischen Erfahrungen basiert. Auf physikalische Begründung oder Erörterung können wir uns nicht einlassen; sie gehört natürlich in das Gebiet der Physiker. Münchener Med. Wochenschrift. 1902. Nr. 51.

II.

Hierauf bringt die Münchener Med. Wochenschrift am 13. Januar 1903 folgende Erwiderung des Herrn Dessauer:

In Nummer 51 dieser Zeitschrift veröffentlicht Herr Dr. v. Gosen, Assistenzarzt der chirurgischen Abteilung des städtischen Krankenhauses in Frankfurt a/M. einen Bericht über Versuche, die mit Apparaten meines Systems, wie sie nach meinen Angaben von der Firma Elektrotechnisches Laboratorium Aschaffenburg hergestellt werden, gemacht wurden und die erst nach verschiedenen Modifikationen zu einer guten Leistung des Apparates geführt haben.

Der Bericht soll im nachfolgenden in einigen Punkten ergänzt werden, da er in verschiedener Beziehung die Sache nicht erschöpft und mangels der physikalischen Begründung einzelner Punkte zu Irrtümern Veranlassung geben könnte.

Die Frankfurter Elektrizitätswerke liefern Wechselstrom von 120 Volt bei ca. 50 Perioden. An diese Stromart lässt sich ein Röntgenapparat unter gewissen Voraussetzungen mit Erfolg anschliessen.

Die zuständige städtische Behörde fragte bei der Firma Elektrotechnisches Laboratorium, bezw. bei deren Vertretung in Frankfurt und dem Verfasser an, ob es möglich sei, in direktem Anschluss an das städtische Elektrizitätswerk einen Röntgenapparat zu betreiben, welches der billigste Preis einer solchen Einrichtung sei und ob die Expositionszeiten dabei kürzer seien, als die zur Zeit üblichen. Es fand sodann Besichtigung eines mit direktem Wechselstrom betriebenen, in der Frankfurter Vertretung des Elektotechnischen Laboratoriums in Thätigkeit befindlichen Apparates statt und die Bestellung zur baldmöglichsten Aufstellung des Apparates erfolgte.

Die liefernde Firma war darüber nicht orientiert worden, welchen speziellen Anforderungen die Apparate genügen sollten. Es wurde das billigste und einfachste Modell zur Aufstellung gebracht, das zur damaligen Zeit von der Lieferantin nach meinem Systeme überhaupt gebaut wurde — und das sich, wie ich mich öfters zu überzeugen Gelegenheit gehabt habe, in dieser Einfachheit in verschiedenen Instituten auch für die schwierigsten Aufnahmen vorzüglich bewährt hatte.

Auf eine Einladung des städtischen Krankenhauses, das mitteilte, dass der neue Apparat in mehreren Punkten den Anforderungen nicht entspreche, suchte ich in Begleitung eines Assistenten der Firma Elektrotechnisches Laboratorium Aschaffenburg das städtische Krankenhaus auf, und machte da eine Reihe von Versuchen mit dem Apparat.

Der gelieferte Apparat war in seiner Handhabung einfach und übersichtlich, arbeitete sicher und geräuschlos, kürzte die Expositionszeiten gegen früher bedeutend ab.

Dagegen wurde beanstandet, dass die damit gemachten Aufnahmen schwieriger Objekte, speziell also die Beckenaufnahmen, in den Details eine gewisse Schärfe vermissen liessen, die bei einer Anzahl von früher bei längerer Exposition mit dem alten Apparate gemachten Bildern vorhanden war. Die mit dem neuen Apparat gemachten Bilder waren keineswegs unbrauchbar; auffallend war nur, dass eine Anzahl der früher gemachten Aufnahmen klarer, in einigen Details, speziell den einzelnen Wirbeln der Wirbelsäule und in der Hüftgelenkpartie detailreicher waren.

Diese Erscheinung, die sich in Widerspruch mit meinen sonstigen Erfahrungen, die von mir in hunderten Fällen gesammelt sind, setzte, überraschte mich anfangs sehr. Da in der relativ kurzen Zeit und ohne die geeigneten Mess- und Hilfsinstrumente es nicht möglich war, mit vollkommener Sicherheit der Sache auf die Spur zu kommen, so setzte ich meine Versuche in der Versuchsstation des Elektrotechnischen Laboratorium fort. Für das Ergebnis war ausschlaggebend die Wahrnehmung, die ich gemacht hatte, dass der Betrieb in der Röntgenstation des städtischen Krankenhauses ein ausserordentlich lebhafter war, dass sehr häufig mehrere Stunden lang hintereinander täglich Aufnahmen gemacht wurden.

Nach einigen Versuchen führte dann auch dieser Umstand zu dem richtigen Ergebnis. Für den aussergewöhnlich forcierten Betrieb, von dem die Lieferantin bei Abgabe ihrer Offerte nicht unter-

richtet worden war, war die allerkleinste Apparattype („klein" bezieht sich nicht auf Funkenlänge) in direkter Verbindung mit Wechselstrom nicht entsprechend. Es zeigte sich nämlich bei langdauerndem Arbeiten eine gewisse „Ermüdung" am ganzen Apparat, die sich aus den Strom- und Belastungsverhältnissen erklärt, die sich aber speziell in den Röhren geltend machte und — während die Helligkeit des Durchleuchtungsbildes eine gute war, die Bildschärfe der Strahlenerzeuger beeinträchtigte.

Durch Modifikation der Betriebsanordnung erreichte ich die gewohnte scharfe Bildgabe natürlich wieder.

Auf Grund dieser Versuche riet ich der Röntgenabteilung des städtischen Krankenhauses an, in Anbetracht des äusserst forcierten Betriebes zur Gleichstrombenutzung überzugehen und eine etwas kräftigere, d. h. für Dauerbetrieb geeignetere Apparattype zu benutzen — wie sie in sehr vielen grösseren Krankenhausbetrieben mit unseren Apparaten ausgeführt wird.

Um die anzustellenden Versuche rasch zu ermöglichen, um dem Krankenhaus rasch einen fehlerfreien Betrieb zu sichern, veranlasste ich das Elektrotechnische Laboratorium und die Frankfurter Vertretung auf eigene Kosten dem Krankenhaus alle dienlichen Apparate zur Verfügung zu stellen. So wurde von diesen Firmen eine grössere Wechselstrom-Umformstation, ein Spezialtyp-Induktor, dann ein Ruhmkorff, einer unserer Induktoren, der zugleich für höhere Sekundärspannung gewickelt war, Röhren etc. gratis auf beliebige Zeit zur Verfügung gestellt.

Von dem weiteren Verlauf der Versuche hörte ich nichts mehr, bis zu der erwähnten Veröffentlichung des Herrn Dr. v. Gosen.

In einer Beziehung sind die Resultate nun richtig: Es ist nämlich richtig, dass für sehr umfangreichen Krankenhausbetrieb, für täglich vielstündige Benützung der direkte Anschluss des kleinsten Modells an Wechselstrom nicht rätlich ist. Denn es tritt dadurch eine naturgemässe Überlastung der Apparate ein, durch die die Bildqualität beeinträchtigt wird. Aber es ist hiebei zu berücksichtigen, dass die verwendete Apparattype eben für den Krankenhausbetrieb solchen Umfangs auch nicht konstruiert war. Hierfür konstruierte die fragliche Firma nach meinen Angaben andere Typen.

Irrig ist jedoch hier, wie überall, die Beurteilung der Grösse eines Apparates nach der „Funkenlänge". Über diese Frage sind wir doch wohl nun endlich hinaus. Die elektrische Leistung eines Induktors ist immer ein Produkt aus Stromspannung und Stromintensität und nur von der Spannung ist die Funkenlänge hier ein Ausdruck. Unter den über hundert Einrichtungen, die in letzter Zeit erst nach meinen Angaben von dem Elektroktechnischen Laboratorium aufgestellt wurden, befinden sich zirka ein Dutzend Fälle, wo andere Einrichtungen teilweise ganz neuen Datums und sämtlich mit grossen Funkeninduktoren von 30, 40, 50 cm Funkenlänge ersetzt wurden und wo durchweg erhöhte Leistung auch hinsichtlich Bildqualität erzielt wurde. Wir sind in den Untersuchungen in dieser Beziehung soweit gekommen, dass von der mehrerwähnten Firma Apparate gebaut werden, die bei einer Funkenlänge von 5—8 cm die vorzüglichsten Herzbeobachtungen und recht gute Schulter- und Hüftaufnahmen ermöglichen.

Hier spielen ganz andere Faktoren noch mit herein, worunter die Funkenlänge der geringsten einer ist.

Das was aus den Versuchen zu lernen ist und was von allen, die sich die grosse Röntgensche Endeckung zu Nutzen machen wollen, beherzigt werden soll, ist das folgende:

Man unterlasse es nie, bei Einholen von Offerten recht genau und ausführlich alle die Momente dem Fabrikanten mitzuteilen, die für die Aufstellung des Instrumentes mit in Frage kommen. Insbesondere soll der Fabrikant wissen, wozu das Instrument und in welchem Grade es beansprucht wird. Weiss er dies, so kann er, so muss er die volle Verantwortung für die Zweckmässigkeit des Instrumentes übernehmen und man kann sich bei einer gewissenhaften Spezialfirma auf die Qualität der Lieferung verlassen. Weiss er dies nicht, so kann man ihm später gerechter Weise keinen Vorwurf machen, wenn er auch freilich sich dann noch alle Mühe geben wird, nach Kräften zu helfen. Gut ist es immer, wenn vor Bestellung der Apparate eine mündliche Besprechung des Arztes mit einem erfahrenen Ingenieur der Lieferanten herbeigeführt wird.

Für die Fabrikanten ergiebt sich auch hier wieder der Wink, nicht zu sehr zu schematisieren, sondern, so wie dies vom Elektrotechnischen Laboratorium und manchen anderen Firmen gethan wird, fast für jeden Fall einen eigenen Apparat zu bauen. Das ist mühsamer, aber einzig richtig. So würde ich den Wechselstrombetrieb in der Weise, wie er im städtischen Krankenhause war, für andere Fälle entschieden für angängig erklären.

Aschaffenburg, Weihnachten 1902.

III.

Die Dessauersche Rechtfertigung trägt den Beweis ihrer Unrichtigkeit in sich selbst; denn wenn die Ursache der schlechten Beckenbilder, welche der Dessauersche Apparat lieferte, auf eine „Ermüdung" desselben infolge langdauernden Arbeitens zurückzuführen wäre, so hätte das Instrument doch wenigstens zu Beginn jeder Beanspruchung gute Bilder liefern müssen. Auch ist meines Wissens bisher in der physikalischen Literatur von einer solchen Ermüdung eines Induktors nichts bekannt.

Die übrigen Ausführungen des Artikels sind ferner so allgemein gehalten, dass es sich nicht verlohnt, darauf einzugehen; vielmehr will ich diese Gelegenheit nur noch benutzen, um nochmals zu betonen, dass nach meiner Ansicht der grössere Apparat, d. h. derjenige mit der grösseren Funkenlänge — trotzdem Herr Dessauer über diese Frage hinaus ist — unter allen Umständen den Vorzug verdient und zwar 1. weil er eine längere Ausnutzung der Röntgenröhre ermöglicht, 2. weil er die Röhre weniger schnell hart macht, 3. weil er eine grössere Belastung der Röhre zulässt und daher schneller arbeitet 4. weil er bei gleicher Beanspruchung auf Spannung weniger leicht durchschlagen wird, und also einen grösseren Schutz vor Betriebsstörungen bietet und endlich 5. weil er auch eine leichtere Regulierung der Belastung der Röhre zulässt.

Man kann allenfalls auch wohl, wie ich das schon in Bd. I dieser Zeitschrift p. 139 ausgeführt habe, mit einem kleineren Induktorium von 15—20 cm eine gute Beckenaufnahme erzielen — aber nur unter Anwendung ganz frischer Röhren, und es ist dann auch die Expositionszeit eine entsprechend längere. Schon an dieser Stelle habe ich daher den Rat gegeben, bei der Ausrüstung eines Röntgenlaboratoriums die Funkenlänge des Induktoriums nicht zu klein zu wählen, zumal sich die erste grössere Ausgabe durch längere Ausnützung der Röntgenröhren sehr bald wieder bezahlt mache. Auch heute noch muss ich diese Ansicht vollkommen aufrecht erhalten und möchte nur noch hinzufügen, dass mir speziell für ein vielbeschäftigtes Krankenhaus die Anschaffung eines Induktoriums von unter 30 cm Funkenlänge geradezu als ein Leichtsinn erscheinen würde.

Dr. Walter (Hamburg).

Reparatur der Röntgenröhre.

Ofters kommt es vor, dass die Platinösen an der Röntgenröhre hart an dem Glase abbrechen, sodass es unmöglich ist, durch Löten eine Metallverbindung wieder herzustellen, wodurch die Röhre weiter nicht mehr zu verwenden ist. Das bedeutet nicht nur einen bedeutenden Verlust an Geld, sondern oftmals geht es uns zu Herzen wie der Verlust eines Freundes, der sich nicht ersetzen lässt.

So ging es mir wenigstens, denn als ich meine Aufnahmen der Bewegungsphotographie vollendet hatte, hatte ich auch den Verlust meiner Röhre durch Abbrechen einer Öse zu bedauern. Die Instrumentenmacher, zu denen ich schickte, um die mir liebgewordene Röhre zu reparieren, mussten davon Abstand nehmen, weil sie die Unmöglichkeit davon behaupteten.

Ich kam darauf auf den folgenden Einfall:

Ich liess mir ein Holzstück drechseln, worin der Schenkel der Röhre ziemlich genau passt. Gegenüber der abgebrochenen Platinspitze liess ich ein weites Loch bohren, sodass dieselbe mit Umgebung frei blieb.

An der Untenseite des Holzstückes wurde ringsum eine Aushöhlung gemacht, welche mit Gipsbrei angefüllt, nach Erhärtung eine feste Verbindung zwischen Röhre und Holz darstellen sollte.

Aus Visitenkartenkarton wird jetzt ein kleiner Cylinder hergestellt, welcher genau in die Einbohrung passt. Die Aussenseite, aber vorzüglich der Unterrand, wird ausreichend mit Tischlerleim bestrichen und die Kartonhülse in das Bohrloch gesteckt. Die Hülse verklebt mit dem Glase ringsum und bildet einen unten und seitlich hermetisch abgeschlossenen Raum, welcher ganz mit Quecksilber zu füllen ist. Dieser Raum wird von oben mit einer grossen Kupferplatte geschlossen und mittelst Schrauben in dem Holz befestigt. Ein Anstrich von Leim an der Berührungsstelle sichert den hermetischen Verschluss. Wie aus der Figur ersichtlich, war

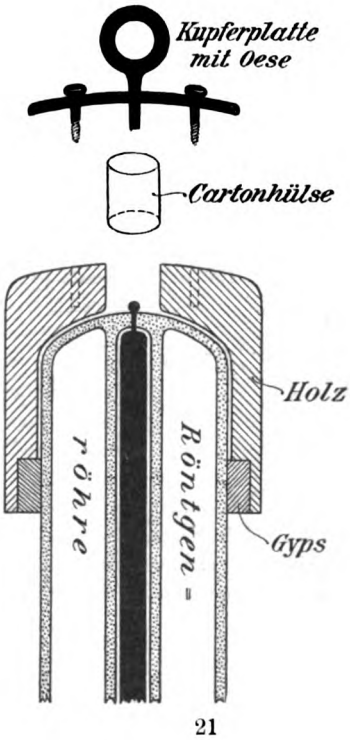

die Kupferplatte mit einer starken Metallöse versehen, welche noch ein gutes Stück durch die Platte hindurch geschraubt ist.

Die Röhre arbeitet noch immer vorzüglich, obgleich sie jetzt selbst mit zwei „hölzernen Beinen“ versehen ist.

Scheveningen, 7. Oktober 1902. P. H. Eijkman.

Bücherbesprechungen.

Archiv und Atlas der normalen und pathologischen Anatomie in typischen Röntgenbildern. Heft 9.

Die Entwickelung der Knochen der Extremitäten von der Geburt bis zum vollendeten Wachstum.

Wilms: **Obere Extremität.** Sick: **Untere Extremität.**

Hamburg, Lucas Gräfe und Sillem. 1902.

Der Zweck des vorliegenden Atlas, dem Arzte normale Bilder an die Hand zu geben, die zur Kontrolle dienen bei der Beurteilung der Röntgenbilder, welche von Verletzungen und Erkrankungen des Knochensystems herrühren, ist entschieden erfüllt. Ebenso bietet der Atlas für den Anatomen eine einfache und bequeme Art, die Vorgänge der Entwickelung und des Wachstums der Knochen zu demonstrieren. Die obere Extremität illustrieren 34 Röntgenbilder, während die Entwickelung der unteren Extremität auf 58 Bildern zur Darstellung gebracht ist.

Sehr instruktiv sind die nebeneinander reproduzierten Knochenbilder der zusammengehörenden Skeletteile und besonders klar der daneben gedruckte kurze textliche Hinweis auf das Auftreten eines weiteren neuen Knochenkernes. Auch den ins Gebiet des Normalen fallenden Varietäten des Skeletts ist Rechnung getragen.

Die Ausstattung ist die bekannte schon oft gerühmte. Der Preis — 16 Mk. — muss als mässig bezeichnet werden.

Niels R. Finsen: **Die Bekämpfung des Lupus vulgaris.** Jena, Verlag von Gustav Fischer. 1903.

Mit 24 Tafeln und einer Statistik über 800 mit der Lichtmethode behandelte Fälle.

Aus der Statistik interessieren folgende Zahlen:

Bis zum 31. Dezember 1901 waren 804 Fälle ins Institut aufgenommen. Am 1. Oktober 1902 war der Status folgender:

I. Geheilt		412
a) Recidivfrei in 2—6 Jahren	124	
b) Beobachtungszeit unter 2 Jahren	288	
II. Annähernd geheilt bis auf unbedeutende Reste		192
III. In Behandlung		117
a) wesentlich in Besserung oder teilweise geheilt	91	
b) wenig beeinflusst	62	
IV. Unterbrochene Behandlung (unvollendete Kur)		83
a) nicht zufrieden stellendes Resultat	16	
b) gestorben (31) oder an anderen schweren Krankheiten leidend (13)	44	
c) äussere Umstände	23	
	Sa.	804

Das ergiebt also ein ungünstiges Resultats in nur 6% der Fälle.

Die Häufigkeit des Lupus wird in allen Kulturstaaten unterschätzt; in Dänemark glaubt F. an 12—1300, i. e. etwas über $^1/_2\,^0/_{00}$. Die angefügten Vergleichsbilder der Patienten vor und nach der Behandlung geben ein Bild der geradezu als glänzend zu bezeichnenden Resultate.

Werner (Hamburg).

Vereine und Kongresse.

Société Médico-Chirurgicale du Brabant. 1902.

Henrard: **Technik der stereoskopischen Radiographie.** Verf. hebt zunächst hervor, dass die stereoskopische Radiographie mit Unrecht vernachlässigt werde, da sie bei der Diagnostik von Brüchen und Luxationen, der Bestimmung der Lage und Richtung von Fremdkörpern, bei anatomischen Studien u. a. m. grosse Dienste leisten könne. Ausserdem verhindert sie unter allen Umständen auch Irrtümer und Unsicherheiten, die bei einer einzigen Aufnahme z. B. durch photographische Plattenfehler entstehen können, die ja oft die sonst ganz unnötige Wiederholung einer Aufnahme bedingen, während hier mit dieser Wiederholung zugleich ein ganz eminenter Zweck verbunden wird. Das Werkzeug, welches zur Erlangung der beiden stereoskopischen Aufnahmen dient, ist nun nach Ansicht des Verf. noch nicht praktisch genug ausgestaltet, und er beschreibt daher in dieser Hinsicht nur seine eigenen Apparate. Dagegen scheint ihm das auf S. 21 dieses Bandes abgebildete Prismenstereoskop des Referenten „auf diesem Gebiete die Vollkommenheit zu verwirklichen", weswegen über das letztere ausführlichere Mitteilungen gemacht werden.

Hier ist natürlich umgekehrt die Schilderung der Apparate des Verfassers am Platze und besonders die seiner Aufnahmekassette und seines Röhrenhalters. Die erstere soll es ermöglichen, dass die Platte gewechselt werden kann, ohne dass das darauf liegende, zu diagraphierende Organ gerührt wird, und der letztere ferner soll eine möglichst exakte Verschiebung der Röhre um eine bestimmte, messbare und der Ebene der Platte parallele Strecke zulassen. Die Kassette des Verf. nun besteht zunächst aus einer „äusseren" Kassette, auf welcher das abzubildende Organ zu liegen kommt, und in welche von der Seite her eine Schublade eingeführt wird, in die nacheinander die beiden „inneren" Kassetten gelegt werden, in denen die beiden photographischen Platten in gewöhnlicher Weise verborgen sind. Die innere Kassette wird durch vier Federn gegen die obere Wand der äusseren Kassette gedrückt, die ihrerseits aus einem möglichst dünnen Brett aus Fournierholz besteht. Es kommen zwei Formate dieser Kassetten, das eine bis zur Plattengrösse 24×30 cm, das andere bis 40×50 cm reichend, zur Anwendung. Der Röhrenhalter des Verf. ferner ist auf einem 60×60 cm grossen Grundbrett montiert, dessen zwei Ecken mit Metallplatten versehen sind. In diese ist je ein Muttergewinde gedreht, um darin je einen 1 m hohen Metallstab festschrauben zu können. An diesen Stäben schiebt sich dann mittelst beiderseitiger Führungsleiste ein metallischer Querstab auf und ab, der in seiner Mitte eine Platte enthält, die vermittelst zweier Mikrometerschrauben auf zwei in Millimeter geteilten Linealen nach vorn und hinten, sowie auch nach rechts und links verschoben werden kann. An dieser Platte endlich ist die Klemme befestigt, welche die Röntgenröhre trägt, so dass mithin die letztere nach allen Richtungen hin verschiebbar ist.

Die Grösse $\triangle$ dieser Verschiebung bemisst nun Verf. nach einer von Marie und Ribaut (Archives d'Electricité médicale, 15 juillet 1899) aufgestellten Formel, nach welcher

$$\triangle = \frac{D\,(D+P)}{50\,.\,P}$$

ist, worin D die Entfernung des Fokus der Röhre vom obersten Punkte des zu untersuchenden Objektes und P die Dicke des letzteren ist. Noch bequemer ist die Anwendung der folgenden Tabelle, in welcher für einige wichtige zusammengehörige Grössen von D und P die nach obiger Formel berechneten Werte von $\triangle$ in cm zu finden sind.

D	20	30	40	50	cm
	$\triangle$ (cm)				
$P=2$	4,4	9,6	16,2	—	
4	2,4	5,4	8,8	13,5	
6	1,7	3,6	6,1	9,3	
8	1,4	2,8	4,1	7,3	
10	1,2	2,4	4,0	6,0	
15	—	1,8	2,9	4,3	
20	—	1,5	2,4	3,5	
25	—	1,3	2,1	3,0	
30	—	1,2	1,9	2,7	
cm					

Von den Grössen D und P bestimmt Henrard die erstere durch ein Bandmass mit Senkel, welches durch eine Öse hindurchgleitet, die sich ihrerseits an einer losen Feder befindet, welche die

Kugel der Röntgenröhre umklammert. P dagegen wird mit einem Messlineal bestimmt, an dem eine feste und eine bewegliche Querleiste angebracht sind, ähnlich wie es die Schuhmacher zum Messen der Fusslänge benutzen.

Genau genommen stellen allerdings die Zahlen $\triangle$ der obigen Tabelle nur obere Grenzwerte der Röhrenverschiebung dar, welche man nicht überschreiten darf, wenn man für die zugehörigen Werte von D und P im Stereoskop ohne Zwang für die Augen ein gutes körperliches Bild des Objektes seiner ganzen Tiefe nach erhalten will, so dass es also zu diesem Zwecke auf eine absolut genaue Innehaltung einer bestimmten Röhrenverschiebung überhaupt nicht ankommt und mithin dieselbe auch leicht mit jedem gewöhnlichen Röhrenhalter unter Beihilfe eines in ihrer Nähe fest im Raume angebrachten Massstabes bewirkt werden kann. Auch sei noch bemerkt, dass in dem Falle, wo es nicht auf den steroskopischen Eindruck eines Organes seiner ganzen Tiefe nach, sondern nur auf den eines Teiles desselben ankommt, die Grössen P und D sich natürlich auf den letzteren beziehen, was beispielsweise für die Untersuchung der Wirbelsäule einen ganz erheblichen Unterschied ausmacht.

Walter, Hamburg.

Verhandlungen der Deutschen Physikalischen Gesellschaft. IV. Jahrgang Nr. 1 u. 2.

Holzknecht: **Über die Erzeugung von Nachfarben durch Röntgenstrahlen.** Die Goldsteinsche Entdeckung, dass gewisse Salze nach der Einwirkung von Kathodenstrahlen Nachfarben zeigen, hat H. an R-Strahlen weiter verfolgt und dabei im Gegensatz zu anderen Untersuchungen positive Resultate erhalten.

Diese Nachfarben entstehen, wenn man Salze intensiven und stark absorbierbaren, also wenig penetrierenden R-Strahlen aussetzt, nach verschieden langer Zeit. Die grosse Empfindlichkeit der so erzeugten Färbungen für Tageslicht, welches sie zerstört, trifft bei diesen Färbungen ebenso zu, wie bei den durch Kathodenlicht erzeugten. Ebenso die Thatsache, dass das durch die färbende Strahlung hervorgerufene Fluorescenzlicht mit zunehmender Färbung abnimmt. Kochsalz erhält nach kurzer Bestrahlung eine deutlich chamoisgelbe Färbung, Chlorkalium färbt sich heliotrop bis hellviolett, Bromkalium blaugrün. Es handelt sich wohl um Penetrationserscheinungen des Ultravioletts. Die Nachfarben der R-Strahlen sind entsprechend ihrer Penetrationskraft intensiver als die durch Kathodenstrahlen erzeugten.

Verein für innere Medizin in Berlin. 1902. 3. November.

Fraenkel berichtet über die fälschlich gestellte Diagnose einer **Hernia diaphragmatica**, die auch durch ein Röntgogramm anscheinend erhärtet war. Es bestanden die typischen objektiven Symptome: tympanitischer Schall in der linken Brusthälfte, daselbst Plätschergeräusch, namentlich nach Einführung von Flüssigkeit in den Magen, starke Verdrängung des Herzens nach rechts. Bei der Operation fand sich ein Hohlraum in der Bauchhöhle, der sich nach oben bis zur 3. Rippe erstreckte, wo er von dem unversehrten Zwerchfell gegen die Brusthöhle abgeschlossen war. Tod an Pharynxcarcinom.

Gesellschaft für innere Medizin in Wien. 1902. 6. November.

Kienböck demonstriert einen Fall von **Schussverletzung des Herzens.** Herzdämpfung normal. Lautes systolisches Geräusch über der Mitralis. Bei mehr als Halblinksdrehung des stehenden Patienten (Röhre hinten), und zwar bei tiefem Inspirieren, erscheint der Schatten des grossen Projektils etwa 2 cm über dem Zwerchfellschatten, vor der Wirbelsäule, im hinteren Teil des Herzschattens oberflächlich gelegen. Die Kugel führt ununterbrochen Bewegungen aus, namentlich synchron mit den Herzkontraktionen; nur bei tiefer Respiration folgt sie samt dem Herzen ein wenig dem Zwerchfell. Aus der Untersuchung in dieser und anderen Richtungen geht hervor, dass das Projektil hinter dem Herzen, wohl zum Teil in der Wand der rechten Herzhälfte, in der Nähe der Kranzfurche in der Medianebene, ungefähr etwa vor dem 9. Dorsalwirbelkörper gelegen ist und mit der Herzwand Mitbewegungen ausführt.

K. K. Gesellschaft der Ärzte in Wien. 12. Dez. 1902.

Mosetig-Moorhof berichtet über die Ausfüllung grosser Knochenhöhlen mit **Knochenplomben**, die aus Jodoform 60,0 Spermaceti und Olei sesami aa 40,0 bestehen und reaktionslos einheilen. Durch den Jodoformgehalt sind sie im Röntgenbilde deutlich abgrenzbar. Durch Radiographie ist festzustellen, ob die Plombe die Hohlräume gut ausfüllt und ferner die Art der Knochenrestitution zu studieren. Bilder von Holzknecht.

19. Dez. Neurath demonstriert ein 8 Wochen altes Kind mit **heredosyphilitischen Knochenaffektionen** von seltener Intensität und Multiplizität. Röntgenbilder des Falles (Kienböck) zeigen an den beteiligten Röhrenknochen starke Aufhellung im Schatten der Diaphysenenden, Verwischtsein der Struktur und ganz besonders das Fehlen der dunklen Markierung der Verknöcherungszone; sodann starke periostale Auflagerungen, stärker ausgeprägt an den Diaphysenenden als am Schafte. An manchen Knochen, wie an den unteren Enden der Unterschenkel und am linken Humerus haben die Veränderungen zu einer besonders starken Einschmelzung des Diaphysenendes geführt. Am Handskelett zeigen sich die charakteristischen Zeichen der Phalangitis syphilitica, daneben auch starke Mitbeteiligung der Metacarpalknochen (teils Ostitis, teils akute Atrophie).

Congrès Belge de Chirurgie. 1902. 9. September.

Tuffier u. Loubet: **Traitement des fractures des membres.** Der Wert der Frakturenbehandlung heruht auf einer genauen radiographischen Kontrolle. Die Röntgenplatte giebt uns den einzigen Anhalt über die Art des Bruches, die Zahl der Splitter, die respektive Lage der Fragmente. Nötig sind zwei Aufnahmen: von vorne und von der Seite. Ebenso nötig ist es, nach der Reduktion durch Röntgenbild sich von der gelungenen bestmöglichen Adaption der Bruchenden zu überzeugen. Es genügt nicht, bei dem narkotisierten Kranken unter dem üblichen Zug einen Gypsverband anzulegen, obwohl das Resultat in den meisten Fällen ein gutes sein wird, sondern es gilt vor allem wieder unter Kontrolle der Radiographie die Dislocatio ad longitudinem und ad axim, eventuell durch dauernde Dehnung und Zugverbände, zu korrigieren. Man vermeidet hiermit eine monströse Callusbildung, die die Ursache lange dauernder Neuralgieen und funktioneller Störungen sein kann. Erkennt man bei der Röntgenuntersuchung, dass man solche ideale Adaption der Fragmente nicht erzielt, so empfiehlt sich die Freilegung der Bruchenden, Naht der Knochen, Fortnahme von Splittern. Diese Behandlung „à ciel ouvert" giebt bessere Resultate als die bisher geübte Methode, bei der es zu Verkürzung und Deformierung kommt. Diese Behandlung, die sich besonders empfiehlt bei Diaphysenbrüchen und bei Gelenkbrüchen, ist nicht ein ultimum refugium, sondern soll möglichst frühzeitig, bei frischem Bestehen der Fraktur, eingeleitet werden. Als Nahtmaterial wird Aluminium-Bronze empfohlen. Das eingehende Referat ist durch eine grosse Zahl von Abbildungen illustriert.

Lambotte: **Nouveau fixateur pour la suture osseuse et suture sous-cutanée des os.** Die Gefahren, die in einer blutigen Freilegung der Frakturen und in der primären Knochennaht liegen, sucht L. dadurch zu beseitigen, dass er einen — zum mindesten ingeniös erdachten neuen Apparat verwendet. Dieser fixateur besteht aus einem festen Eisenstabe, an welchem 3—4 Seitenhebel durch verstellbare Gelenke im rechten Winkel angebracht sind. Diese Hebel bestehen aus langen dünnen Schrauben, die vorne einen helmartigen Knopf tragen. Der Knopf wird in den Knochen eingebohrt und sobald die Schraube im Knochen fest ist, wird sie mit dem vertikal dazu stehenden Fixateur verbunden. Man ist dann im stande, durch verschiedene Stellung der Gelenke des Fixateurs die Reduktion der Bruchenden vorzunehmen. Dieser komplizierte Apparat bleibt bis zur Heilung der Fraktur im Gypsverbande liegen. Handelt es sich um einen Splitterbruch mit grosser Zertrümmerung, so kann man auch die Anwendung dieses Apparates mit der chirurgischen Freilegung der Fragmente kombinieren. Es wird dann natürlich primär genäht. Auf die 19 vortrefflichen Tafeln, welche dieses neue originelle Verfahren illustrieren, das, wie die Bilder zeigen, geradezu ideale Resultate giebt, sei nachdrücklichst hingewiesen. Die Illustration giebt rasch eine Vorstellung von der Methode, die schwer zu beschreiben ist. (Journal de Chirurgie 1902. Nr. 7 u. 8.) Werner, Hamburg.

Ärztlicher Verein Hamburg (biologische Abteilung). 11. Nov. 1902.

Sudeck: **Röntgenaufnahmen der Wirbelsäule.** Demonstration normaler und pathologischer **Wirbelsäulen.** Kompressions-Frakturen. Frakturen der Fortsätze und des Bogens. Tuberkulöse Zerstörungen. Ankylosierende Wirbelsäulenentzündung. Tumoren. Die Frage: „Können wir bei zweifelhaften Fällen mit einiger Sicherheit jeden pathologischen Befund darstellen und können wir bei negativem Befunde des Röntgenbildes eine anatomische Erkrankung ausschliessen?" muss dahin beantwortet werden, dass dies bei dem jetzigen Stande der Technik nicht sicher möglich ist.

Nonne: Demonstration 1. eines Falles von scheinbarer Caries der Wirbelsäule mit Senkungsabscess, der sich als Sarcom bei der Operation herausstellte. 2. Fall von tuberkulöser Caries mit Senkungsabscess. 3. u. 4. Kompressions-Fraktur des 9. u. 10. resp. 10. u. 11. Dorsalwirbels. 5. Sudecksche Knochenatrophie der Wirbelkörper. 6. Arthritis deformans incip. der Wirbelsäule. 7. Syphilis der Halswirbelsäule. N. betont die grosse Seltenheit der syphilitischen Wirbelleiden. Die klinisch diagnostizierten Fälle stellten sich meist als Tuberkulosen heraus. 8. Diffuse Knochenmetastasen in der Wirbelsäule. A-S.

Journallitteratur.

Zeitschrift für orthopädische Chirurgie. 1902. X. Bd. Heft 4.

Schmidt: **Ein Fall von kongenitalem Defekt der Fibula rechts, verbunden mit kongenitaler Luxation des Talus links.** Der in der Überschrift skizzierte Fall betraf ein 3jähriges Kind. Es bot rechterseits ausser leichter Beugekontraktur im Kniegelenk Verkürzung der unteren Extremität und Dickenatrophie desselben, totalen Defekt der Fibula, extreme Pesvalgusstellung des Fusses, Defekte und mangelhafte Entwickelung von Fusswurzelknochen, besonders Defekte lateraler Zehen samt ihren Metatarsen, ferner Hallux varus. Links ist — gleichfalls durch Röntgenbild ungemein deutlich erkennbar —

ausser Genu valgum eine unvollständige Ossifikation der Fibula in ihrem oberen Abschnitte, eine Luxation des Talus nach innen bei starker Pronationsstellung des Fusses, Defekte von Tarsal- und lateralen Metatarsalknochen und Zehen, sowie Schwimmhautbildung zu finden.

XI. Bd. Heft 1. Drehmann: **Über kongenitalen Femurdefekt.** Verfasser beschreibt drei Fälle aus der Mikuliczschen Klinik in Breslau. In allen drei Fällen ist der Femur nicht ganz fehlend, sondern durch ein kurzes, die normale Form nicht zeigendes Knochenstück ersetzt. Interessant ist der am längsten beobachtete Fall 3, in dem sich erwies, dass das den Femur darstellende Knochenstück relativ das übrige Knochenwachstum begleitete. Es kam zu einer Coxa vara-Stellung, die nach einem fehlgeschlagenen Versuch der unblutigen Reposition durch Osteotomie beseitigt und durch Schienenhülsenapparate behoben wurde. Ausgezeichneten Aufschluss über das Knochenwachstum geben die in 2jährigen Intervallen aufgenommenen Radiogramme.

Deutsche Militärärztliche Zeitschrift. 1902. November. Heft 11.

Overmann: **Über Myositis ossificans traumatica.** Ausführliche Darstellung eines Falles von Verknöcherung im Musculus vastus externus nach einmaligem Trauma (Hufschlag) nebst Zusammenstellung von 55 ähnlichen Fällen. Andere Autoren glauben, in den Röntgenstrahlen ein vortreffliches Hilfsmittel zu besitzen für die Entscheidung der Frage, ob der Verknöcherungsprozess seinen Ursprung vom Knochen oder von der Muskulatur genommen habe, indem sie glauben, dass, wenn die Konturen der Skelettknochen sich auf der Platte deutlich von der Knochenbildung abheben, dies stets ein sicheres Zeichen für eine primär im Muskel entstandene Verknöcherung sei, dass dagegen in den Fällen, in denen das Röntgenbild einen Zusammenhang zwischen Knochen und Muskel ergebe, es sich nicht entscheiden lasse, ob es sich um eine in den Muskel vorgedrungene Exostose handele oder ob ein primär im Muskel entstandenes Muskelosteom erst nachträglich mit dem Knochen in Verbindung getreten sei. Diese Ansicht hält Verf. nicht für richtig. Er glaubt vielmehr, dass das scharfe Hervortreten der Konturen der Skelettknochen gegenüber dem schwachen Schatten der Neubildung absolut nicht beweisend ist für einen primär myogenen Ursprung, sondern dass dies lediglich in dem Unterschied in der Beschaffenheit des Knochengewebes seinen Grund hat. Der Skelettknochen ist eben alt und kompakt, das Knochengewebe der Neubildung dagegen jung und locker. Ersteres muss daher naturgemäss einen dunkleren Schatten geben als letzteres. Es liegen hier dieselben Verhältnisse vor, wie wir sie auf Röntgenbildern bei geheilten Knochen finden. Der neugebildete Callus erscheint auf denselben stets viel durchsichtiger und blasser als der Skelettknochen, und die Konturen des letzteren heben sich in ihm deutlich und scharf ab.

Der Militärarzt. Nr. 9 u. 10. 1901.

Jeney: **Heilung von Lupus vulgaris mittelst Röntgenstrahlen.** Den Fall 1 zur Heilung zu bringen, waren bei Verwendung von abwechselnd weichen und harten Röhren 100 Sitzungen nötig, während der zweite, nur mit weichen Röhren behandelte schon nach 35 Sitzungen eine wesentliche Besserung zeigte.

Archiv für klin. Chirurgie. 1901. Bd. 63 Heft 3.

Ludloff: **Die Behandlung der tuberkulösen Coxitis.** In der Arbeit macht Verf. den Vorschlag zur möglichst frühzeitigen Diagnose der tuberkulösen Coxitis, sich in ausgedehnterem Masse als es bisher zu geschehen pflegt, des Röntgenverfahrens zu bedienen.

Monatsschrift für Psychiatrie und Neurologie. 1902 pag. 536.

Kellner: **Über Porencephalie.** Verfasser hat bei einer auf einer Kasuistik von 21 Fällen basierenden Studie auch das Verhalten der Knochen der gelähmten Extremitäten im Röntgenbilde berücksichtigt und beschreibt an der Hand von einer Fuss- und zwei Handaufnahmen die Wachstums- und Strukturveränderungen. Hauptsächlich handelt es sich um Längen- und Dickendifferenzen. Die Strukturveränderungen treten besonders an den Epiphysen hervor. Der Knochen wird viel poröser und weitmaschiger und bietet in den Endphalangen das Bild der Atrophie. So sind die Verhältnisse an den Händen, während am Fuss die Atrophie besonders an den Knochen der Ferse des untersuchten Spitzfusses hervortritt, während die Metatarsen und Phalangen der Zehen, auf denen der betreffende Kranke geht, nur Wachstumshemmung, aber keine oder nur unerhebliche Strukturabnormitäten aufweisen.

Wiener Klinische Wochenschrift. 1902. Nr. 41.

Sternberg: **Zur Kenntnis der Bradydaktylie.** Der beschriebene Fall betrifft eine vollkommen symetrische Abnormität. Die Mittelfinger sind kürzer als in der Norm. Als Ursache dieser Verkürzung lässt das Radiogramm eine Verkürzung der Metacarpalia erkennen, deren Capitulum auffallend plump, breit erscheint, als ob es durch einen in der Richtung der Längsachse einwirkenden Druck zusammengequetscht worden wäre. Der Knochenschatten dieser Capitula ist wesentlich schwächer als der der übrigen Metacarpalköpfchen und der eigenen Diaphysen. Angefügt ist der kritischen Besprechung und Casuistik derartiger Deformitäten die Beschreibung eines Falles, der aus der Klientel Kienböcks stammt, von Verkürzung des fünften Mittelhandknochens.

Hofbauer: **Rekurrenslähmung bei Mitralstenose.** Bei einem 32jährigen Arbeiter fanden sich die Erscheinungen der Mitralstenose, zu gleicher Zeit Heiserkeit, die durch linksseitige Rekurrenslähmung bedingt war. Ein Mediastinaltumor, ebenso Aneurysma konnte durch die physikalische Untersuchung und das Röntgenbild, das im Original und in Zeichnung beigefügt ist, angeschlossen werden. Die Heiserkeit erfuhr eine Abnahme, sobald der Patient Rechts- oder Rückenlage einnahm. H. glaubt, die Schädigung der Nerven erfolge durch Kreuzung und Druck am Ligamentum Botalli, nicht durch Druck der Nerven zwischen dilatiertem rechten Vorhof und Aorta.

Nr. 51. Lorenz-Wien: **Zur Frage der Wachstumsstörungen und Gelenkdeformitäten infolge von traumatischen Epiphysentrennungen.** Verf. beschreibt und illustriert zwei Fälle von Verkürzungen der oberen Extremitäten. Im ersten Falle, der einen 16jährigen Jüngling betraf, hatte sich das distale Ende der Ulna auf den Handrücken vorgeschoben, während die Handwurzelknochen mit dem sichtlich verkürzten Radius in der normalen Gelenkverbindung geblieben waren. Die Radiusverkürzung betrug $9^1/_2$ cm, die der Ulna 6 cm. Ätiologie: Fall im 6. Lebensjahre. Epiphysentrennung am Radius mit Einkeilung des Diaphysenschaftes in die Epiphyse und ausgedehnter Zermalmung des Schaltknorpels. Im zweiten Falle — 34jähriger Tischler — war der in starker Valgusstellung stehende Vorderarm erheblich verkürzt, auch infolge eines im 10. Jahre erlittenen Traumas, das zum Bruch der Condylus lateralis humeri geführt hat. An der Hand der Röntgenbilder wird die Art der Wachstumsstörung erörtert.

1903. Nr. 3. Preleitner: **Zwei Fälle von angeborenem partiellen Clavicular defekt.** Es handelt sich um ein Geschwisterpaar, bei denen eine Trennungsbildung beider Schlüsselbeine beobachtet wurde, die pseudarthrotisch verwachsen eine ungemein auffallende abnormale Beweglichkeit des Schultergürtels nach vorne gestattete. Die Röntgenuntersuchung ergab die Teilung beider Clavikulae in etwa gleichgrosse Knochen; die sternale Hälfte war etwas vulminöser. Die Trennungslinie war symmetrisch gelegen.

Kienböck: **Über Knochenveränderungen bei gonorrhoischer Arthritis und akute Knochenatrophie überhaupt.** Die Röntgenaufnahme gonorrhoisch erkrankter Gelenke — speziell ist das Handskelett für diese Studien geeignet — lehrt uns gewisse für diesen Prozess charakteristische Eigentümlichkeiten kennen, die besonders bei aufeinanderfolgenden Untersuchungen Aufschluss geben über das Zustandekommen der gefürchteten Pseudarthrosen. Der Knochenschatten erscheint verwaschener, die Konturen sind undeutlich, gehen ineinander über; es lassen sich rarefizierte, abnorm gerichtete Knochenbälkchen erkennen; später erkennt man die Confluenz der Knochen, die Bildung von Ankylosen, die Deformierung der einzelnen an den verschiedenen Gelenken beteiligten Knochen. Die anatomische Erklärung der verschwommenen Knochenaufhellung ist in einer raschen und intensiven Resorption von Kalksalzen zu sehen. Diese Resorption geht bei Gelenkentzündung, bei der die Knorpelüberzüge schwinden, in recht schneller Weise vor sich. Findet man sie in diesem Stadium, so kann man mit Sicherheit den Ausgang in Ankylose prognostizieren. Vorübergehend findet man dann auch noch in den übrigen, nicht von der gonorrhoischen Arthritis befallenen Knochen die Sudecksche Atrophie, die bekanntlich Folge der Entzündung, nicht der durch diese bedingte Inaktivität ist. Dass trophische Momente bei dem Zustandekommen eine Rolle spielen, ist nicht zu bezweifeln.

Wiener Klinische Rundschau. 1902. Nr. 43.

Kienböck: **Über Methoden der Deutung und Reproduktion von Radiogrammen.** Wie bereits Schuchardt gethan hat, weist K. auf die Mangelhaftigkeit, fast Unbrauchbarkeit vieler Reproduktionen nach Röntgenaufnahmen hin, wenn diese selbst oft auch im Original recht gut gelungen waren. Ausser dem in dieser Zeitschrift üblichen Reproduktionsverfahren (Bromsilber-Gelatine) hat sich kein einziges bewährt. Empfehlenswerter sind daher gut ausgeführte Zeichnungen. Von dem Originale, der Platte mit dem negativen Röntgenbilde, wird auf durchsichtigem Pergamentpapier eine Konturpause angefertigt (wenn eine Verkleinerung oder Vergrösserung notwendig ist, geschieht dies durch die bekannte Einteilung in Quadrate), die Skizze wird durch Verwendung eines auf der Unterseite mit Rötel bestrichenen Seidenpapiers auf Kornpapier gepaust und hier wird nun nach der über dem mit Tages- oder künstlichem Lichte beleuchteten Mattglaspulte angebrachten Originalplatte die (positive) Zeichnung mit Fettkreidestift getreu ausgeführt. In der Anstalt wird diese fette Kornpapierzeichnung direkt autographisch auf eine Zinkplatte übertragen, dieselbe kann durch Übergiessen mit säurehaltigem Gummi geätzt und das Zinkkliché (Hochätzung) ist für den Druck mit der gewöhnlichen Buchdruckpresse fertig. Als Beispiele ist der Arbeit eine Reihe instruktiver Zeichnungen nach Knochenbefunden angefügt.

Donath: **Beitrag zu den tabischen Arthropathieen.** Der erste Fall zeigt bei einer tabischen Kniegelenksschwellung eine Vergrösserung des Unterschenkelumfanges durch derbe Infiltration der Wadenmuskulatur, nach D.s Auffassung eine der Gelenkserkrankung analoge Affektion; in dem zweiten ist die seltene Lokalisation der Arthropathie am Ellenbogengelenk und an einem Gelenk des Zeigefingers bemerkenswert. Im Gegensatz zu Kienböck fand D. mehrfach eine Rarefikation der an der Arthropathie beteiligten Knochen. Meistens erweisen sich dieselben allerdings als frei von besonderen Veränderungen.

Nr. 40. Holzknecht: **Die Bedeutung der funktionellen Anpassung für die Pathogenese der abnormen Bindegewebsverknöcherung.** Die interessante Frage, ob bei den extraossalen Ossifikationen, bei den Verknöcherungen von normalerweise persistierendem Bindegewebe, das Wolffsche Gesetz von der funktionellen Anpassung Geltung hat, demzufolge vermehrter Druck und Zug auf Grund des tropischen Reizes der Funktion und im Interesse der statischen Diensttauglichkeit die Anbildung solchen Materiales zur Folge hat, welches den verlangten Widerstand zu leisten im stande ist, beantwortet Verf. auf Grund von Röntgenstudien dieser Ossifikationsvorgänge in bejahendem Sinne. Solche Verknöcherungen finden sich häufig nach Traumen, speziell der Knochen mit unvollständiger Heilung, wo eine Störung der statischen Verhältnisse eingetreten ist. Für deren möglichste Ausgleichung und für die Wiederherstellung der Funktion unter veränderten Bedingungen sind sie von grosser Bedeutung. Ähnliche funktionelle Aufgaben erfüllen die bei der neurotischen Arthropathie (Tabes) sich einstellenden Ossifikationen; sie dienen hier zur Verstärkung des während des Krankheitsprozesses in seiner Leistungsfähigkeit herabgekommenen paraartikulären Bindegewebes, charakteristisch für diese paraartikulären Ossifikationen ist ihr schnelles Wachstum. Offenbar sind aber trophische Störungen immer das primäre. Möglicherweise liegt auch der gemeinen Myositis ossificans eine und zwar angeborene Funktionsschwäche des intramuskulären Bindegewebes zu Grunde.

New York Medical News. 1902. 22. Sept.

Coley: **The influence of the Röntgen-Ray upon the different varieties of sarcoma.** Bei 14 Fällen von Sarcom wurde bestrahlt: elf Fälle zeigten Rundzellentypus; einer davon war ein Melanosarcom der Glandul. femoral und iliacae. Zwei waren Spindelzellensarcome und einer ein rekurrierendes Osteosarcom. Die Tumoren waren am Hals (Lymphosarcome), in der Parotis, am Oberkiefer, am Proc. mastoideus, in der Achselhöhle und am Oberschenkel gelegen. Der Verfasser kommt zu folgenden Schlüssen: Die Resultate in den bis jetzt behandelten Fällen beweisen: dass die Röntgenstrahlen eine bemerkenswerte, hemmende Wirkung auf das Wachstum aller Arten bösartiger Geschwülste, speziell Sarcome, ausüben.

Diese Wirkung kann in vielen Fällen von sogar weit vorgeschrittener und inoperaler bösartiger Erkrankung das gänzliche Verschwinden der Geschwülste zur Folge haben, oft ohne Zerstörung der Gewebe, da die Neubildung augenscheinlich resorbiert wird.

Ob die Patienten geheilt oder die Krankheit nur aufgehalten wurde, um zu einer späteren Zeit wieder zu erscheinen, ist eine Frage, die allein die Zeit entscheiden kann.

Während augenblicklich kein Beweis vorhanden ist, dass tief sitzende Geschwülste im Unterleib und Becken durch die Röntgenstrahlen geheilt oder gebessert werden können, so haben wir doch Grund zu hoffen, dass mit verbessertem Apparat oder bei vorgeschrittenem Wissen und Geschicklichkeit in der Handhabung des Apparates, selbst diesen Fällen geholfen werden kann.

Die Röntgenstrahlen haben einen sehr merklichen Einfluss auf den Schmerz bei fast allen Arten bösartiger Geschwülste, indem sie in den meisten Fällen gänzliche Erleichterung gewähren.

The Bristol Medico-Chirurgical Journal. 1902. September.

Cotton: **Stereoskopic X-ray Representation.** C. machte die stereoskopische Aufnahme, um den genauen Sitz einer Nadel in einer Hand zu bestimmen, dergestalt, dass er zwei verschiedene Aufnahmen der in gleicher Lage fixierten Hand anfertigte, indem die Röhre in 13 Zoll Abstand um $2^3/_4$ Zoll (engl.) verschoben wurde. Um die genaue Lage des Objektes bei den Aufnahmen und den Abzügen der Platten zu rekonstruieren, wird ein kleiner auf vier Metallnadeln ruhender Holzblock neben die Hand gelegt und mit röntgographiert. Aus dem mehr oder minder schiefen Verlauf der Schatten, die die Nadeln geben, kann man dann die Genauigkeit der stereoskopischen Reproduktion bestimmen.

Therap. Gaz. 1902.

Heeve empfiehlt: **Röntgenstrahlen als Heilagens.** Die günstigen Erfolge in der Verwendung der Röntgenstrahlen bei Neoplasmen und Lupus lassen es angezeigt erscheinen, auch bei anderen Affektionen Versuche damit anzustellen. H. berichtet über einen Fall von tuberkulöser Arthritis im Kniegelenk, indem bereits nach wenigen Sitzungen die subjektiven Beschwerden verschwanden und sich auch objektiv eine Besserung der Knochenveränderungen nachweisen liess. Günstigen Erfolg hatten ferner die Bestrahlungen in zwei Fällen von Unterschenkelgeschwüren und einem Falle von tuberkulösen Halslymphdrüsen und Scrophulodermie.

American Journal of Dermatology and genito-urinary diseases. 1902. Heft 6.

Heber-Robarts: **Zur Enthaarung bei Hypertrichosis im Gesicht** rät der Verfasser 10 Tage hintereinander Bestrahlungen aus 10 Zoll Entfernung; dann beginnen die Haare auszufallen. Hierauf bestrahle man 12 Tage lang aus 12 Zoll Entfernung, hiernach 8 Tage lang mit 14 Zoll Röhrenabstand. Dieser Turnus muss eventuell ein- bis zweimal wiederholt werden, um Dauerresultate zu erzielen. Doch muss stets ein Intervall von mindestens zwei Monaten dazwischen liegen. Werner (Hamburg).

Druck von Hesse & Becker in Leipzig.

(Aus dem pathologisch-anatomischen Institut des allgem. Krankenhauses Hamburg-Eppendorf, Prosektor Dr. Eug. Fraenkel.)

Die multiplen Ecchondrosen der Trachea.

Von

Dr. **M. Moltrecht.**

(Hierzu Tafel XVII.)

Der primären Luftröhrengeschwülste wird in den Lehrbüchern der pathologischen Anatomie nur kurz Erwähnung gethan, und doch giebt es unter ihnen eine nicht allzu seltene Form, welche anatomisch recht interessant ist. Ich meine die multiplen Ecchondrosen der Trachea. Allerdings können diese Neubildungen ein praktisches Interesse nicht beanspruchen, da sie, meist ein zufälliger Leichenbefund, fast nie klinisch in die Erscheinung treten, doch sind sie insofern interessant, als die Art ihrer Entstehung zwar schon des öfteren debattiert, aber doch noch nicht endgültig klargelegt ist. Aus diesem Grunde dürfte es wohl gerechtfertigt erscheinen, wenn ich den bisher veröffentlichten Fällen vier neue hinzufüge, von welchen ich zwei selbst bei Sektionen im pathologisch-anatomischen Institut des Eppendorfer Krankenhauses gefunden habe, während die beiden älteren Fälle in der Sammlung dieses Institutes sich vorfanden.

Bevor ich zur Beschreibung der eigenen Fälle übergehe, werde ich eine kurze Übersicht über die bisher veröffentlichten Beobachtungen geben.

In Virchows Geschwulstwerk[1]) findet sich eine ausführliche Beschreibung der multiplen Ecchondrosen der Trachea, und man trifft hier fast alles das schon, was spätere Autoren darüber geschrieben haben. Es handelt sich nach Virchow stets um eine Erkrankung mehrerer oder gar aller Trachealringe. Meist von den Kanten der Ringe wachsen quer- oder längsgestellte Geschwülste, vereinigen sich und bilden oft eine gitterartig in das Tracheallumen vorspringende Zeichnung. Die Wucherung geht aus vom Perichondrium, wächst allmählich heran, wird schliesslich gestielt, behält aber stets seine Lage innerhalb der Schleimhaut bei. Hat der so entstandene Knorpeltumor eine bestimmte Grösse erreicht, so treten um die meist grossen Knorpelzellen herum in der hyalinen Grundsubstanz feine varicöse Fasern auf, wodurch das Bild eines Santorinischen, also eines Netzknorpels entsteht. Virchow erwähnt weiter, dass diese Gebilde später verknöchern können, ohne anzugeben, auf welche Weise dies geschieht.

Wie erwähnt, haben fast alle späteren Untersucher die Virchowschen Angaben im wesentlichen bestätigt, nur ist auffallend, dass die wenigsten dem Verhalten der elastischen Fasern ihre Aufmerksamkeit geschenkt haben. Ausserdem finden sich über die Entstehung der Geschwülste sehr verschiedene Ansichten.

Mehrere Autoren haben sich von einem Zusammenhang der Tumoren mit den Trachealringen nicht überzeugen können. So berichtet schon vor Virchow der Engländer Wilks (3)[2])

[1]) Krankh. Geschwülste. Bd. 1, p. 442.

[2]) Die Zahlen beziehen sich auf die am Schlusse der Arbeit befindliche Übersicht.

über zahlreiche, mikroskopisch sich als Knochen erweisende Tumoren in Larynx, Trachea und Bronchen eines 38jährigen, an Phthisis pulmonum verstorbenen Mannes. Diese innerhalb oder unter der Schleimhaut, grösstenteils zwischen zwei Ringen liegenden, oberflächlich glatten Tumoren waren nach Wilks beweglich und hingen mit den Knorpelringen nicht zusammen.

Ebenso giebt auch Steudener (4) an, dass die in seinem Falle 0,5—1,5 cm Durchmesser betragenden Knochentumoren frei im Bindegewebe lagen. Er nimmt an, dass die Geschwülste sich ohne knorpeliges Vorstadium aus dem an elastischen Fasern reichen Bindegewebe vor den Trachealdrüsen entwickelten, und zwar will er einen direkten Übergang von Bindegewebe in Knochen beobachtet haben. Der Knochen zeigte Haverssche Kanäle, keine Markraumbildung.

Chiari (5) fand spongiöse, oft von einem schmalen Knorpelsaum umgebene Knochenplatten zum Teil von erheblicher Grösse (4 : 1,5 : 0,3 cm) mit Fettmark. Ein Zusammenhang mit den Trachealringen wurde nicht beobachtet.

Erst Eppinger (9) beschreibt eine Verbindung zwischen der Neubildung und den Luftröhrenringen. Zwischen diesen und den von Haversschen Kanälen durchzogenen Knochenbildungen fanden sich breite Knorpelbrücken, ähnlich wie das auch Hammer (16) in den sieben von ihm veröffentlichten Fällen gefunden hat. Es handelte sich bei letzterem Autor stets um Wucherung des Perichondriums, dem eine Ecchondrosenbildung folgte, dann Einlagerung von Kalk in diese Neubildungen, Entwickelung von osteridem Gewebe und endliche Knochenbildung. In mehr oder weniger deutlicher Weise war diese Entwickelung in allen sieben Fällen nachzuweisen.

Völlig anders soll die Entwickelung der Exostosen nach Ganghofer vor sich gehen. Er nimmt an, dass es in seinem Fall (8) zuerst zu einer diffusen Rundzelleninfiltration in der Schleimhaut und der Submucosa gekommen ist, aus welcher sich Bindegewebe entwickelte. In diesem tritt Knorpel auf, welcher sich zu Knochen umwandelt. Daneben beobachtete er auch Knorpel- resp. Knochenentwickelung aus einem vom Perichondrium ausgehenden, aus Spindelzellen bestehenden Gewebe.

Heymann (14) acceptiert völlig Virchows Ansicht über die Entstehung der Neubildungen. Er fand lamellösen, markraumhaltigen Knochen zum Teil direkt unter dem Epithel teils durch Bindegewebe von diesem geschieden, der mit den Trachealringen durch gewuchertes, stellenweise Knorpelinseln einschliessendes Perichondrium in Verbindung stand.

Neben der Entstehung aus Knorpel sah v. Schrötter (27) auch Knochenentwickelung aus Osteoblasten. Dieser und der von L. v. Schrötter (26) veröffentlichte Fall sind noch dadurch interessant, dass sie, soweit ich sehe, die einzigen Fälle sind, welche Beschwerden gemacht haben und klinisch beobachtet wurden. Die Exostosen wurden durch den Kehlkopfspiegel diagnostiziert und operativ entfernt.

Hueter (28), der den elastischen Fasern wieder mehr Aufmerksamkeit geschenkt hat, beobachtete Knochenbildung nach vorgängiger Vascularisierung und partieller Auflösung des Knorpels.

Dennig (12) konnte einen Zusammenhang der Tumoren mit den Trachealringen nicht beobachten. Er lässt die Knochenneubildung entstehen aus Bindegewebe, dessen Grundsubstanz sich verdichtet und Kalkkrümel enthält, während die Bindegewebszellen zu Knochenzellen werden und in zackige Knochenhöhlen zu liegen kommen.

Als Perichondriumwucherung wiederum sieht O. Chiari (11) die Neubildungen an in seinem und in dem von Jarisch (7) beschriebenen Falle. Einen sehr ungewöhnlichen Befund beschreibt Berg (22), der einen einzigen, walnussgrossen, aus Knorpelgewebe mit stellenweiser myxomatöser Erweichung bestehenden Tumor in einer Trachea vorfand. Laboulbène (6) sah den Trachealringen fest aufsitzende und sie verlötende Tumoren aus Knorpelgewebe mit stellenweiser Einlagerung von Kalk, Cohen (15) zahlreiche, dicht gedrängte Ecchondrome unterhalb der Schleimhaut der vorderen Trachealwand. Von Rokitansky (1) findet sich im Wiener

pathologisch-anatomischen Museum ein hierher gehöriges Präparat bezeichnet: Trachea ex femina 42 annorum, carcinomate uteri defuncta; interna facie obsidetur numerosis, semen milii ad usque cannabis aequantibus scabris, ossiculis in textu submucoso evolutis. Derselbe Autor hat einen ähnlichen Befund bei einem an Aortenaneurysma verstorbenen Manne erheben können (2).

Im Gegensatz zu allen bisher genannten Autoren nimmt Mischaikoff (23) in einer unter Ribberts Leitung entstandenen Arbeit eine ganz andre Art der Entstehung unsrer Geschwülste an. Er beschreibt in seinen zwei Fällen knorpelige und hnöcherne Neubildungen, welche über, meist zwischen den Trachealringen lagen. Übergang von Knorpel in Knochen war nicht zu sehen, sondern beide Gewebe waren scharf von einander getrennt, dagegen aber zwischen Knochen und umgebendem Bindegewebe oft keine scharfe Grenze nachweisbar. Das Bindegewebe, in welches vereinzelte Knorpelinseln mit reichlichen Zellen und wenig Grundsubstanz eingesprengt waren, setzte sich nach der Tiefe zu in das Perichondrium fort, mit welchem es in der Struktur übereinstimmte. Die Neubildungen reichten bis zum Epithelsaum oder in die Submucosa hinein. Die Verbindung der Neoplasmen mit den Trachealringen wurde also hergestellt durch knorpelige oder bindegewebige, aus dem Perichondrium entstandene Brücken. Mischaikoff nimmt daher an, dass die Knorpel- resp. Knochenneubildung in diesem vom Perichondrium ausgehenden Bindegewebe entstanden sei. Letztres soll aber nicht eine im späteren Alter entstandene Neubildung, sondern eine Entwickelungsanomalie der Trachea sein, der Art, dass das Bindegewebe, in welchem sich der normale Trachealknorpel anlegt, sich weiter als gewöhnlich ausbreitet, und zwar in Strängen, welche von den Knorpelringen zur Schleimhaut führen. Später entstünde dann nicht nur an den normalen Stellen Knorpel, sondern ebenso an anderen Partien dieses Muttergewebes. An die Knorpelentwickelung schliesse sich dann die Metamorphose in Knochen an, was aber erst im vorgeschrittenen Alter zu geschehen scheine. Eine schon früh in der Schleimhaut vorhandene Knorpelbildung könne leicht übersehen werden, ebenso seien die zur Schleimhaut strahlenden knorpelbildenden Bindegewebsstränge makroskopisch nicht sichtbar. So erkläre es sich, dass über ihr Verhalten nichts bekannt sei. Nach Mischaikoff stellen also die multiplen Exostosen Folgen einer Entwickelungsanomalie der Trachea dar.

In einer Übersicht über die wichtigsten bis dahin (1899) erschienenen Veröffentlichungen über unser Thema schliesst sich von Recklinghausen (25) der eben entwickelten Ribbertschen Theorie zum Teil an, jedoch mit der Einschränkung, dass er sagt: „dass es sich wohl um eine Metaplasie gewisser Bindegewebsstränge, die vom Perichondrium in die bedeckende Schleimhaut ausstrahlen, zu Knorpel- und Knochengewebe handeln dürfte, eher als um ein richtiges Aussprossen von Fortsätzen des physiologischen Knorpelbildners in die bedeckenden Weichtheile hinein.“ Recklinghausen betont die Wichtigkeit des Gehaltes der Neubildungen an elastischen Fasern für die Theorie ihrer Entstehung.

Ribbert[1]) selbst fasst seine Ansicht über die nach ihm nur zum geringeren Teil mit den Knorpelringen in Zusammenhang stehenden Osteome der Trachea in folgenden Worten zusammen: Sie sind „eingebettet in den Verlauf von bindegewebig-faserigen Zügen verschiedener Breite, die aus dem Perichondrium jener Knorpel hervorgehend, die Schleimhaut in wechselnder Richtung durchziehen. Sie können nach ihrer ganzen Anordnung nicht erst in der fertigen Trachea entstanden, sondern müssen im Fötalleben aus einer abnorm ausgedehnten Entwickelung der Knorpelanlagen hervorgegangen sein.“

Mit den genannten Arbeiten ist das erschöpft, was ich über mein Thema in der Litteratur auffinden konnte, und ich kann zur Beschreibung meiner eigenen Fälle übergehen, denen ich die kritische Würdigung der übrigen anschliessen werde.

Diese Arbeit bringt zum ersten Male Röntgenbilder der Trachealexostosen, welche den

[1]) Lehrbuch der allgem. Pathologie. 1901. p. 458.

Vorteil haben, dass man vieles, und gerade die kleinsten in der Schleimhaut gelegenen und dieselbe nicht vorwölbenden Tumoren, bedeutend besser erkennen kann, als bei einfacher Besichtigung des Präparates möglich ist. Besonders die hier wiedergegebenen stereoskopischen Röntgenaufnahmen geben schöne Bilder. Die Aufnahmen verdanke ich der Freundlichkeit des Herrn Dr. Kissling am hiesigen Krankenhause, dem ich auch an dieser Stelle meinen besten Dank sage. Ich möchte noch erwähnen, dass zuerst Hueter (28) ein Röntgenbild eines von ihm beobachteten Falles demonstriert hat. (Der Fall ist nicht veröffentlicht).

Ich werde zuerst eine Beschreibung der anatomischen Präparate, dann der Röntgenbilder endlich der mikroskopischen Befunde geben.

Fall 1. Sektionsprotokoll 13/1890, stammt von einem 40jährigen Mann, welcher, wie das Sektionsprotokoll ergiebt, an Tuberculosis pulmonum lobi superioris utriusque zu grunde gegangen ist, und aus dessen Anamnese und Krankengeschichte für unseren Zweck das wichtig ist, dass im Leben nie Beschwerden von seiten der Luftröhre bestanden habe. Die mir vorliegenden Halsorgane zeigen nun in der Schleimhaut des Kehlkopfs und der ersten Trachealringe knochenharte, weisse, höckerige, konfluierte Tumoren von erheblicher Ausdehnung, durchsetzt von zahlreichen punktförmigen Öffnungen (Ausführungsgänge der Drüsen). Dann folgen einige freie Ringe, darauf eine erhebliche Anzahl meist längs (in der Achse der Trachea) gestellter, die Spatien zwischen den Knorpelringen überbrückender, breiter, flacher, feinhöckeriger Hervorragungen in der Schleimhaut. Stellenweise haben dieselben ein buckelförmiges Aussehen. Sie sind nirgends verschieblich und überall von intakter Mucosa überzogen. Sie fehlen völlig am häutigen Teil der Trachea, desgleichen unterhalb der Bifurkation.

Fall 2. Sektionsprotokoll 165/1898. 37jähriger am Peritonitis perforativa gestorbener Mann. Intra vitam keine Symptome seitens der Trachea. Der Kehlkopf ist hier frei. An den oberen Trachealringen leistenartige, flache, meist längsgestellte, schmale, von feinen Öffnungen durchbohrte Tumoren. Vom 5.—7. Trachealring liegt an der rechten Seite der Luftröhre eine flache, höckerige, die genannten Ringe fest mit einander verlötende, 12 : 4 mm grosse Spange, daneben einzelne kleinere, knopf- oder leistenförmige, z. T. über den Interstitien gelegene Erhebungen. In der Gegend der Bifurkation ein etwa 3 mm in das Tracheallumen vorspringendes, höckeriges, von zahlreichen feinen Öffnungen durchbohrtes Plättchen. Unterhalb der Bifurkation und am häutigen Teil der Trachea fehlen Geschwülste. Die Tumoren sind weiss bis grauweiss, z. T. mit dem Messer schneidbar, z. T. knochenhart. Überall ist die Schleimhaut über ihnen erhalten.

Fall 3. Sektionsprotokoll 293/1902. Bei der Sektion der 71jährigen Frau, welche an einer Cholecystitis necroticans zu grunde gegangen war (Nebenbefund: Blutung in die linke Nebenniere mit sekundärer Knochenbildung, Magengeschwür), fand ich die ganze Innenwand der Trachea und die Schleimhaut über dem Ringknorpel durchsetzt von äusserst dicht stehenden knopf- oder leistenförmigen Erhebungen in der Schleimhaut, welche, z. T. in der Richtung der Ringe verlaufend, und zwar auf oder zwischen ihnen, z. T. senkrecht dazu, ein äusserst zierliches, an eine Strickleiter oder ein Netz erinnerndes Bild darboten. Die stärksten Erhebungen, etwa 2 mm in das Lumen vorragend fanden sich in der Gegend des 4.—5. Trachealringes. Sämtliche Tumoren waren knochenhart, sodass sich die Innenfläche der Luftröhre wie ein Reibeisen anfühlte. Die Schleimhaut war überall intakt, der häutige Teil der Trachea frei, dagegen fanden sich im Anfang der grossen Bronchen vereinzelte Tumoren. Intra vitam bestanden keine Beschwerden seitens der Trachea.

Fall 4. Sektionsprotokoll 573/1902. Durch Zufall konnte ich bald nach dem vorigen diesen hierher gehörigen Fall sezieren, der einen 48jährigen Mann betrifft. Er war an einer Bronchopneumonie zu grunde gegangen. (Übriger Befund: Gangraena pedum sicca. Pleuritis fibrinosa duplex. Intumescentia lienis.) Die Trachea bietet hier ein ähnliches Bild wie in Fall 3. Während der Kehlkopf frei ist, beginnen die quergestellten, meist auf den Ringen liegenden, schmalen, prominierenden Leisten am zweiten Knorpelring der Trachea. Sie sind durch einzelne längsgestellte Spangen verbunden. Im oberen Drittel sind dann nur noch vereinzelte Querbälkchen an der rechten Seite der Trachea zu beobachten, dagegen findet sich auf dem in der vorderen Mittellinie frei endenden elften Knorpelring ein höckeriger, flacher, mit Längsleisten besetzter, harter Tumor, welcher etwa drei Ringe mit einander verbindet. Weiter abwärts sieht man ein Netzwerk weisser, flacher, meist längsgestellter Bälkchen. Unterhalb der Bifurkation und am häutigen Teil der Trachea keine Tumoren. Die Schleimhaut überzieht überall intakt die Neubildungen. Von irgend welchen Beschwerden seitens der Trachea ist in der Krankengeschichte nichts vermerkt.

Diesen Beschreibungen der Präparate füge ich jetzt einige kurze — das meiste wird ja durch die Abbildungen direkt ersichtlich — Bemerkungen über die Röntgenbilder von Fall 3 und 4 hinzu. Wenn sich die Beschreibung der Präparate mit dem Befund auf den

Bildern nicht völlig deckt, so liegt das wohl daran, dass manches von den Tumoren nur knorpeliger Natur ist. Ich empfehle, die Bilder mit dem Stereoskop zu betrachten, da dann besonders der 3. und 4. Fall schön plastisch hervortreten.

Die älteren Präparate, Fall 1 und 2, haben weniger deutliche Bilder gegeben, besonders im Fall 2 ist nur wenig auf der Platte zu erkennen.

Fall 1 (Fig. 1) zeigt viele den Ringen aufliegende Schatten, die wohl meistens Verkalkungen der Ringe entsprechen, dagegen bemerkt man ausserdem noch einzelne meist längs gestellte Knochenspangen. Stellenweise zeigen die Tumoren eine baumartig verzweigte Anordnung, weiter abwärts mehr eine netzartige Zeichnung.

Im Fall 3 (Fig. 2) giebt die Platte ein vorzügliches Bild von der zierlichen Strickleiterzeichnung, viel deutlicher, als dies am Präparat sichtbar ist. Sehr scharf treten die längs verlaufenden, langen Bälkchen hervor, von denen baumartig verzweigte Ästchen meist in querer Richtung abgehen. Das Ganze sieht einem Arterien-Injektionspräparat sehr ähnlich. In den Kehlkopfknorpeln sieht man beginnende Verkalkung.

Im 4. Fall (Fig. 3) sind im oberen Abschnitt querverlaufende, nur durch vereinzelte senkrecht abgehende Spangen verbundene Bälkchen sichtbar. Etwa in der Mitte der Trachea tritt dann ein hauptsächlich längs verlaufender, hufeisenförmiger, netzförmig durchbrochener Schatten hervor, weiter abwärts ein dichtes Gewirre von meist längs gestellten Bälkchen.

Zur mikroskopischen Untersuchung dieser Fälle wurden aus jeder Trachea Stückchen excidiert, welche zwei Trachealringe quer trafen, also in der Längsrichtung der Luftröhre ihre Schnittrichtung hatten. Die Stückchen wurden zur Entkalkung in 5% Trichloressigsäure gelegt, dann nach Auswaschen im Wasser in Alkohol gehärtet und in Celloidin eingebettet. Die Schnitte wurden mit Hämatoxylin-Eosin, nach der Methode von van Gieson, mit Picrolithionkarmin und Alaunkarmin gefärbt. Zur Darstellung der elastischen Fasern wurde die Weigertsche Farbe und das Orcein benutzt, bei letzterer Färbung zum Teil eine Gegenfärbung mit Pikroindigokarmin nach vorheriger Lithionkarminfärbung gemacht. Von einigen Präparaten wurden längere Schnittserien hergestellt.

Es zeigte sich nun, dass die mikroskopischen Präparate im grossen und ganzen alle das gleiche Bild gaben. Den besten Aufschluss über Art und Entstehung der Neubildungen lieferte der Fall 3, und es wird genügen, wenn ich den mikroskopischen Befund bei diesem schildere.

Untersucht man die Luftröhre an den von Neubildung freien Stellen, so findet man nichts vom normalen Verhalten Abweichendes, und ich kann auf die weiter unten folgenden Angaben über die normale Histologie der Trachea verweisen. Zu erwähnen wäre hier nur, dass der Trachealknorpel in den untersuchten Fällen meist seine gleichmässig hyaline Beschaffenheit verloren und ein streifiges oder strahliges Aussehen gewonnen hatte, ein Verhalten, was bei älteren Individuen in der Regel beobachtet werden kann.

Bei Untersuchung der Geschwülste ergiebt sich, dass dieselben zum grössten Teile aus Knochengewebe, zum geringeren aus Knorpel bestehen. Der letztere findet sich vorzugsweise als schmaler, jedoch nicht konstanter Saum um die Knochenplättchen herum, oder als knötchen- oder zungenförmige Fortsätze des Perichondriums. Vereinzelt kommen auch isolierte Knorpelgeschwülstchen vor.

Was die Lage der Geschwülste im Gewebe anlangt, so finden sie sich besonders häufig in der Gegend der Ligamenta annularia, also zwischen zwei Knorpelringen, dann als erheblich grosse Platten dicht unter dem Epithel, der Oberfläche parallel, oder als schmälere oder breitere Balken zwischen Knorpelring, resp. Ligamentum annulare und Schleimhaut, endlich im Bereich des Perichondriums. Oft ist ein Zusammenhang der nach dem Tracheallumen zu gelegenen Tumoren mit den Knorpelringen nicht nachweisbar.

Die Entstehung der Geschwülste beginnt mit dem Auftreten kleinerer oder grösserer Haufen von zum Teil zu mehreren in einer Kapsel liegenden Knorpelzellen in dem an den er-

UNIV. OF WIS.

bilder, die manche neue Thatsache zu Tage fördern, zu illustrieren. Radiogramme von osteoarthritisch deformierten Knien wurden hier nicht gebracht, solche sind bereits mehrfach veröffentlicht. Ein sehr instruktives derartiges Bild findet sich auch in dem Röntgenatlas von Eiselsberg und Ludloff. Solche Fälle und die hier veröffentlichten lassen sich am Lebenden einzig und allein durch X-Strahlen demonstrieren. Die anderen diagnostischen Hilfsmittel sagen uns nur, dass in den betr. Fällen Verunstaltungen der Knochen vorhanden sein müssen. Welche Form dieselben aber haben, das kann durch Palpation und Mobilitätsprüfung selbst der geschickteste Chirurg kaum annähernd erkennen; und die Zufallsbefunde bei Operationen und Sektionen haben uns doch eigentlich — zumal es sich dabei meist um höchstgradige Fälle mit Komplikationen, die das reine Bild der Osteoarthritis sehr verwischten, gehandelt hat — ein recht spärliches Material geliefert im Vergleich zu dem, was die Röntgenstrahlen noch in dieser Beziehung zu Tage zu fördern berufen sind.

Die forensische Beurteilung der sogenannten Röntgenverbrennungen.

Von

Dr. G. Holzknecht,

Sachverständiger für das medizinische Röntgenverfahren am Landesgericht in Strafsachen in Wien.

Es giebt nur wenige Gebiete der gerichtlichen Medizin, in welchen derartige Unklarheit herrscht, wie in der Beurteilung von Röntgenverbrennungen, wenige, wo von Parteien, Richtern und „sachverständigen" Beratern derselben so diametral entgegengesetzte Forderungen gestellt, so widersprechende Grundsätze aufgestellt und deren Nichtbeachtung dem Urteile zu Grunde gelegt wurden. Es giebt aber bestimmt kein zweites gerichtlich medizinisches Gebiet, wo solche Unklarheit bestände, trotzdem die Grundlagen der Beurteilung völlig klar liegen und vollkommen erschöpfend dargestellt sind. Betrachtet man das vorliegende Material der in Deutschland, Frankreich, England, Holland[1]) zur gerichtlichen Entscheidung gelangten Fälle, so konstatiert man zunächst die herrschende Sachverständigen-Misere. Gerichtsärzte, denen der neue Gegenstand vollkommen ferne lag, erregten mit den naivsten Ausführungen die stille Heiterkeit der wenigen wirklich kompetenten Fachleute. „Medizinalkollegien", deren Mitglieder im Leben keine Röntgenreaktion gesehen hatten, „wissenschaftliche Medizinaldeputationen", Fakultäten sahen sich in der peinlichen Lage, Gutachten in ihnen vollkommen fremder Sache abzugeben, Gutachten, welche in Nichts übereinstimmten, als in der völligen Divergenz ihrer Ansichten.

Selten wurden Fachleute herangezogen. Aber auch wenn dies geschah, sah, oberflächlich betrachtet, die Sache nicht besser aus. Unter diesen herrschen nämlich ebenfalls Differenzen, jedoch von besonderer Art. Während die relativen Laien vollkommene Hilflosigkeit gegenüber allen Fragen des Themas gezeigt haben, sahen wir hier zwei Standpunkte die Radiologen in zwei feindliche Lager trennen. Die einen schrieben die Röntgenreaktionen den Röntgenstrahlen zu, die anderen den übrigen Erscheinungen an der Röntgenröhre, vor allem den stillen elektrischen Entladungen. Die Geschichte dieses Krieges ist kurz: Die „elektrodynamische" Theorie der Röntgenwirkung — Freund hat diesen Ausdruck geprägt — verdankt ihre Entstehung dem krassen Mangel physikalischer Bildung unter den Ärzten und ihre weite Verbreitung der Rührigkeit ihrer Vertreter, sowie der hieraus entsprungenen internationalen Autorität, der sich einige derselben zum Schaden der Sache erfreuten. Sie waren zunächst in der Überzahl. Aber schon 1900, als Kienböck[2]) als erster Klarheit in die hier

[1]) In Österreich ist bisher keiner der geeigneten Fälle gerichtlich ausgetragen worden.

[2]) Wr. klin. Woch. 1900, No. 50; Wr. med. Presse 1901, No. 19 ff.

massgebenden Fragen brachte, waren die beiden Lager gleich stark und immer mehr Überläufer reduzierten in den zwei seither verflossenen Jahren die Gruppe der „Elektrodynamiker". Heute zählt sie wenige Namen, auch ihre Autoritäten haben sie in geheimer Flucht verlassen und nach längerem Schweigen tauchen ihre Federn im fremden Lager auf.

Man könnte nun meinen, dass die theoretische Auffassung von den wirksamen physikalischen Faktoren der Röntgenbestrahlung für die Praxis mehr minder gleichgiltig sei, doch mit Unrecht. In ihren verschiedenen Zuständen giebt die Röntgenröhre bald mehr Röntgenlicht, bald mehr elektrische Entladungen. Man kann sie nun in jenem oder in diesem Zustande betreiben. Man wird auf diese Weise bald längere, bald kürzere Zeit brauchen, bis eine genügende Menge des wirksamen Agens in Anwendung gekommen ist. Huldigt man nun der falschen von den beiden Auffassungen, so braucht man nicht nur länger zur Erzielung des genügenden Effektes — was der geringste Nachteil wäre — sondern man wird zahlreiche Unter- und Überdosierungen vornehmen. Hält man z. B. die elektrischen Entladungen für das wirksame Agens und arbeitet man gerade mit einer Röhre, welche viel Röntgenlicht und wenig elektrische Entladungen giebt, so wird, wenn nach gewisser Zeit die elektrischen Entladungen genügend reichlich gegeben scheinen, die überwiegende Menge der Röntgenstrahlen schon so gross sein, dass, falls sie das wirksame Agens sind, schon eine bedeutende Überdosierung vorliegt. Das ist auch der Typus, nach dem die grösste Zahl der zu gerichtlicher Austragung gekommenen Röntgenverbrennungen entstanden sind. Denn das wirksame Agens sind die Röntgenstrahlen. Kienböck hat c. l. das umfassende Beweismaterial zusammengetragen, dessen kleinster Teil sofort alle überzeugt hat, die nicht schon im gegnerischen Lager gestanden hatten, allmählich aber auch diese.

Die theoretische Auffassung hatte aber nicht bloss entscheidenden Einfluss auf die richtige Dosierung bei der Bestrahlung der erkrankten Hautpartie, sondern auch auf die Wahl der Massregeln zum Schutze der gesunden Nachbarschaft des Herdes, welche mit einem Material bedeckt werden muss, das das wirksame Agens abhält. Es ist klar, dass die die elektrischen Entladungen abhaltenden Isoliermaterialien, Glas, Kautschuk-, Ebonitplatten, Celluloid-Films keinen Schutz gegen die Röntgenstrahlen gewähren, und dass bei ihrer Verwendung, wenn nur die Dosis überhaupt genügend war, die Nachbarschaft in eine um nur wenig geringere Reaktion versetzt wurde und zwar oft in weitem Umkreis.

Heute sind nun zwar die Fundamentalsätze bei allen Fachleuten anerkannt, aber ihre völlige geistige Verarbeitung, ihre Applikation auf alle die vielfältigen technischen Situationen, steht noch aus und die Praxis hält noch immer an nur wenigen Stellen Schritt mit der Theorie. So sehen wir noch immer Fachleute, denen die theoretischen Grundlagen klar sind, fehlen, weil sie nicht alle praktischen Konsequenzen derselben gezogen haben. Von ihnen stammt der grösste Teil der Schädigungen, welche heute noch vorkommen und nur zum kleinsten Teil die Gerichte beschäftigen. Die kleinere Hälfte entsteht dadurch, dass dem Radiotherapeuten die bisherige äusserst schwierige, teilweise auf Schätzung und nur teilweise auf Messung der massgebenden physikalischen Faktoren beruhende Dosierung trotz aller Einsicht doch nicht in jedem Fall glückt. Die Zahl derer, die sie wirklich vollkommen beherrschten, war ja eine sehr geringe. So entstanden gerichtlich bedeutungslose Unter- und die Gerichte beschäftigende Überdosierungen. Endlich beruht ein letzter sehr geringer Teil auf der direkten sträflichen Absicht zu Forschungszwecken bewusste Überdosierungen hervorzubringen. Ein hierher gehöriger Fall ist mir bekannt. Er betrifft eine nekrotische Zerstörung der Haut in kleinem Umfang und wurde zwecks Ermittlung einer Maximaldosis absichtlich erzeugt. Es ist — glaube ich — der einzige Fall dieser Kategorie. Eine weitere Sorte von Fällen, welche früher eine grosse Rolle gespielt haben, heute aber wohl kaum mehr vorkommen dürften, sind Verbrennungen, entstanden durch zweckwidrig ausgedehnte diagnostische Röntgenaufnahmen. Fall 1 (s. u.) ist ein Beispiel hiervon.

Die geschilderten vier Kategorien zeigen uns die falschen Wege, welche zu den vorkom-

menden Schädigungen führen, und ob dieser oder jener zu ihnen geführt hat, wird bei der Strafbemessung sicher nicht ohne Einfluss sein. Eine falsche theoretische Ansicht, welche immerhin noch einige Anhänger zählt, erscheint zweifellos als Milderungsgrund gegenüber blosser Achtlosigkeit bei richtiger Einsicht.

Wichtiger aber ist für den Richter die andere Frage, welches die direkte, die letzte Ursache der Schädigung war und ob es der Arzt in der Hand hatte, sie zu vermeiden.

Die Röntgenveränderung, welche am Menschen nur die Haut und die nächsten Schichten betrifft, besteht in Folgendem. Die Röntgenstrahlung wird zum grössten Teil in der Eintrittsstelle aufgefangen und absorbiert. Sie setzt sich dabei ähnlich dem Licht in chemische Energie um, und diese setzt eine chemische Veränderung der Gewebszellen, welche dadurch erkranken (Nekrobiose)[1]). Ist diese und die Menge ihrer Zersetzungsprodukte[2]) bis zu gewisser Höhe angestiegen, so ruft sie eine reaktive Entzündung hervor, die erste sichtbare Folge der Bestrahlung. Die ihr voraufgehende Nekrobiose ist zwar mikroskopisch als Degeneration, besonders der protoplasmareichen Zellen sichtbar[3]), äusserlich aber nicht erkennbar. Daher rührt es, dass von der Bestrahlung bis zur sichtbaren Reaktion eine gewisse Zeit (Latenzzeit) vergeht, und diese ist nicht nur der Röntgenstrahlung eigen, jedoch bei dieser und bei der Beoquerelstrahlung besonders lange (1—4 Wochen). Man kann daher bei der Röntgenlichtapplikation nicht wie bei anderen Medikamenten so lange mit der Anwendung fortfahren, bis die Reaktion die gewünschte Höhe hat, weil die Wirkung des heute gegebenen Lichtes immer erst in ca. 14 Tagen auftritt, sondern man muss heute die richtige Dosis geben und ca. 14 Tage auf die Wirkung warten.

Die Röntgenreaktionen gleichen sich alle darin, dass sie tief in die Haut eindringende Entzündungsprozesse darstellen. Ganz verschieden sind jedoch die Intensitäten, die Höhen, welche die einzelnen Reaktionen erreichen. Eine ununterbrochene Reihe von kurzdauernder, leichter Rötung bis zur brandigen Zerstörung der Haut und des Unterhautzellgewebes wurde aus praktischen Gründen in drei Grade eingeteilt: 1. Rötung und Haarausfall, 2. Blasenbildung, nässende Excoriation mit nachfolgender glatter Überhäutung, 3. Mortifikation, Geschwür mit Ausgang in Narbenbildung[4]).

Die beiden ersten sind bei gewissen Krankheiten der Haut indiziert, der dritte Grad ist eine zwecklose Schädigung.

Ob nun in bestimmten vorliegenden Fällen der erste oder zweite Grad und welche Stufe anzuwenden sei, und durch welchen von diesen Graden mehr oder weniger Nutzen gestiftet wird, das wird noch lange Jahre Gegenstand eifriger Forschung und lebhafter Diskussion sein. Auch werden der erste Grad und die ersten Stufen des zweiten Grades wie bisher auch weiterhin keine Gegenstände gerichtlicher Entscheidungen sein, wohl aber die höheren Stufen des zweiten Grades, die in gewissen Fällen noch vollberechtigt sind, in anderen bereits eine zwar nicht dauernde, aber doch lange Zeit bestehende Schädigung bedeuten. Diese höheren Stufen währen nämlich bis zu ihrer Überhäutung 2 Monate und darüber, und werden nicht selten auch von Ärzten als Geschwüre (3. Grad) angesprochen, obwohl sie nur langdauernde, torpide Excoriationen sind. Zur Unterscheidung ist spezielle Sachkenntnis erforderlich. Diese aber vermag dafür in jedem beliebigen Zeitpunkt der Reaktion, schon bei ihrem Beginne, aus ihrem Aussehen und der Länge der verstrichenen Latenzzeit mit ziemlicher Genauigkeit die Höhe und Dauer der Reaktion vorherzusagen.

Eine zweifellose Schädigung ist der dritte Grad der Reaktion und er könnte höchstens in Zukunft bei bösartigen Neubildungen in Betracht kommen. Liegt nun ein hoher Grad von Reaktion vor und ist die Frage, ob er eine Schädigung involviert, entschieden, so tritt die

[1]) Fortschr. auf d. Geb. d. Röntgenstrahlen, Bd. V, Heft 4, S. 240.

[2]) Kienböck, Wr. med. Presse 1901, No. 19 ff.

[3]) Scholz, Archiv f. Derm. und Syphilis, 1902, Heft 3.

[4]) Man wird gut thun, bei jedem Grad, je nach der Dauer der Reaktion, noch einige Stufen zu unterscheiden.

nächste an uns heran, ob sie vermeidlich war oder nicht, und diese löst sich in zwei andere auf: 1. Von welchen Faktoren hängt die Höhe der erst später auftretenden Reaktion ab? 2. Hat der Radiologe diese Faktoren in der Hand oder nicht?

Kienböck hat (c. l.) diese beiden Fragen dahin entschieden, dass die Höhe der Reaktion abhängt 1. von der absorbierten Menge Röntgenlichtes, 2. vom Alter des Individuum, 3. von der Körperstelle (Gesicht, Kopf, Beugeseiten, Streckseiten verschieden), während er es bestreitet, dass eminente individuelle Differenz (Idiosynkrasie) besteht und nur zugiebt, dass vielleicht kleine individuelle Unterschiede vorkommen. Seine Angaben wurden allerorten nachgeprüft und zunächst von allen, die in der Sache bisher noch nicht Stellung genommen hatten, schliesslich aber auch von jenen anerkannt, die von vornherein im anderen Lager standen. Als rühmlichstes Beispiel dieser nenne ich Freund, der in seiner letzten Arbeit seine Standpunktsänderung in anerkennenswerter Weise erklärt und damit für den Rest des gegnerischen Lagers das Signal zur Schwenkung gegeben hat.

Von den drei angeführten Faktoren sind uns die zwei letzteren natürlich vollkommen zugänglich. Ihre Bedeutung ist zwar therapeutisch nicht gering zu schätzen, aber sie ist doch nicht so gross, dass aus ihrer Nichtberücksichtigung leicht Fehler entstehen würden, die zu gerichtlicher Austragung führen könnten. So ergiebt sich als wichtigster Faktor die Menge des absorbierten Röntgenlichtes.

Die Nichtberücksichtigungen des zweiten und dritten Punktes können zu relativen Über- und Unterdosierungen führen, welche gering sind und nicht zu Konflikten mit dem Gesetze, sondern nur mit der Heilabsicht führen. Die Nichtbeachtung der Menge des absorbierten Röntgenlichtes jedoch führt zu den absoluten Überdosierungen, und diese liegen allen Schädigungen durch Röntgenbestrahlung zu Grunde[1]).

Kienböck hat weiter eine zureichende Methode angegeben, die Menge des absorbierten Röntgenlichtes zu bemessen. Sie ist — auch der Autor selbst giebt dies zu — schwierig, denn sie beruht, wie schon bemerkt wurde, nur zum Teil auf exakter Messung, zum anderen Teil auf Schätzung, welche viel Übung zur Voraussetzung hat. Neuerdings wurde an deren Stelle eine andere, eine instrumentelle Messung der absorbierten Lichtmenge[2]) gesetzt. Das betreffende Instrument, das Chromoradiometer, misst das Röntgenlicht etwa so wie das Ombrometer den Regen, indem es einen kleinen Teil auffängt und in Mengeneinheiten angiebt. Beispielsweise sind für die nicht entzündete Haut des Gesichtes jugendlicher Individuen $3_{,0}$ Einheiten, älterer 4, den Kopf $5_{,0}$—$7_{,0}$ Einheiten notwendig. Auf Grund dieser exakten, zahlenmässigen Bestimmung, die der Wägung der pharmaceutischen Präparate vergleichbar ist, lässt sich nun auch eine Maximaldosis ermitteln und diese kann, wenn erst über deren Höhe Einigkeit erzielt ist, gesetzlich festgelegt werden. Die besondere Wirkungsweise der Röntgenstrahlen, ihre lange Latenz und ihre sozusagen cummulierende Wirkung bedingen es, dass diese Maximaldose nicht pro dosi oder pro die, sondern pro mense festgesetzt werden müsste. Der vorläufig gemachte Vorschlag: $10_{,0}$ der obigen Einheiten pro mense ist vielleicht etwas zu niedrig gegriffen.

Liegt im gegebenen Fall eine Angabe über die verabfolgte Dosis in obigen Einheiten vor, so ist die Beurteilung eine sehr einfache. Überdies vermag spezielle Sachkenntnis aus der Höhe der Reaktion einen ziemlich genauen Schluss auf die verabfolgte Dosis zu ziehen. Liegt eine solche Angabe nicht vor, so führt der letztere Weg allein zum Ziel.

Diese Klarheit verdanken wir der Erkenntnis, dass alle vorkommenden Schädigungen auf absolute Überdosierungen zurückzuführen sind.

Eine Ausnahme hiervon machen nur diejenigen Fälle, in welchen es sich nicht um eine schwere Schädigung der bestrahlten erkrankten Partien, sondern um die unnütze und zwecklose

[1]) Siehe zum Schluss die relativen Schädigungen durch mangelhaften Schutz der gesunden Haut.

[2]) Das Chromoradiometer, Wr. klin. Rundschau, 1902, No 35; Verhandlungen des II. internat. Kongresses für Radiologie, Bern, 1902; Fortschr. auf d. Geb. der Röntg., Bd. VI, Heft 2, Verh. d. derm. Sektion der Naturforschervers. 1902; Wr. klin. Wochenschr. 1902, No. 22 Ges. d. Ärzte.

wenn auch nicht zerstörende Reaktion in der gesunden Umgebung des Bestrahlungsfeldes handelt. Wir haben schon gehört, dass dieselben durch ungenügenden Schutz der Nachbarschaft entstehen. Das hierfür verwendete Material kann auf seine Absorptionskraft, seine Fähigkeit, das Röntgenlicht von der zu schützenden Haut genügend abzuhalten, jederzeit mittelst des erwähnten Instrumentes bestimmt werden.

Fast jedes, auch das zweckwidrigste Schutzmaterial hält einen Teil der Strahlung ab, und so kommt es, dass in Fällen von ungenügendem Schutz die schlecht geschützten peripheren Partien fast nie so hohe Reaktionen zeigen, wie die unbedeckte kranke Stelle. War daher die gegebene Dosis nicht zu hoch, so führt der ungenügende Schutz bloss zu einer geringgradigen Reaktion an ungewünschter Stelle, die bald zurückgeht, und solche Fälle werden kaum die Gerichte beschäftigen. Sie sind sicher sehr häufig.

Die ungenügende Abdeckung wird daher meist nur dann zu forensischer Behandlung gelangen, wenn überdies auch im beabsichtigten Bestrahlungsfeld eine absolute Überdosierung vorgefallen ist. Dann findet sich nicht nur im Bereich der behandelten Affektion eine Schädigung, sondern auch in dem schlecht geschützten eine entsprechend geringere Läsion.

Zwei besondere Fälle ungenügenden Schutzes der gesunden Haut sind im folgenden geschildert und kommen nicht selten vor.

Häufig wird die gesunde Umgebung der zu bestrahlenden kranken Partie zwar geschützt, jedoch in zu geringer Ausdehnung. Ausserhalb des z. B. aufgelegten schmalen Bleibleches tritt dann ebenfalls Reaktion auf.

Im anderen Fall wird unter besonderen Umständen die Röhre einem nicht zu behandelnden Körperteil viel näher gebracht als dem zu behandelnden. Soll z. B. die Unterfläche des Unterkiefers bestrahlt werden, so wird bei gestrecktem Kopf die Röhre ganz nahe der Brust gebracht. Vergisst man die Brust gut zu decken, so tritt hier eine bedeutend stärkere Reaktion auf, als an der behandelten Stelle.

In beiden letztgenannten Fällen kann es auch geschehen, dass sich mehr oder minder fern vom Bestrahlungsort behaarte Haut befindet. Wird sie nicht abgedeckt und entsteht in ihr auch nur eine schwache Reaktion (1. Grad 1. Stufe), so fallen die Haare aus und erscheinen in diesem Fall erst in ca. zwei Monaten wieder. Dass mehrmonatliche Kahlheit zwar keine Krankheit wohl aber eine soziale Schädigung des betroffenen Individuums bedeutet, wird wohl häufig erkannt werden müssen.

Eine letzte, den bisherigen heterogene Art der Schädigung liegt in dem Auftreten einer Allgemeinerkrankung, bestehend in hohem Fieber, und einem Exanthem fast ohne alle die bei Verbrennungen durch hohe Hitzegrade entstehenden schweren Störungen des Wohlbefindens und des Bewusstseins[1]). Die als Toxämie aufzufassende Affektion tritt zur Zeit des Höhepunktes ausgedehnter Reaktionen auf und hat einen sehr günstigen Verlauf ohne jede bleibende Schädigung. Sie ist äusserst selten und es scheint, dass hier im Gegensatze zu den Hautveränderungen individuelle Dispositionsdifferenzen eine grosse Rolle spielen, weil schwerere und ausgebreitetere Reaktionen in zahlreichen anderen Fällen zu dieser Erkrankung nicht geführt haben.

Endlich sei noch anhangsweise der nicht seltenen Beschuldigung des Radiologen gedacht, dass er die einmal gesetzte über das erlaubte Mass hinausgehende intensive Reaktion schlecht behandelt habe. Nicht so sehr auf fehlerhafter Applikation der Röntgenstrahlen beruhe die lange Dauer der entstandenen Geschwüre, sondern auf fehlerhafter Behandlung derselben. Dieser Vorwurf wird nicht selten den Röntgologen, noch häufiger aber von dem in die Enge getriebenen Röntgologen den Patienten oder deren Ärzten gemacht, wenn die ersteren die Behandlung ihres Geschwüres in andere Hände gelegt hatten. Der Vorwurf ist im allgemeinen, wenn der Verdacht einer mutwilligen Selbstbeschädigung fehlt, zurückzuweisen. Denn, wie von der absorbierten Röntgenlichtmenge die Höhe, der Grad der Reaktion abhängig ist, so wiederum vom Grad die

[1]) Allgemein-Erkrankung nach Bestrahlung mit Röntgenlicht, Verfasser. Archiv für Dermatologie und Syphilis, im Druck.

Dauer. Diese ist auffallend kurz bei Reaktionen zweiten Grades erste Stufe (wenige Wochen), nicht sehr lang bei Reaktionen zweiten Grades zweite Stufe, sehr lang aber (viele Monate) bei Reaktionen dritten Grades. Parallelversuche haben nun gezeigt, dass die hier allein in Betracht kommenden länger dauernden Reaktionen durch keinerlei besondere Mittel abgekürzt, durch keine der auch sonst in der Dermatologie bei derartigen Prozessen verwendeten Mittel verlängert wird. Zwar wird die Überhäutung durch Benetzung mit Wasser verzögert und dieses ruft auf den geheilten Stellen Eczem hervor. Allein bei so günstigem Verlauf wird nicht geklagt. Reaktionen dritten Grades werden, besonders wenn sie ausgedehnt sind, mit Recht wie schwere Combustionen im Wasserbade gehalten, wenn sie geringe Ausdehnung besitzen, weit im Gesunden cxstirpiert.

Resumieren wir: Bei der zu therapeutischen und zu diagnostischen Zwecken vorgenommenen Bestrahlung des menschlichen Körpers mit Röntgenlicht kann spezielle Sachunkenntnis im ersteren Falle sehr leicht, im letzteren weniger leicht zu mehr minder schweren, teils langdauernden teils irreparablen Schädigungen führen. Wir haben diesbezüglich drei Möglichkeiten zu unterscheiden: 1. Die Schädigung im Bereich der absichtlich bestrahlten Haut durch absolute Überdosierung.

2. Schädigung an einer unabsichtlich bestrahlten Stelle (am häufigsten der Umgebung des absichtlich bestrahlten Gebietes) durch ungenügenden Schutz der nicht zu bestrahlenden Haut.
3. Schädigung des betroffenen Individuums durch Entstehen einer sekundären Allgemeinerkrankung infolge allzu ausgedehnter gleichzeitiger Röntgenreaktionen.

Und nun möchte ich zur Illustration des Gesagten über einige typische Fälle von gerichtlich ausgetragenen Röntgenverbrennungen kurz referieren. Ihre Durchsicht wird den Leser die völlige Ratlosigkeit der Personen und Körperschaften erkennen lassen, welche bisher berufen waren, den Richter mit ihrem Rat zu unterstützen.

Kasuistik.

Fall 1. Paris, 1898[1]). Eine Dame liess bei einem Radiologen eine diagnostische Röntgen-Aufnahme ihres Beines vornehmen. 3 Aufnahmen. Die erste mit einer Expositionszeit von 40 Minuten misslang. Sie wurde acht Tage später wiederholt (Expositionszeit 45 Minuten) und misslang. Acht Tage später folgte die dritte mit einer Expositionszeit von $1^1/_4$ Stunden. Auch diese Aufnahme war misslungen. Dagegen trug die Patientin eine schwere Brandwunde davon, welche eine zweijährige Behandlung erforderte. Der Radiologe wurde in Anklagezustand versetzt und 1900 wurde er durch das Civilgericht de la Seine „wegen eines besonders schweren Kunstfehlers“[2]) zu 5000 Fr. Schadenersatz verurteilt. Sachverständiger war Brouardel, der Pathologe und damalige Dekan der Pariser medizinischen Fakultät. „Es erschien ihm unbestreitbar, dass der Operateur Vorsichtsmassregeln hätte ergreifen können, welche den Erfolg sicherten, und die 1898, wo die Radiographie über die Anfänge schon hinaus war, bereits bekannt waren. Und wir können beifügen,“ erklärte M. Brouardel, „dass er, indem er diese Vorsichtsmassregeln zu gebrauchen vernachlässigte, das that, was die meisten, welche sich mit Radiographie beschäftigen, damals thaten, und auch heute noch thun.“

Diese Worte haben grosse Entrüstung entfesselt. Die damaligen Radiologen sprachen sich darüber mit grosser Empfindlichkeit und Reizbarkeit aus. „Was die Gefahr des Verbrennens“, so fährt das Journal de la Santé, ein übrigens durchaus nicht verlässliches Blatt, fort, „von der gesprochen wurde, betrifft, so wird von derselben von kompetenten Spezialisten, wie Mourice, Lenoir, Foveau-de-Courmelles, A. Londe, gar nicht mehr gesprochen. Der Prozess bezieht sich auf i. J. 1898 vorgefallene Ereignisse und 1898 gehört in das Altertum der Radiologie. Was man die „radiographische Insolation“ genannt hat, das Erythem und dessen Folgen, unter denen als die gefürchtetste der Haarausfall zählte, von all dem gibt es heute nichts mehr. Übrigens genügt bei Verlängerung zur Vermeidung jeden Unfalls eine Aluminiumplatte, die unter die Röhre gelegt wird.“

Epikrise des Verfassers: Es lag hier ein Fall von absoluter Überdosierung bei wiederholten radiographischen Aufnahmen vor. Nach der Heilungsdauer zu urteilen, mögen ca. 30

[1]) Journal de la Santé, Bd. 18, No. 899.
[2]) Faute operatoire particulièrement grave.

der oben erörterten Mengeneinheiten das Bein getroffen haben. Auch wenn die Röhre bei den drei Aufnahmen sehr nahe dem Körper aufgestellt war, worüber uns nichts berichtet wird, muss sie, da sie in 160 Minuten ca. 30 Einheiten geliefert hat, ziemlich intensives Licht gegeben haben und man wird unter Berücksichtigung der damaligen Instrumentarverhältnisse nicht irre gehen, wenn man auf ein mittelstark absorbierbares Licht schliesst. Mit diesem konnte die radiographische Aufnahme des Beines in 2—5 Minuten maximo mit bestem Erfolg durchgeführt werden. Das Misslingen der Aufnahmen ist daher auf Überexposition der Platten zu beziehen. Ohne sie gesehen zu haben, können wir schliessen, dass sie sich bei der Hervorrufung tief geschwärzt haben, wenn nicht schon Solarisation der Emulsion eingetreten war. Es zeigt sich also zunächst eine Unkenntnis der Aufnahmetechnik. Ohne allen Grund und zum Schaden des Radiogrammes wurde mit der Expositionszeit jene Grenze weit überschritten welche durch die Vulnerabilität der Haut gesetzt ist. Bezüglich der Schuldfrage muss man aber in Betracht ziehen, ob jene Grenze damals bekannt war und ob es technisch möglich war, sie zu bemerken und zu respektieren. Das war nun nicht der Fall. Niemand hatte auch nur eine Ahnung, wo sie lag und woran man sie erkennt. Die Berechtigung des Urteiles ist also zweifelhaft, da doch die Radiologie, trotzdem sie vor Feststellung dieser Maximen als gefährlich zu bezeichnen war, nicht verboten war. Die Urteilsbegründung spricht, die Richtigkeit des Referates (c. l.) vorausgesetzt, von Schutzmassregeln, die ausser acht gelassen worden sind, und erhebt zugleich gegen die Mehrzahl der damaligen Radiologen die Anklage, dass auch sie gewohnheitsmässig diese gebotenen Schutzmassregeln ausser acht lassen. Worin diese Schutzmassregeln bestehen, ist (c. l.) nicht ausgeführt. Wir erfahren dies aber aus der Diskussion: „Übrigens genügt bei Verlängerung zur Vermeidung jeden Unfalles eine Aluminiumplatte, die unter die Röhre gelegt wird." Wir wissen heute, dass diese Aluminiumplatte das ungeeignetste Schutzmittel ist. Der Gedankengang, der zu ihrer Verwendung führte, schliesst an die elektrodynamische Theorie an. Er hat zur Voraussetzung, dass die elektrischen Entladungen der Röhre das „schädigende Agens" sind und folgert, dass Aluminium als guter Leiter der Elektrizität die gefährlichen Entladungen von der Haut abhält, während es wegen seines niedrigen Atom-Gewichtes die Röntgenstrahlen leicht durchlässt. Da aber thatsächlich die Röntgenstrahlen das wirksame Agens der Röntgenröhre sind, so ist der Schutz, den die Aluminiumplatte gewährt, ein minimaler. Diese wertlose, und weil sie eine unberechtigte Beruhigung gewährt, gefährliche Massregel nicht gebraucht zu haben, war das damals bestrafte Vergehen.

Fall 2. Verurteilung eines französischen Arztes, durch dessen Röntgenbehandlung eine Verbrennung entstanden war. In der Urteilsbegründung wurde ausgeführt, dass der Arzt den Fehler begangen hatte, den Patienten statt auf einem Tisch auf die Erde zu lagern.

Fall 3. Verurteilung eines französischen Kollegen, durch dessen Röntgenbehandlung eine Verbrennung entstanden war. In der Urteilsbegründung wurde ausgeführt, dass der Arzt den Fehler begangen habe, den betreffenden Körperteil zur Herstellung absoluter Ruhe statt mit Sandsäcken mit Büchern „aus seiner Bibliothek" zu umgeben.

Fall 4. Dr. R....., Paris, unterzog eine an Ischias leidende Frau A.... in Paris einer Behandlung mit Röntgenstrahlen[1]). Die Dame trug eine „Brandwunde" davon, welche eine dreiwöchentliche ärztliche Behandlung nötig machte. Dann klagte sie gegen den Arzt, der zur Zahlung von 5000 Fr. und Tragung aller Prozesskosten verurteilt wurde. Das Gericht erkannte, dass ein Arzt für jedes Verschulden in seiner Praxis verantwortlich und nicht berechtigt ist, seine Patienten zu Experimenten mit Heilmitteln, deren Wirkungen er selbst noch nicht genau kennt, zu missbrauchen.

Epikrise: Der Fall ist typisch für die Hilflosigkeit der Gerichte in dieser Angelegenheit und nebst vielem Falschen sehen wir einzelne Körnchen Wahrheit in ihrer Argumentation. Wenn meine Quelle richtig ist, dann ist jeder Satz derselben zu bemängeln. Zu den üblichen Behandlungsarten der Ischias gehört die Setzung energischer örtlicher Hautreize. Senfpflaster,

[1]) Ich folge einem Bericht des „Neuen Wiener Journal", das seine französische Quelle nicht angiebt, und den mündlichen Mitteilungen französischer Kollegen.

durch Fortnahme der vorderen und unteren Stirnhöhlenwand, nebst Entfernung der Lamina papyracea und des oberen Abschnittes des linken Nasenbeins wie Stirnfortsatzes des Oberkiefers verödet worden.

Bemerken möchte ich hierzu, dass die Röpkesche Eröffnung der Stirnhöhle ebensowenig wie die Kuhntsche Operation den Namen einer Radikaloperation verdient. Röpke vergisst bei

Fig. 31.

Fig. 32.

Fig. 33.

Fig. 34.

seinem Vorgehen, dass nicht die vorderen, sondern vielmehr die orbitalen Siebbeinzellen die Hohlräume sind, welche die Ausheilung einer chronischen Stirnhöhleneiterung so oft verhindern. An diese Zellen, auf welche ich wiederholt hingewiesen habe, ausreichend bei äusseren Eingriffen heranzukommen, das ist die Hauptbedingung. Eine Radikaloperation muss daher in erster Linie ausser der Stirnhöhle den ganzen oberen Siebbeinabschnitt veröden. Dazu genügt es nicht, wie dies Röpke vorschreibt, von der aufgeknabberten Stirnhöhle her die vorderen Siebbeinzellen mit dem Löffel auszukratzen und eine breite Kommunikation nach der Nase hin herzustellen. Radikal ist der Fall operiert, bei dem jede Kommunikation nach der früheren Stirnhöhle und der Lücke zwischen unterer Stirnhöhlenwand bez. oberer Orbitalwand und hinterer Stirnbeintafel fehlt. Dies kann nur durch Fortnahme der oberen und inneren Orbitalwand wie Fortnahme der vorderen Stirnhöhlenwand und den dann noch vorspringenden Teilen des Nasengerüstes erzielt werden.

Da bei der von mir bezeichneten Radikaloperation stets die Trochlea mit entfernt werden muss, so stellt sich nach der Operation Doppeltsehen ein. In den 4 Fällen, welche ich bisher radikal operieren musste, verlor sich diese Störung jedoch bei 3 Fällen gänzlich. Nur der Patient, von dem ich die Abbildungen der doppelseitigen Radikaloperation gebracht habe (Bild 31—34), klagte über Sehstörungen beim Blick nach oben.

Eine wirkliche Radikaloperation — Verödung der Stirnhöhlen wie des Siebbeines — stellen auf beiden Seiten ausgeführt die Bilder 31—34 dar. Zum Unterschied von Bild 30 sieht man, dass bei doppelseitiger Radikaloperation von einem guten kosmetischen Resultat nicht mehr die Rede sein kann. Vergleicht man die osteoplastischen Eingriffe und ihre kosmetischen Resultate mit der Radikaloperation doppelseitiger Stirnhöhleneiterungen, so wird das, was ich über die Schwere des Eingriffes gesagt habe, ohne weiteres klar. Wo nach dem Röntgenbild die Möglichkeit vorhanden ist, osteoplastisch die Erkrankung zu beseitigen, da muss das Knochengerüst des Gesichtsschädels erhalten werden.

Zum Schluss möchte ich noch die Röntgenaufnahmen zum Vergleiche geben, welche ich nach osteoplastischen Eingriffen und einer Radikaloperation gemacht habe.

Auf Bild 35 sieht man das Röntgenbild nach einer doppelseitigen Radikaloperation bei Stirnhöhlen- und Siebbeineiterung. Das Bild der Stirnhöhlen fehlt. An Stelle der Siebbeinschatten bemerkt man nur die scharfen Linien der Schädelbasis, an welche sich hinten die Konturen der Keilbeinhöhle anschliessen.

Vollkommen ähnlich bezüglich der Siebbeinschatten ist Bild 36, welches von einem Falle aufgenommen wurde, der durch eine osteoplastische Resektion nach Gussenbauer geheilt ist. Man sieht hier aber deutlich die Hohlräume der Stirnhöhle und sieht, dass sie sich mit ihrer Helligkeit in die der Orbita fortsetzt. Der Schatten eines Stirnhöhlenbodens fehlt. Die äusseren Konturen des Schädels — vordere Stirnbeintafel und Nasengerüst — sind erhalten. Die Aufnahme ist von der Patientin (Bild 25) gemacht.

Die Röntgenaufnahme nach der osteoplastischen Resektion, welche auf Bild 26[1]) dargestellt ist, zeigt Bild 37. Vergleicht man hierzu Bild 35, so sieht man klar die Verstümmelung, welche die Fortnahme der vorderen Stirnbeintafel macht. Auch hier sind die Stirnhöhlen und das Siebbein verödet — aber mit Erhaltung der äusseren Gestalt des Gesichtes.

Wenn ich mit der Besprechung der Bilder zuweilen sehr ins Detail gehen musste, so hielt ich dies wegen der späteren Kontrolle des bisher in dieser Weise noch nicht bearbeiteten Gegenstandes für wünschenswert. An dem eng begrenzten Gebiet, welches bei der operativen Behandlung der oberen nasalen Nebenräume gekannt werden muss, sollen alle feinen individuellen Unterschiede berücksichtigt werden, damit in dem gegebenen Falle die richtige Therapie getroffen wird. Die Erfahrungen, welche durch das Studium der anatomischen Varietäten der nasalen Nebenhöhlen gewonnen sind, liessen sich bisher praktisch an den Stirnhöhlen nicht verwerten und nützten nichts, um im Einzelfalle einen den thatsächlichen Verhältnissen entsprechenden Operationsplan aufzustellen. Mit Hilfe von Röntgenaufnahmen können aber nunmehr auch für den einzelnen Krankheitsfall die anatomischen Kenntnisse nutzbar gemacht werden. Indem dieselben bei dem Studium des Röntgenbildes verwertet werden, lassen sich in dem einzelnen Falle wichtige Beziehungen zwischen Stirnhöhle und Siebbein ermitteln, insbesondere lässt sich die Beschaffenheit der Nasenwurzel feststellen. In diesem Sinne kann das Röntgenbild bei der Wahl der Operationsmethode für den vorliegenden Fall von beachtenswertem Einflusse sein.

[1]) Die Fälle, welche Bilder 19. 20. 21. 22. 25. 26 darstellen, wurden in Hamburg demonstriert.

Aus der chirurgischen Abteilung des St. Josephhospitals zu Wiesbaden. Chefarzt San.-Rat Dr. Cramer.

Beitrag zur Osteoarthritis deformans.

Von

Dr. **Alban Köhler.**

(Hierzu Tafeln XV und XVI.)

Nimmt man ein Lehrbuch der speciellen pathologischen Anatomie oder der speciellen Chirurgie zur Hand und schlägt das Kapitel über Ostitis, Arthritis resp. Osteoarthritis deformans nach, so findet man fast regelmässig, dass die beigefügten Abbildungen (meist Holzschnitte) derartige Knochenverunstaltungen veranschaulichen, dass ein vorurteilsloser Leser glauben muss, die Veränderungen bei Osteoarthritis deformans beständen immer nur in höchstgradiger regel- und gesetzloser Wucherung neben tiefgreifender Zerstörung der ganzen Knochenmasse. Ist auch bei den betreffenden Illustrationen meist bemerkt, dass es sich hier um ganz besonders schwere Fälle handelt, so sind doch diese Bilder nur geeignet, bei dem sich Orientierenden ganz falsche Vorstellungen von dem eigentlichen Wesen der typischen Osteoarthritis deformans zu erwecken. Der Grund für diesen Missstand liegt auf der Hand. Erstens stirbt kaum einmal jemand an Osteoarthritis deformans, zweitens sind operative Eingriffe bei dieser Affektion immerhin relativ selten, drittens werden bei fast allen Sektionen Knochen und Gelenke unberücksichtigt gelassen, ausser wenn die Veränderungen derartig vorgeschrittene sind, dass sie schon beim blossen Beschauen des Körpers in die Augen fallen. In der Erforschung also des wichtigsten Momentes des Leidens, der ersten Erscheinungen und der Erkrankungen mittleren Grades, die man doch als die häufigste Art, als den Typus der Deformation auffassen muss, war man bis in die letzten Jahre lediglich auf Zufallsbefunde bei einigen wenigen Operationen angewiesen. Die Entdeckung der alles durchdringenden X-Strahlen hat diesem peinlichen Missstand ein für allemal abgeholfen. Wir studieren die makroskopische Pathologie der Knochen jetzt nicht mehr an toten Präparaten, sondern am menschlichen Körper wie er leibt und lebt, und das fördert jedenfalls wertvollere Resultate zu Tage, als alle bisherigen Hilfsmittel zusammengenommen. Die erwähnten Umstände sind auch jedenfalls der Grund, dass die Osteoarthritis bisher bedeutend umfangreicher nach ihrem mikroskopischen als nach dem makroskopischen Befund beschrieben worden ist. So mag denn das wesentlichste Symptom derselben, die rein mechanische Verbildung des Knochens, etwas vernachlässigt worden sein, während man die Ursache für dieses mechanische Nachgeben des Knochens auf Druck und Zug — im Gegensatz zum Verhalten des gesunden Knochens — wahrscheinlicher durch die chemische als mikroskopische Untersuchung wird erforschen können. Der Umstand, dass bei diesem Leiden bestimmte Veränderungen des Stoffwechsels, wie sie zum Beispiel der Gicht ihr Gepräge geben, bisher noch nicht nachgewiesen worden sind, beweist doch nicht, dass solche überhaupt nicht bestehen, sondern sagt uns nur, dass mit unseren augenblicklichen Kenntnissen des Stoffwechsels und den jetzigen chemischen Hilfsmitteln solche vorläufig nicht nachgewiesen werden können; denn die in einzelnen Fällen konstatierte Albuminurie oder Glykosurie waren zufällige oder auch auf Grund anderweitiger Prädisposition unter dem Einflusse der mit dem Gelenkleiden in Zusammenhang stehenden allgemeinen Ernährungsstörung zur Entwickelung gekommene Komplikationen (Bäumler).

Dass die Osteoarthritis deformans auf einer bakteriellen Ursache beruhe, wird nach den neueren Arbeiten immer unwahrscheinlicher. Müssen wir auch annehmen, dass Monarthritis resp. Polyarthritis acuta eine infektiöse Krankheit ist, so steht jetzt ebenso sicher fest, dass die Osteoarthritis deformans in keiner Beziehung zu derselben steht.

Man hat neuerdings eine „rheumatische Diathese“ aufgestellt und Lancereaux hat eine eigentümliche Varietät der nervösen Konstitution angenommen, den „herpétisme“, der sich durch Neigung zu herumziehenden, durch Witterungseinflüsse hervorgerufenen Nervenschmerzen, zu Migräne, zu Obesität und Diabetes, zu trophischen Störungen der Haut und Nägel, zu Ekzem und anderen Hautaffektionen, wie auch endlich zu der Osteoarthritis deformans kundgebe (cit. bei Bäumler resp. Davaine 1897). Im Einklange mit dieser Hypothese stehen die Beobachtungen über deformierende Gelenkerkrankungen bei Tabes und Syringomyelie. Nicht in Widerspruch hiermit kommen die Annahmen von Charcot, Fuller, Lane und Griffiths, dass Scrophulose und Tuberculose unter den prädisponierenden Momenten einen hervorragenden Platz einnehmen.

Nach diesen Ausführungen scheint es am wahrscheinlichsten, dass die erste Ursache der Osteoarthritis deformans in einer, sei es angeborenen, sei es erworbenen Erkrankung des Nervensystems beruht, die vor allen Dingen dessen trophischen Einfluss mehr oder minder aufhebt. Es ist die normale Ernährung der Knochen gestört und ein Trauma, vor allen Dingen aber öfters sich wiederholende gleiche Traumen deformieren die Knochen, die rein mechanisch dem Drucke oder Zuge nachgeben:

Die schwere Schädigung des Nervensystems durch überreichlichen Alkoholgenuss ist unwiderleglich bewiesen und ebenso steht fest, dass die chronischen Gelenkerkrankungen am häufigsten unter Seeleuten vorkommen, die gegen den Alkohol bekanntlich kein Vorurteil haben. Der Bedeutung atmosphärischer Einflüsse als Hauptfaktoren für das Entstehen der Arthritis deformans ist von berühmten Autoren auf Grund ihrer Erfahrung oft und nachdrücklich widersprochen worden. Jedenfalls mit Recht; dafür spricht vor allem der Umstand. dass das Leiden nicht nur unter der ärmeren Bevölkerung vorkommt, sondern ebenso häufig in den besser gekleideten Kreisen. Letztere dürften aber kaum der länger andauernden Einwirkung feuchter Kälte, monatelangem Schlafen in einer feuchten Kammer, anhaltendem Stehen auf feuchtem kaltem Steinboden oder dem kalten Regenwetter ausgesetzt sein.

Das überaus häufige Vorkommen der deformierenden Gelenkleiden bei Tabes und Syringomyelie wurde bereits erwähnt. Hierher gehört ferner das Malum senile coxae, das bei alten Leuten in schlechten Ernährungsverhältnissen, vor allen bei solchen, deren Centralnervensystem bereits stark gelitten hat, sich vorzugsweise zeigt. Es wurde daher auch bereits (Schuchardt) als neurotische Atrophie bezeichnet.

Dass bei Krankheiten, die den Stoffwechsel des ganzen Körpers umändern, die eine andauernde Kachexie schaffen, natürlich auch die Ernährung der Knochen leiden muss, ist selbstverständlich. Aber es spricht auch nichts gegen die Möglichkeit, dass hier zuerst das Nervensystem als das empfindlichste des Körpers geschädigt wird in seinen Funktionen, also auch in seinen trophischen, und daraus sekundär die Stoffwechselstörung der Knochen die Folge ist. Schliesslich mögen auch beide Momente parallel ihre Wirkung ausüben. So liessen sich die Thatsache des häufigen Vorkommens der Arthritis deformans bei Scrophulose, Tuberculose und Lues im Einklang mit unserer oben ausgesprochenen Annahme erklären.

Dass bei dem einen Patienten nur die Knochen eines einzigen Gelenkes, bei anderen hinwiederum die Knochen vieler Gelenke befallen werden, lässt sich in den meisten Fällen allein durch den Heftigkeitsgrad erklären.

Man kann sich vorstellen, dass in dem einen Falle die Festigkeit des Knochensystems nur insoweit gelitten hat, dass die gewöhnlichen Bewegungen des Rumpfes und der Gliedmassen ausgeführt werden ohne die geschädigten Knochen in ihrer Gestalt zu verändern, dass aber die Knochen eines Gelenkes, welches einer etwas übermässigen Thätigkeit bezw. Kraftleistung ausgesetzt ist, den mechanischen Einwirkungen nachgeben. So erklärt es sich, dass bei manchen die rechte Hand zuerst oder allein erkrankt, bei anderen, die viel gehen oder stehen müssen, nur die Kniee, oder nur ein Hüftgelenk befallen ist, da bekanntlich beim Stehen jeder unwillkürlich ein Bein mehr zur Stütze benutzt als das andere. Haben wir in einem

anderen Falle einen heftigeren Grad der Erkrankung vor uns, so werden viele Gelenke, vor allen aber diejenigen, welche am meisten beansprucht sind, zuerst befallen sein. Nun können sich natürlich auch oft sekundäre Deformationen bilden, indem sich dem ersten Gelenk benachbarte Knochen der veränderten Funktion anzupassen suchen; dabei können in hochgradigen Fällen die Verhältnisse schliesslich so verwickelt werden, dass man kaum mehr das Wesentliche von dem Unwesentlichen unterscheiden kann.

Es kommen nun auch mitunter Fälle vor, wo nur ein Gelenk erkrankt und zwar sehr hochgradig, während alle anderen Gelenke vollständig intakt sind und es auch bis zum Tode des Patienten bleiben. Diese chronischen Monarthritiden nehmen einen ganz ähnlichen Verlauf, ihre Symptome sind oft die gleichen. Es zeigt sich eben immer mehr, dass die aus ganz verschiedenen Anlässen hervorgegangenen chronischen Gelenkaffektionen fast alle unter demselben klinischen Bilde der Arthritis deformans verlaufen. Den häufigsten Grund einer solchen Monarthritis bildet ein einmaliges Trauma, eine Fraktur, Infraktion, Distorsion oder dergl. Wir bezeichnen dies dann ja auch direkt mit dem Namen „traumatische Arthritis deformans". Nun bleiben aber immer noch eine Anzahl Fälle übrig, bei denen keine kachektische Allgemeinerkrankung des Körpers und kein traumatischer Insult zu beschuldigen sind. Es dürften hier als Ursache hauptsächlich tuberkulöse Lokalerkrankungen der Gelenke in Frage kommen, die vor Jahrzehnten mit vollständiger Ausheilung der Epiphysen- resp. Synovialtuberkulose überstanden sind, aber doch ein gewisses Etwas zurückgelassen haben, das man nicht als etwas absolut Krankhaftes, sondern etwa als Schwäche in der physiologischen Funktion des betr. Gelenkes bezeichnen kann: Die Knochenmasse giebt dem Drucke nach, der Knorpel nutzt resp. schleift sich ab, wird rauh, die Gelenkkapsel schrumpft und faltet sich, kleine Partikel lösen sich ab und werden zu Gelenkkörpern etc.

Einen hierher gehörigen typischen Fall hatte Verfasser vor einigen Wochen zu röntgenographieren: Patient, 35 Jahre alt, hat seit ca. 20 Jahren Unsicherheit im linken Knie beim Gehen, die in den letzten Jahren so zunahm, dass er vor einem Jahr sich einen Knöchelbruch und vor 8 Monaten einen Bruch der Tibia an der Grenze des mittleren und unteren Drittels zuzog. Um zu sehen, wie dieser Bruch geheilt war, liess er sich durchleuchten und erwähnte dabei, dass er auch Beschwerden im Knie habe. Die Röntgenplatte wurde so gross gewählt, dass auch das Kniegelenk mit photographiert wurde. Dasselbe zeigte eine recht hochgradige Ostitis deformans. Bei weiterer Untersuchung entdeckte man in der Kniekehle eine ganz alte Zehnpfennigstückgrosse Narbe. Auf Befragen gab Patient an, mit 4 Jahren habe es hier aus einer Fistel geeitert und sich ein paar kleine Knochenstückchen entleert. Er habe damals an englischer Krankheit (!?) gelitten. Die Fistel habe sich bald geschlossen und er sei seither immer gesund gewesen. — Es ist wohl klar, dass Patient im vierten Jahre an einer lokalen Tuberkulose des linken Kniegelenkes gelitten hat und dass diese Krankheit vollständig ausgeheilt ist. Giebt doch der glaubwürdige Patient (von Beruf Oberlehrer) an, dass er im letzten Jahrzehnt jährlich grössere Bergtouren gemacht habe. Die augenblickliche Beweglichkeit ist: aktiv ca. 160° grösste Streckung, ca. 80° grösste Beugung, Patella lässt sich mit Mühe ca. 3 mm nach beiden Seiten verschieben. Bei allen passiven Bewegungen reichliches Knirschen zu hören resp. zu fühlen. Alle anderen Gelenke waren vollständig intakt.

Alle verunstalteten Knochen von bei uns röntgenographierten, an Arthritis deformans erkrankten Patienten zeigen samt und sonders derartige Formen, dass die Verbildung lediglich die Folge eines groben mechanischen Druckes resp. Zuges auf nachgiebige Knochenmassen darstellt. Die Deformation geht nach unverkennbarer Gesetzmässigkeit vor sich, nach den bekannten Gesetzen der Mechanik. Während nun am gesunden Knochen da, wo ein besonders starker Druck oder Zug statt hat, eine gesteigerte Nahrungszufuhr und daraus resultierende Festigung folgt, giebt kranker Knochen bekanntlich dem Drucke und Zuge einfach nach. Mit ganz anderen Faktoren haben wir hingegen zu rechnen bei eitriger Einschmelzung infolge von Tuberculose, Lues, akuter Osteomyelitis und bei den meisten Knochentumoren. Hier lässt

sich kein Wirken grobmechanischer Gesetze entdecken. Der Tumor wächst nach einer Regellosigkeit, die ihresgleichen sucht. Caries und Gumma zerstören das Knochengewebe ohne erkennbare mechanische Gesetzmässigkeit. Ossificierende Periostitiden treten bei allen drei Leiden auf, ohne dass sich ein Zweck, etwa funktionelle Anpassung oder Kompensation erkennen liesse. Wir haben es hier jedenfalls überall mit der Arbeit von Mikroorganismen und dadurch bedingten feinstmechanischen Vorgängen zu thun, während im schroffen Gegensatz hierzu die rein grobmechanischen Knochenveränderungen bei Arthritis deformans stehen. Letzterer Umstand spricht schon allein gegen die Hypothese, dass Arthritis deformans eine Infektionskrankheit sein könne. Zwar sind bei ihr in der Gelenkflüssigkeit zuweilen Bakterien gefunden worden (Schüller, Banatyne und Wohlmann), doch waren die Befunde sehr verschieden von einander und auch die zu diesem Zweck angestellten Tierversuche konnten ein positives Resultat nicht liefern.

Betrachten wir zunächst die Abbildungen der Hände auf Tafel XV. Die zwei Patienten wurden uns bereits mit der Diagnose Arthritis deformans zugeführt. Hatten wir auch bisher keine Gelegenheit, noch andere Hände von Personen mit demselben Leiden zu röntgenographieren, so darf man doch wohl die betr. Knochenveränderungen als typische hinstellen, weil alle vier Hände dieselbe Deformation darbieten, nämlich eine auffallende Gestaltsveränderung des Processus styloideus ulnae. Dass gerade dieser Knochenvorsprung es ist, der dem Krankheitsprozess zuerst anheimfällt, erklärt sich bis zu einem gewissen Grade schon aus der Mannigfaltigkeit seiner Form bei gesunden Händen. Wer seine Röntgogramme daraufhin ansieht, wird finden, dass er zuweilen kaum eine sichtbare Hervorragung bildet, zuweilen die Länge von 5 bis 7 mm erreicht, manchmal an beiden Händen verschieden gross ist, rechts meist grösser als links. Ich forschte nach dem Grunde dieser Erscheinung und konnte im grossen und ganzen konstatieren, dass der Proc. styl. ulnae am stärksten und längsten gefunden wird bei Leuten, die mit den Händen krafterfordernde Arbeiten verrichten, z. B. bei Schmieden. (Ob in der anatomischen Litteratur Angaben über die Gestalt und Variabilität dieses Processus existieren, konnte ich leider nicht ausfindig machen.) Ferner sah Verfasser ihn bei Händen mit zweifellos gesundem Knochensystem immer mehr oder weniger konvex abgerundet, niemals aber bot sein freies Ende (im Schattenbild) eine so breite, durch eine dem Rande des Triquetum parallele Linie begrenzte Fläche dar, wie sie uns in den Bildern 2, 3, 4 u. 6 veranschaulicht wird.

In den Figuren 1 u. 2 sehen wir die Hände eines 51 Jahre alten Bierbrauers. Seit 10 Jahren ist sein rechtes Knie, seit 6 Jahren das linke erkrankt. Es handelte sich um typische Arthritis deformans (das Röntgogramm des einen Knies habe ich bereits in einer früheren Arbeit publiziert). Vor fünf Jahren stellten sich zuerst Beschwerden im rechten, bald darauf im linken Handwurzelvorderarmgelenk ein, bestehend in erschwerter aktiver Beweglichkeit. Bei passiven Bewegungen spürte man besonders ulnarwärts ein deutliches Knirschen. Wie die Röntgenbilder zeigen, ist an beiden Händen nur der Processus styloideus ulnae verändert. An der am spätesten affizierten linken Hand (Fig. 1) ist er entschieden pathologisch vergrössert; umfangreicher als seinem Verhältnis entspricht ist er sicher, ob er auch verlängert ist, kann zweifelhaft sein. Sein freies Ende ist zwar noch etwas abgerundet, im grossen und ganzen aber doch schon im Beginn der Abschleifung. Denselben Prozess, aber in vorgeschrittener Form bietet die etwas früher erkrankte rechte Hand Figur 2 dar. (Durch ein Versehen hat hier die photographische Platte bei der Aufnahme mit der Schichtseite nach unten gelegen, daher Umkehrung der Seiten.) Hier sieht man, wie der jedenfalls länger gewesene Processus am Triquetrum sich glatt abgeschliffen hat, denn sein freies Ende schneidet mit einer geraden oder eher leicht konkaven, dem Triquetrumrande parallelen Linie unverkennbar ab, Mit grosser Wahrscheinlichkeit wird der betr. Processus der anderen Hand nach einer gewissen Zeit denselben Befund zeigen. Dafür spricht des Weiteren Figur 3 u. 4. Diese Hände stammen von einer 23jährigen Patientin, die zuerst vor 15 Jahren in der rechten Hand beim

Schreiben Steifheit und Behinderung fühlte. — Trotz des für Arthritis deformans sehr jugendlichen Alters, ist kein Grund vorhanden, diesen Fall als ungeeignet zu verwerfen. Denn das letzte Jahrzehnt der Litteratur hat eine Unmenge Fälle von Arthritis deformans im Kindesalter aufgeführt (so berichtet z. B. Moncoroo allein über 42 Fälle im Bull. de l'Acad. de Méd. Januar 1900; Axel Johannessen über 3 Fälle in der Zeitschr. f. klin. Med.; ferner Wagner in der Münch. med. Wochenschr. 1888; Spitzy im Jahrbuch für Kinderheilkunde 1899; Baginsky in seinem Lehrbuch 1896; ferner Winterberg-Wien in Wiener Klinik 1901; sodann d'Espine, Picot, Henoch etc.). — Betrachten wir zunächst die Knochen der linken Hand (Fig. 3). Letztere ist seit 8 Jahren in ihrer normalen Beweglichkeit beschränkt. Die Beschwerden nahmen seither langsam zu. Das Schattenbild zeigt auch hier nur wenig hervortretende Abweichungen von der Norm, aber genau dieselben wie in Fig. 1 u. 2, nämlich eine bestimmte Deformation des Proc. styloideus ulnae. Man sieht, wie der Processus, der normalerweise etwa senkrecht auf dem Capitulum ulnae aufsitzt, sich in tadellosem Bogen (um den ulnaren Teil des Discus articularis herum) zum Os triquetrum gewandt und hier durch den mechanischen Druck des letzteren oder durch direktes Schleifen sein freies Ende abgeplattet hat, so dass er jetzt eine leicht konkave Begrenzungslinie entsprechend und parallel der leicht konvexen Fläche des Triquetrum aufweist. Ein kurzer Blick auf das Bild illustriert die Vorgänge, die hier nacheinander stattgefunden haben, besser als eine ausführliche Beschreibung. Dass durch fortgesetzte starke Inanspruchnahme des Ligamentum collaterale carpi ulnare, welches vom Proc. styl. ulnae zum Triquetrum zieht, der betr. Processus sich verlängern kann, zumal bei schlecht ernährtem Knochen, ist nach den Transformationsgesetzen möglich. Auch erinnere ich nochmals an die oben erwähnte ausgiebige Anpassungsfähigkeit dieses Processus. Normalerweise stossen Triquetrum und Processus styloideus nur bei dorsaler Ulnarflexion der Hand aufeinander. Verlängert sich aber nun in pathologischen Fällen letzterer, so wird die Hand zunächst zum Vermeiden der Ulnarflexion gezwungen sein. Ist aber dann eine Mittelstellung der Hand im Radiocarpalgelenk ohne Anstrengung nicht mehr möglich, dann beginnt der stete Druck und das Aneinanderschleifen; der Processus giebt schliesslich als der schwächere nach, er plattet und schleift sich ab und wird wieder kürzer. Es entsteht dann jene charakteristische Form, wie sie Figuren 1 u. 5 im Anfang, Figuren 2, 3 u. 6 vollständig ausgebildet und Figur 4 im Spätstadium, im höchsten Grade demonstriert. Ich zweifle nicht daran, dass auch an der rechten Hand (Fig. 4), die jetzt eine hochgradige Verbildung vieler Knochen zeigt, die ersten Veränderungen der ulnare Processus styloideus erlitten hat. Wichtig für unsere Zwecke ist, dass Patientin an dieser Hand die ersten Beschwerden zwischen ihrem 7. und 8. Lebensjahre beim Schreiben spürte. Möglicherweise gab die bekanntlich im ersten Jahre des Schreibunterrichts einen jeden anstrengende gezwungene Haltung der Hand die erste Ursache der Deformation ab. Hätte damals schon ein Röntgogramm angefertigt werden können, so würde es jedenfalls denselben Befund gezeigt haben, den Figur 3 zeigt.

Der Umgestaltung des Proc. styl. wird sich dann die Hand funktionell anzupassen gesucht haben, natürlich nur auf Kosten anderer Partien; so haben sich alle Knochen der Handwurzel mehr und mehr den immer stetig sich verändernden Verhältnissen adaptiert. Es ist auf Grund des Bildes 4 unmöglich zu sagen, in welcher Reihenfolge alle diese Knochen nacheinander befallen, resp. verbildet worden sind — dazu ist der Prozess schon zu weit vorgeschritten — doch darf man es für wahrscheinlich halten, dass das Os lunatum nächst dem Proc. styl. ulnae am frühesten in Mitleidenschaft gezogen war; ich schliesse dies aus einigen anderen Röntgogrammen unserer Sammlung, welche zeigen, dass dieser Handwurzelknochen häufig in seiner Gestalt variiert. Ich erinnere mich an zwei Fälle, bei denen eine sichere Diagnose nicht zu stellen war. Die Patienten klagten über Schmerzen in der Gegend des Handwurzel-Vorderarmgelenkes und das Röntgenbild ergab ein ganz plattgedrückt aussehendes Os lunatum. Im übrigen herrscht wohl (in Fig. 4) zwischen den meisten Knochen der Handwurzel Synostose, wenn auch zu berücksichtigen ist, dass einmal durch Aufeinanderfallen der Schatten zweier Nachbarknochen eine Synostose vorgetäuscht werden kann.

Im Radiocarpalgelenk ist noch keine Synostose eingetreten, das Röntgogramm zeigt hier eine schmale, aber deutliche helle Linie. Auch war die Hand in diesem Gelenk beweglich, wenn auch mit erheblichem Knirschen.

Die Ursache dieser Erkrankung ist nicht sicher zu eruieren. Patientin stand in gynäkologischer Behandlung; sie bot ein ziemlich anämisches Aussehen dar; ihr Arzt teilt mit, für tuberkulöse Belastang fehle jeder Anhaltspnnkt, dagegen sei angeborene Lues nicht ganz unwahrscheinlich.

Ich habe anfänglich geglaubt, ein solcher Knochenbefund, wie ihn Figur 4 zeigt, sei ein ganz seltener und ausnahmsweiser. Jedoch teilt mir Kienböck-Wien mit, er besitze ein ganz ähnliches Bild und beim Studium der Röntgogramme der chirurg. Klinik des Herrn Geheimrat Trendelenburg-Leipzig fand ich ebenfalls ein fast gleiches Bild (No. 2283), nur war in letzterem Falle bereits Synostose im Radiocarpalgelenk und zwischen Radius und Capitulum ulnae eingetreten.

Ein weiterer bemerkenswerter Fall von Osteoarthritis deformans repräsentiert sich in Fig. 7, Taf. XVI. Verfasser fand dies Präparat vor einem halben Jahre beim Arbeiten im Seziersaal der Erlanger Anatomie und erhielt die Erlaubnis, davon ein Radiogramm anfertigen zu dürfen. Es handelt sich um einen sehr typischen Fall von Osteoarthritis. Das Ellenbogengelenk war noch vollständig beweglich, doch zeigten die Incisura semilunaris ulnae, die Fovea capituli radii und Trochlea und Capitulum humeri beginnende Zerstörung des bedeckenden Knorpels; im humeralen Gelenkrezessus der Beugeseite befand sich ein bohnengrosser steinharter Gelenkkörper. Im Röntgenbild tritt derselbe sehr markant hervor. Das hervorspringende Höckerchen am Olecranon findet man sehr häufig bei chronischen Arthritiden und nach geheilten Frakturen; es entspricht dem Ansatz des Triceps und stellt wohl eine Ossifikation des Sehnenansatzes dar, analog der in den letzten Jahren so oft beschriebenen Verknöcherung der Sehne des Brachialis internus. Das Moment, worauf es mir hier ganz besonders ankommt, ist aber die Deformierung des Capitulum radii. Dasselbe ist platter als normal und die in dieser Stellung der Beugeseite zugekehrte Hälfte ist unzweideutig um ein Beträchtliches nach hinten (d. h. distalwärts) umgebogen. Die Verbildung weist also auch hier nichts Kompliziertes, nichts Regelloses, nichts Ungesetzmässiges auf, sondern jeder unbefangene Beurteiler muss zugeben, dass hier die in ihrer Festigkeit beeinträchtigte Knochenmasse nach den simpelsten Gesetzen der Mechanik durch den Gegendruck des massigeren Humerus bei der Beugung allmählich diese pilzförmige Gestalt angenommen hat.

Ganz anders liegen die Verhältnisse in dem Falle Fig. 8. Auch hier haben wir eine Deformation des Radiuskopfes vor uns, aber die Art derselben ist der direkte Gegensatz zur vorigen. Hier (Fig. 8) haben wir keine Zeichen von Nachgiebigkeit des Knochens, sondern nur solche von hochgradiger Hypertrophie. Das gegensätzliche Verhalten beider Fälle erklärt sich aber sofort, wenn hinzugefügt wird, dass wir es bei Fig. 8 mit einer traumatischen Ostitis deformans zu thun haben. Vor 8 Jahren war eine Fraktur im Ellenbogengelenk vorhergegangen, wahrscheinlich eine Infraction am Processus coronoideus, soviel sich nach der jetzigen Aufnahme noch beurteilen lässt. Bekanntlich reagiert gesunde Knochenmasse auf Druck und Zug durch Hypertrophie, durch Volumensvermehrung. So sehen wir denn einen über das doppelte vergrösserten Radiuskopf. Aber auch hier spricht die Gesetzmässigkeit der Gestaltsveränderung beredt aus dem Bilde. Die schön geschwungene Bogenlinie, die den Schatten des Radiusköpfchens begrenzt, ist ohne jede Knickung, die auf ein Nachgeben hindeuten könnte. Leider ist die innere Architektur dieser Partie im Radiogramm nicht zu erkennen, dagegen kann man an dem Wirrwarr der Architektur des proximalen Ulnar- und des distalen Humerusendes ersehen, dass die Anpassung an die durch Fraktur resp. Infraktion bedingte Funktionsänderung noch lange nicht abgeschlossen ist. — Kurz vor Abschluss dieser Arbeit ist es mir gelungen, dieses Patienten nochmals habhaft zu werden. Es sind seit der Aufnahme Fig. 8 gerade zwei Jahre verflossen. Fig. 9 u. 10 zeigen den jetzigen Befund. Am Radiusköpfchen

ist keine besondere Veränderung seither aufgetreten, auf der Platte lässt sich eine Andeutung von regelmässiger Struktur gerade noch erkennen. Auf der Profilaufnahme (Fig. 10) fällt als neu hinzugekommen ein grösserer Schatten in dem Winkel zwischen Radius und Ulna auf. Wir haben es hier zweifellos mit einer Ossifikation der Brachialissehne zu thun, die wie oben erwähnt, häufig nach Ellenbogengelenksfrakturen entsteht. Übrigens klagte Patient jetzt, dass es seit ca. einem Jahre schlechter gehe. Nach der ca. 3 Minuten langen Belichtung zwecks Aufnahme in Streckstellung des Armes meinte Patient, sein Arm schmerze im Gelenk augenblicklich besonders stark. Vollständige Streckung ist aktiv mit Anstrengung möglich, die Beweglichkeit im Ellenbogengelenk ist eine gute und leichte, doch ist die Beugung nur bis zu einem Winkel von 90° möglich. Zu einem spitzen Winkel lässt der Arm sich weder aktiv noch passiv flektieren. Die innere Architektur der Ulna scheint weniger regellos.

Es gelang mir ebenfalls noch im letzten Augenblick, abermalige Aufnahmen von den Händen des Patienten, die in Fig. 1 u. 2 abgebildet sind, anzufertigen und bringe ich dieselben in Fig. 5 u. 6, Taf. XV. Es sind seit der vorigen Durchleuchtung gerade ein Jahr vergangen. Die Veränderungen seither sind nicht allzu bedeutend. In Fig. 5 hat der Proc. styloideus sich gegen vor einem Jahr um ca. 1 mm verkürzt, er lässt jetzt an seiner dem Triquetrum gegenüber liegenden Fläche eine infolge Abschleifung ganz geradlinige Grenze seines Schattens erkennen. Die distal-laterale Partie zeigt eine Verringerung ihres Kalkgehalts, sie scheint allmählich resorbiert zu werden, so dass schliesslich der Processus eine Gestalt wie in Fig. 3 und Fig. 2 u. 6 annehmen dürfte. Fig. 6 ist leider nicht sehr scharf ausgefallen, da Patient während der Aufnahme die Hand nicht ruhig gehalten hat. Immerhin lässt sich das Nötige erkennen. Der Processus erscheint ein wenig verbreitert. Auffassend ist die starke Aufhellung in seinem Innern.

Das Präparat, dessen Radiogramm Figur 11 zur Hälfte darstellt, fand Verfasser ebenfalls in der Anatomie zu Erlangen. Es war ein mit Formalin gehärteter Frontalschnitt durch das Abdomen, an welchem Blase, Mastdarm, Blinddarm etc. demonstriert wurden. Der Schnitt ging mitten durch die beiden Hüftgelenke. Ein Hüftgelenk zeigte, soweit es sich untersuchen liess, ganz normale Verhältnisse; das andere bot einen interessanten pathologischen Befund dar, eine Osteoarthritis deformans hohen Grades. Durch Nachfragen liess sich nur ausfindig machen, dass das Präparat von einem 37jährigen Manne stammte, der an Phtise zu Grunde gegangen war.

Die Gelenkkapsel war, soweit sie sich untersuchen liess, verdickt, geschrumpft. Oberhalb des Kopfes ein erbsengrosses Gelenkkörperchen. Wie gross die Beweglichkeit des Oberschenkels im letzten Jahre vor dem Tode gewesen ist, kann man natürlich an dem vom Formalin steifen und rigiden Präparate nicht mehr prüfen, doch lässt sich zwischen Kopf und Pfanne resp. dessen verschmälerten Knorpelüberzügen ein langer glatter Spalt entdecken, so dass eine mässige Beweglichkeit vor dem Tode noch vorhanden gewesen sein wird. Auch das Röntgenbild zeigt deutlich, dass eine Synostose zwischen Caput und Acetabulum, wenigstens an der Stelle des Durchschnitts, nicht besteht. Der Femurhals ist sehr kurz und breit. Der Kopf hat eine Gestalt angenommen, die der Norm auch nicht im geringsten mehr ähnelt: er ist vollständig umgeformt und stellt im Schattenbild fast ein Rechteck dar. (Aus dem Kugelgelenk ist ein Walzengelenk geworden.) Ganz auffallend ist die schöne Symmetrie der lateralen und medialen Caputhälfte. Der Trochanter major hat genau dieselbe Gestalt wie auf der gesunden Seite. Die Corticalis des Femurschaftes verjüngt sich lateral allmählich, bis sie am Troch. major aufhört, medial behält sie die gleiche Stärke immer bei, bis sie an der Knickung am Kopf rund abschneidet. Was die Details der inneren Architektur anbetrifft, so bietet die Originalplatte so viele und des Studiums werte Momente, dass sich allein darüber eine umfangreiche Arbeit schreiben liesse.

Zweck dieser Arbeit war es aber nur, die grobmechanischen Verhältnisse der Osteoarthritis deformans in ihren einzelnen Heftigkeitsgraden an der Hand einwandfreier Röntgen-

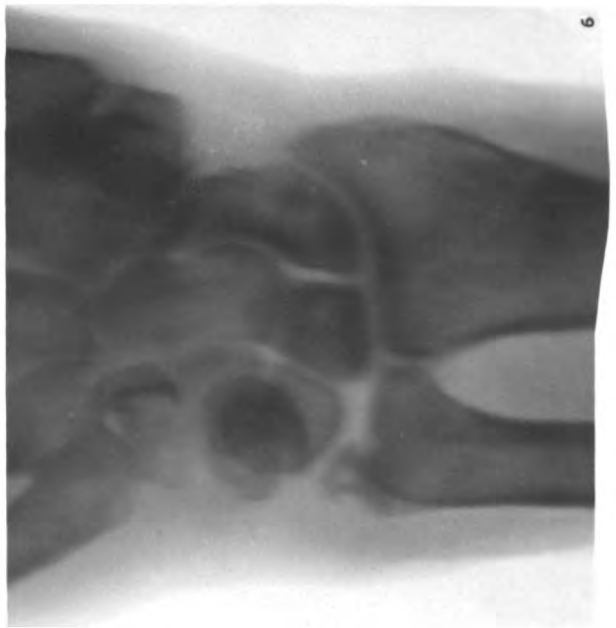

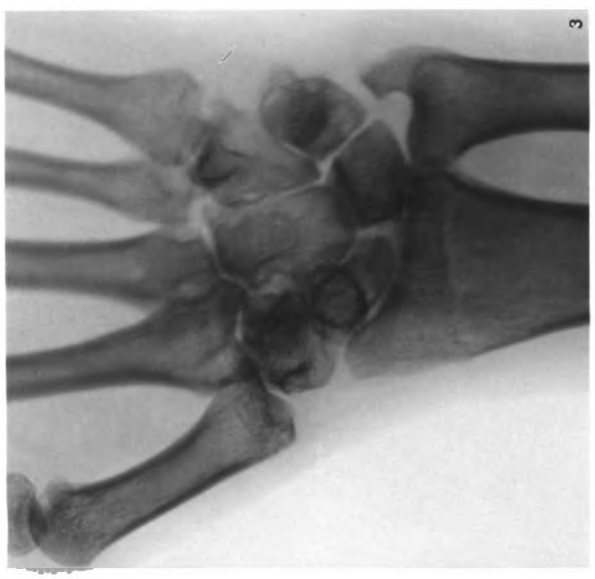

Neue Photogr. Gesellsch. A.-G. Berlin-Steglitz.

Verlag von Lucas Gräfe & Sillem in Hamburg.

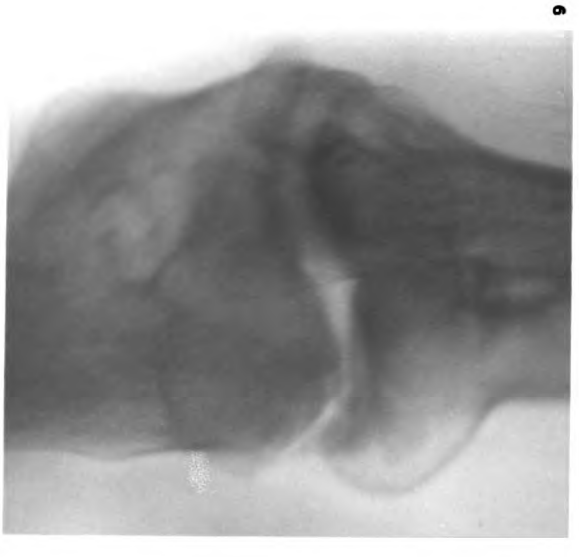

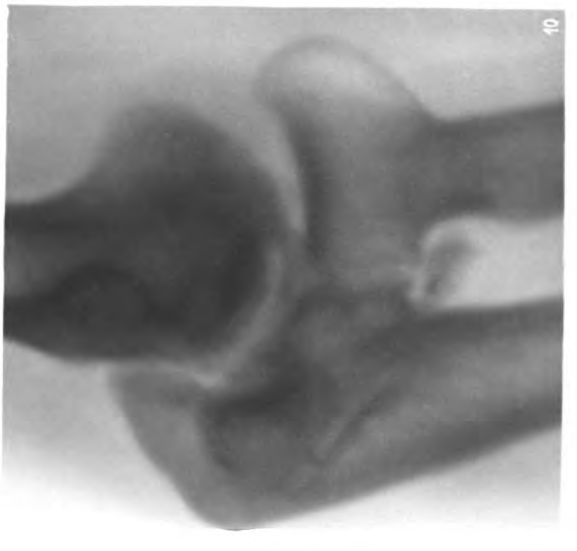

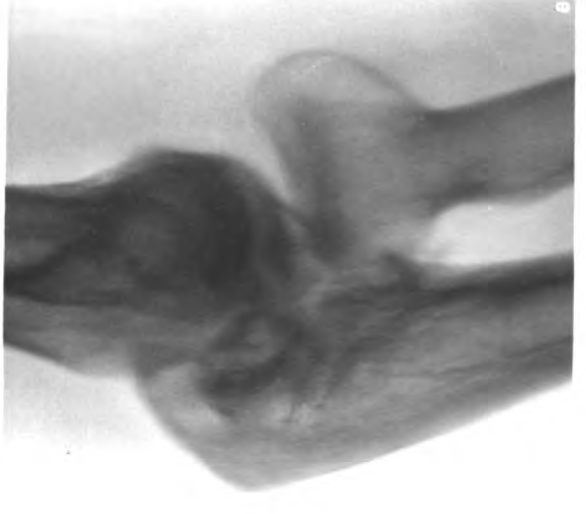

Neue Photogr. Gesellsch. A.-G. Berlin-Steglitz.

Verlag von Lucas Gräfe & Sillem in Hamburg.

UNIV. OF MICH.

bilder, die manche neue Thatsache zu Tage fördern, zu illustrieren. Radiogramme von osteoarthritisch deformierten Knien wurden hier nicht gebracht, solche sind bereits mehrfach veröffentlicht. Ein sehr instruktives derartiges Bild findet sich auch in dem Röntgenatlas von Eiselsberg und Ludloff. Solche Fälle und die hier veröffentlichten lassen sich am Lebenden einzig und allein durch X-Strahlen demonstrieren. Die anderen diagnostischen Hilfsmittel sagen uns nur, dass in den betr. Fällen Verunstaltungen der Knochen vorhanden sein müssen. Welche Form dieselben aber haben, das kann durch Palpation und Mobilitätsprüfung selbst der geschickteste Chirurg kaum annähernd erkennen; und die Zufallsbefunde bei Operationen und Sektionen haben uns doch eigentlich — zumal es sich dabei meist um höchstgradige Fälle mit Komplikationen, die das reine Bild der Osteoarthritis sehr verwischten, gehandelt hat — ein recht spärliches Material geliefert im Vergleich zu dem, was die Röntgenstrahlen noch in dieser Beziehung zu Tage zu fördern berufen sind.

Die forensische Beurteilung der sogenannten Röntgenverbrennungen.

Von

Dr. G. **Holzknecht,**

Sachverständiger für das medizinische Röntgenverfahren am Landesgericht in Strafsachen in Wien.

Es giebt nur wenige Gebiete der gerichtlichen Medizin, in welchen derartige Unklarheit herrscht, wie in der Beurteilung von Röntgenverbrennungen, wenige, wo von Parteien, Richtern und „sachverständigen" Beratern derselben so diametral entgegengesetzte Forderungen gestellt, so widersprechende Grundsätze aufgestellt und deren Nichtbeachtung dem Urteile zu Grunde gelegt wurden. Es giebt aber bestimmt kein zweites gerichtlich medizinisches Gebiet, wo solche Unklarheit bestände, trotzdem die Grundlagen der Beurteilung völlig klar liegen und vollkommen erschöpfend dargestellt sind. Betrachtet man das vorliegende Material der in Deutschland, Frankreich, England, Holland[1]) zur gerichtlichen Entscheidung gelangten Fälle, so konstatiert man zunächst die herrschende Sachverständigen-Misere. Gerichtsärzte, denen der neue Gegenstand vollkommen ferne lag, erregten mit den naivsten Ausführungen die stille Heiterkeit der wenigen wirklich kompetenten Fachleute. „Medizinalkollegien", deren Mitglieder im Leben keine Röntgenreaktion gesehen hatten, „wissenschaftliche Medizinaldeputationen", Fakultäten sahen sich in der peinlichen Lage, Gutachten in ihnen vollkommen fremder Sache abzugeben, Gutachten, welche in Nichts übereinstimmten, als in der völligen Divergenz ihrer Ansichten.

Selten wurden Fachleute herangezogen. Aber auch wenn dies geschah, sah, oberflächlich betrachtet, die Sache nicht besser aus. Unter diesen herrschen nämlich ebenfalls Differenzen, jedoch von besonderer Art. Während die relativen Laien vollkommene Hilflosigkeit gegenüber allen Fragen des Themas gezeigt haben, sahen wir hier zwei Standpunkte die Radiologen in zwei feindliche Lager trennen. Die einen schrieben die Röntgenreaktionen den Röntgenstrahlen zu, die anderen den übrigen Erscheinungen an der Röntgenröhre, vor allem den stillen elektrischen Entladungen. Die Geschichte dieses Krieges ist kurz: Die „elektrodynamische" Theorie der Röntgenwirkung — Freund hat diesen Ausdruck geprägt — verdankt ihre Entstehung dem krassen Mangel physikalischer Bildung unter den Ärzten und ihre weite Verbreitung der Rührigkeit ihrer Vertreter, sowie der hieraus entsprungenen internationalen Autorität, der sich einige derselben zum Schaden der Sache erfreuten. Sie waren zunächst in der Überzahl. Aber schon 1900, als Kienböck[2]) als erster Klarheit in die hier

[1]) In Österreich ist bisher keiner der geeigneten Fälle gerichtlich ausgetragen worden.

[2]) Wr. klin. Woch. 1900, No. 50; Wr. med. Presse 1901, No. 19 ff.

massgebenden Fragen brachte, waren die beiden Lager gleich stark und immer mehr Überläufer reduzierten in den zwei seither verflossenen Jahren die Gruppe der „Elektrodynamiker". Heute zählt sie wenige Namen, auch ihre Autoritäten haben sie in geheimer Flucht verlassen und nach längerem Schweigen tauchen ihre Federn im fremden Lager auf.

Man könnte nun meinen, dass die theoretische Auffassung von den wirksamen physikalischen Faktoren der Röntgenbestrahlung für die Praxis mehr minder gleichgiltig sei, doch mit Unrecht. In ihren verschiedenen Zuständen giebt die Röntgenröhre bald mehr Röntgenlicht, bald mehr elektrische Entladungen. Man kann sie nun in jenem oder in diesem Zustande betreiben. Man wird auf diese Weise bald längere, bald kürzere Zeit brauchen, bis eine genügende Menge des wirksamen Agens in Anwendung gekommen ist. Huldigt man nun der falschen von den beiden Auffassungen, so braucht man nicht nur länger zur Erzielung des genügenden Effektes — was der geringste Nachteil wäre — sondern man wird zahlreiche Unter- und Überdosierungen vornehmen. Hält man z. B. die elektrischen Entladungen für das wirksame Agens und arbeitet man gerade mit einer Röhre, welche viel Röntgenlicht und wenig elektrische Entladungen giebt, so wird, wenn nach gewisser Zeit die elektrischen Entladungen genügend reichlich gegeben scheinen, die überwiegende Menge der Röntgenstrahlen schon so gross sein, dass, falls sie das wirksame Agens sind, schon eine bedeutende Überdosierung vorliegt. Das ist auch der Typus, nach dem die grösste Zahl der zu gerichtlicher Austragung gekommenen Röntgenverbrennungen entstanden sind. Denn das wirksame Agens sind die Röntgenstrahlen. Kienböck hat c. l. das umfassende Beweismaterial zusammengetragen, dessen kleinster Teil sofort alle überzeugt hat, die nicht schon im gegnerischen Lager gestanden hatten, allmählich aber auch diese.

Die theoretische Auffassung hatte aber nicht bloss entscheidenden Einfluss auf die richtige Dosierung bei der Bestrahlung der erkrankten Hautpartie, sondern auch auf die Wahl der Massregeln zum Schutze der gesunden Nachbarschaft des Herdes, welche mit einem Material bedeckt werden muss, das das wirksame Agens abhält. Es ist klar, dass die die elektrischen Entladungen abhaltenden Isoliermaterialien, Glas, Kautschuk-, Ebonitplatten, Celluloid-Films keinen Schutz gegen die Röntgenstrahlen gewähren, und dass bei ihrer Verwendung, wenn nur die Dosis überhaupt genügend war, die Nachbarschaft in eine um nur wenig geringere Reaktion versetzt wurde und zwar oft in weitem Umkreis.

Heute sind nun zwar die Fundamentalsätze bei allen Fachleuten anerkannt, aber ihre völlige geistige Verarbeitung, ihre Applikation auf alle die vielfältigen technischen Situationen, steht noch aus und die Praxis hält noch immer an nur wenigen Stellen Schritt mit der Theorie. So sehen wir noch immer Fachleute, denen die theoretischen Grundlagen klar sind, fehlen, weil sie nicht alle praktischen Konsequenzen derselben gezogen haben. Von ihnen stammt der grösste Teil der Schädigungen, welche heute noch vorkommen und nur zum kleinsten Teil die Gerichte beschäftigen. Die kleinere Hälfte entsteht dadurch, dass dem Radiotherapeuten die bisherige äusserst schwierige, teilweise auf Schätzung und nur teilweise auf Messung der massgebenden physikalischen Faktoren beruhende Dosierung trotz aller Einsicht doch nicht in jedem Fall glückt. Die Zahl derer, die sie wirklich vollkommen beherrschten, war ja eine sehr geringe. So entstanden gerichtlich bedeutungslose Unter- und die Gerichte beschäftigende Überdosierungen. Endlich beruht ein letzter sehr geringer Teil auf der direkten sträflichen Absicht zu Forschungszwecken bewusste Überdosierungen hervorzubringen. Ein hierher gehöriger Fall ist mir bekannt. Er betrifft eine nekrotische Zerstörung der Haut in kleinem Umfang und wurde zwecks Ermittlung einer Maximaldosis absichtlich erzeugt. Es ist — glaube ich — der einzige Fall dieser Kategorie. Eine weitere Sorte von Fällen, welche früher eine grosse Rolle gespielt haben, heute aber wohl kaum mehr vorkommen dürften, sind Verbrennungen, entstanden durch zweckwidrig ausgedehnte diagnostische Röntgenaufnahmen. Fall 1 (s. u.) ist ein Beispiel hiervon.

Die geschilderten vier Kategorien zeigen uns die falschen Wege, welche zu den vorkom-

menden Schädigungen führen, und ob dieser oder jener zu ihnen geführt hat, wird bei der Strafbemessung sicher nicht ohne Einfluss sein. Eine falsche theoretische Ansicht, welche immerhin noch einige Anhänger zählt, erscheint zweifellos als Milderungsgrund gegenüber blosser Achtlosigkeit bei richtiger Einsicht.

Wichtiger aber ist für den Richter die andere Frage, welches die direkte, die letzte Ursache der Schädigung war und ob es der Arzt in der Hand hatte, sie zu vermeiden.

Die Röntgenveränderung, welche am Menschen nur die Haut und die nächsten Schichten betrifft, besteht in Folgendem. Die Röntgenstrahlung wird zum grössten Teil in der Eintrittsstelle aufgefangen und absorbiert. Sie setzt sich dabei ähnlich dem Licht in chemische Energie um, und diese setzt eine chemische Veränderung der Gewebszellen, welche dadurch erkranken (Nekrobiose)[1]). Ist diese und die Menge ihrer Zersetzungsprodukte[2]) bis zu gewisser Höhe angestiegen, so ruft sie eine reaktive Entzündung hervor, die erste sichtbare Folge der Bestrahlung. Die ihr voraufgehende Nekrobiose ist zwar mikroskopisch als Degeneration, besonders der protoplasmareichen Zellen sichtbar[3]), äusserlich aber nicht erkennbar. Daher rührt es, dass von der Bestrahlung bis zur sichtbaren Reaktion eine gewisse Zeit (Latenzzeit) vergeht, und diese ist nicht nur der Röntgenstrahlung eigen, jedoch bei dieser und bei der Beoquerelstrahlung besonders lange (1—4 Wochen). Man kann daher bei der Röntgenlichtapplikation nicht wie bei anderen Medikamenten so lange mit der Anwendung fortfahren, bis die Reaktion die gewünschte Höhe hat, weil die Wirkung des heute gegebenen Lichtes immer erst in ca. 14 Tagen auftritt, sondern man muss heute die richtige Dosis geben und ca. 14 Tage auf die Wirkung warten.

Die Röntgenreaktionen gleichen sich alle darin, dass sie tief in die Haut eindringende Entzündungsprozesse darstellen. Ganz verschieden sind jedoch die Intensitäten, die Höhen, welche die einzelnen Reaktionen erreichen. Eine ununterbrochene Reihe von kurzdauernder, leichter Rötung bis zur brandigen Zerstörung der Haut und des Unterhautzellgewebes wurde aus praktischen Gründen in drei Grade eingeteilt: 1. Rötung und Haarausfall, 2. Blasenbildung, nässende Excoriation mit nachfolgender glatter Überhäutung, 3. Mortifikation, Geschwür mit Ausgang in Narbenbildung[4]).

Die beiden ersten sind bei gewissen Krankheiten der Haut indiziert, der dritte Grad ist eine zwecklose Schädigung.

Ob nun in bestimmten vorliegenden Fällen der erste oder zweite Grad und welche Stufe anzuwenden sei, und durch welchen von diesen Graden mehr oder weniger Nutzen gestiftet wird, das wird noch lange Jahre Gegenstand eifriger Forschung und lebhafter Diskussion sein. Auch werden der erste Grad und die ersten Stufen des zweiten Grades wie bisher auch weiterhin keine Gegenstände gerichtlicher Entscheidungen sein, wohl aber die höheren Stufen des zweiten Grades, die in gewissen Fällen noch vollberechtigt sind, in anderen bereits eine zwar nicht dauernde, aber doch lange Zeit bestehende Schädigung bedeuten. Diese höheren Stufen währen nämlich bis zu ihrer Überhäutung 2 Monate und darüber, und werden nicht selten auch von Ärzten als Geschwüre (3. Grad) angesprochen, obwohl sie nur langdauernde, torpide Excoriationen sind. Zur Unterscheidung ist spezielle Sachkenntnis erforderlich. Diese aber vermag dafür in jedem beliebigen Zeitpunkt der Reaktion, schon bei ihrem Beginne, aus ihrem Aussehen und der Länge der verstrichenen Latenzzeit mit ziemlicher Genauigkeit die Höhe und Dauer der Reaktion vorherzusagen.

Eine zweifellose Schädigung ist der dritte Grad der Reaktion und er könnte höchstens in Zukunft bei bösartigen Neubildungen in Betracht kommen. Liegt nun ein hoher Grad von Reaktion vor und ist die Frage, ob er eine Schädigung involviert, entschieden, so tritt die

[1]) Fortschr. auf d. Geb. d. Röntgenstrahlen, Bd. V, Heft 4, S. 240.

[2]) Kienböck, Wr. med. Presse 1901, No. 19 ff.

[3]) Scholz, Archiv f. Derm. und Syphilis, 1902, Heft 3.

[4]) Man wird gut thun, bei jedem Grad, je nach der Dauer der Reaktion, noch einige Stufen zu unterscheiden.

nächste an uns heran, ob sie vermeidlich war oder nicht, und diese löst sich in zwei andere auf: 1. Von welchen Faktoren hängt die Höhe der erst später auftretenden Reaktion ab? 2. Hat der Radiologe diese Faktoren in der Hand oder nicht?

Kienböck hat (c. l.) diese beiden Fragen dahin entschieden, dass die Höhe der Reaktion abhängt 1. von der absorbierten Menge Röntgenlichtes, 2. vom Alter des Individuum, 3. von der Körperstelle (Gesicht, Kopf, Beugeseiten, Streckseiten verschieden), während er es bestreitet, dass eminente individuelle Differenz (Idiosynkrasie) besteht und nur zugiebt, dass vielleicht kleine individuelle Unterschiede vorkommen. Seine Angaben wurden allerorten nachgeprüft und zunächst von allen, die in der Sache bisher noch nicht Stellung genommen hatten, schliesslich aber auch von jenen anerkannt, die von vornherein im anderen Lager standen. Als rühmlichstes Beispiel dieser nenne ich Freund, der in seiner letzten Arbeit seine Standpunktsänderung in anerkennenswerter Weise erklärt und damit für den Rest des gegnerischen Lagers das Signal zur Schwenkung gegeben hat.

Von den drei angeführten Faktoren sind uns die zwei letzteren natürlich vollkommen zugänglich. Ihre Bedeutung ist zwar therapeutisch nicht gering zu schätzen, aber sie ist doch nicht so gross, dass aus ihrer Nichtberücksichtigung leicht Fehler entstehen würden, die zu gerichtlicher Austragung führen könnten. So ergiebt sich als wichtigster Faktor die Menge des absorbierten Röntgenlichtes.

Die Nichtberücksichtigungen des zweiten und dritten Punktes können zu relativen Über- und Unterdosierungen führen, welche gering sind und nicht zu Konflikten mit dem Gesetze, sondern nur mit der Heilabsicht führen. Die Nichtbeachtung der Menge des absorbierten Röntgenlichtes jedoch führt zu den absoluten Überdosierungen, und diese liegen allen Schädigungen durch Röntgenbestrahlung zu Grunde[1]).

Kienböck hat weiter eine zureichende Methode angegeben, die Menge des absorbierten Röntgenlichtes zu bemessen. Sie ist — auch der Autor selbst giebt dies zu — schwierig, denn sie beruht, wie schon bemerkt wurde, nur zum Teil auf exakter Messung, zum anderen Teil auf Schätzung, welche viel Übung zur Voraussetzung hat. Neuerdings wurde an deren Stelle eine andere, eine instrumentelle Messung der absorbierten Lichtmenge[2]) gesetzt. Das betreffende Instrument, das Chromoradiometer, misst das Röntgenlicht etwa so wie das Ombrometer den Regen, indem es einen kleinen Teil auffängt und in Mengeneinheiten angiebt. Beispielsweise sind für die nicht entzündete Haut des Gesichtes jugendlicher Individuen $3_{,0}$ Einheiten, älterer 4, den Kopf $5_{,0}$—$7_{,0}$ Einheiten notwendig. Auf Grund dieser exakten, zahlenmässigen Bestimmung, die der Wägung der pharmaceutischen Präparate vergleichbar ist, lässt sich nun auch eine Maximaldosis ermitteln und diese kann, wenn erst über deren Höhe Einigkeit erzielt ist, gesetzlich festgelegt werden. Die besondere Wirkungsweise der Röntgenstrahlen, ihre lange Latenz und ihre sozusagen cummulierende Wirkung bedingen es, dass diese Maximaldose nicht pro dosi oder pro die, sondern pro mense festgesetzt werden müsste. Der vorläufig gemachte Vorschlag: $10_{,0}$ der obigen Einheiten pro mense ist vielleicht etwas zu niedrig gegriffen.

Liegt im gegebenen Fall eine Angabe über die verabfolgte Dosis in obigen Einheiten vor, so ist die Beurteilung eine sehr einfache. Überdies vermag spezielle Sachkenntnis aus der Höhe der Reaktion einen ziemlich genauen Schluss auf die verabfolgte Dosis zu ziehen. Liegt eine solche Angabe nicht vor, so führt der letztere Weg allein zum Ziel.

Diese Klarheit verdanken wir der Erkenntnis, dass alle vorkommenden Schädigungen auf absolute Überdosierungen zurückzuführen sind.

Eine Ausnahme hiervon machen nur diejenigen Fälle, in welchen es sich nicht um eine schwere Schädigung der bestrahlten erkrankten Partien, sondern um die unnütze und zwecklose

[1]) Siehe zum Schluss die relativen Schädigungen durch mangelhaften Schutz der gesunden Haut.

[2]) Das Chromoradiometer, Wr. klin. Rundschau, 1902, No 35; Verhandlungen des II. internat. Kongresses für Radiologie, Bern, 1902; Fortschr. auf d. Geb. der Röntg., Bd. VI, Heft 2, Verh. d. derm. Sektion der Naturforschervers. 1902; Wr. klin. Wochenschr. 1902, No. 22 Ges. d. Ärzte.

wenn auch nicht zerstörende Reaktion in der gesunden Umgebung des Bestrahlungsfeldes handelt. Wir haben schon gehört, dass dieselben durch ungenügenden Schutz der Nachbarschaft entstehen. Das hierfür verwendete Material kann auf seine Absorptionskraft, seine Fähigkeit, das Röntgenlicht von der zu schützenden Haut genügend abzuhalten, jederzeit mittelst des erwähnten Instrumentes bestimmt werden.

Fast jedes, auch das zweckwidrigste Schutzmaterial hält einen Teil der Strahlung ab, und so kommt es, dass in Fällen von ungenügendem Schutz die schlecht geschützten peripheren Partien fast nie so hohe Reaktionen zeigen, wie die unbedeckte kranke Stelle. War daher die gegebene Dosis nicht zu hoch, so führt der ungenügende Schutz bloss zu einer geringgradigen Reaktion an ungewünschter Stelle, die bald zurückgeht, und solche Fälle werden kaum die Gerichte beschäftigen. Sie sind sicher sehr häufig.

Die ungenügende Abdeckung wird daher meist nur dann zu forensischer Behandlung gelangen, wenn überdies auch im beabsichtigten Bestrahlungsfeld eine absolute Überdosierung vorgefallen ist. Dann findet sich nicht nur im Bereich der behandelten Affektion eine Schädigung, sondern auch in dem schlecht geschützten eine entsprechend geringere Läsion.

Zwei besondere Fälle ungenügenden Schutzes der gesunden Haut sind im folgenden geschildert und kommen nicht selten vor.

Häufig wird die gesunde Umgebung der zu bestrahlenden kranken Partie zwar geschützt, jedoch in zu geringer Ausdehnung. Ausserhalb des z. B. aufgelegten schmalen Bleibleches tritt dann ebenfalls Reaktion auf.

Im anderen Fall wird unter besonderen Umständen die Röhre einem nicht zu behandelnden Körperteil viel näher gebracht als dem zu behandelnden. Soll z. B. die Unterfläche des Unterkiefers bestrahlt werden, so wird bei gestrecktem Kopf die Röhre ganz nahe der Brust gebracht. Vergisst man die Brust gut zu decken, so tritt hier eine bedeutend stärkere Reaktion auf, als an der behandelten Stelle.

In beiden letztgenannten Fällen kann es auch geschehen, dass sich mehr oder minder fern vom Bestrahlungsort behaarte Haut befindet. Wird sie nicht abgedeckt und entsteht in ihr auch nur eine schwache Reaktion (1. Grad 1. Stufe), so fallen die Haare aus und erscheinen in diesem Fall erst in ca. zwei Monaten wieder. Dass mehrmonatliche Kahlheit zwar keine Krankheit wohl aber eine soziale Schädigung des betroffenen Individuums bedeutet, wird wohl häufig erkannt werden müssen.

Eine letzte, den bisherigen heterogene Art der Schädigung liegt in dem Auftreten einer Allgemeinerkrankung, bestehend in hohem Fieber, und einem Exanthem fast ohne alle die bei Verbrennungen durch hohe Hitzegrade entstehenden schweren Störungen des Wohlbefindens und des Bewusstseins[1]). Die als Toxämie aufzufassende Affektion tritt zur Zeit des Höhepunktes ausgedehnter Reaktionen auf und hat einen sehr günstigen Verlauf ohne jede bleibende Schädigung. Sie ist äusserst selten und es scheint, dass hier im Gegensatze zu den Hautveränderungen individuelle Dispositionsdifferenzen eine grosse Rolle spielen, weil schwerere und ausgebreitetere Reaktionen in zahlreichen anderen Fällen zu dieser Erkrankung nicht geführt haben.

Endlich sei noch anhangsweise der nicht seltenen Beschuldigung des Radiologen gedacht, dass er die einmal gesetzte über das erlaubte Mass hinausgehende intensive Reaktion schlecht behandelt habe. Nicht so sehr auf fehlerhafter Applikation der Röntgenstrahlen beruhe die lange Dauer der entstandenen Geschwüre, sondern auf fehlerhafter Behandlung derselben. Dieser Vorwurf wird nicht selten den Röntgologen, noch häufiger aber von dem in die Enge getriebenen Röntgologen den Patienten oder deren Ärzten gemacht, wenn die ersteren die Behandlung ihres Geschwüres in andere Hände gelegt hatten. Der Vorwurf ist im allgemeinen, wenn der Verdacht einer mutwilligen Selbstbeschädigung fehlt, zurückzuweisen. Denn, wie von der absorbierten Röntgenlichtmenge die Höhe, der Grad der Reaktion abhängig ist, so wiederum vom Grad die

[1]) Allgemein-Erkrankung nach Bestrahlung mit Röntgenlicht, Verfasser. Archiv für Dermatologie und Syphilis, im Druck.

Dauer. Diese ist auffallend kurz bei Reaktionen zweiten Grades erste Stufe (wenige Wochen), nicht sehr lang bei Reaktionen zweiten Grades zweite Stufe, sehr lang aber (viele Monate) bei Reaktionen dritten Grades. Parallelversuche haben nun gezeigt, dass die hier allein in Betracht kommenden länger dauernden Reaktionen durch keinerlei besondere Mittel abgekürzt, durch keine der auch sonst in der Dermatologie bei derartigen Prozessen verwendeten Mittel verlängert wird. Zwar wird die Überhäutung durch Benetzung mit Wasser verzögert und dieses ruft auf den geheilten Stellen Eczem hervor. Allein bei so günstigem Verlauf wird nicht geklagt. Reaktionen dritten Grades werden, besonders wenn sie ausgedehnt sind, mit Recht wie schwere Combustionen im Wasserbade gehalten, wenn sie geringe Ausdehnung besitzen, weit im Gesunden cxstirpiert.

Resumieren wir: Bei der zu therapeutischen und zu diagnostischen Zwecken vorgenommenen Bestrahlung des menschlichen Körpers mit Röntgenlicht kann spezielle Sachunkenntnis im ersteren Falle sehr leicht, im letzteren weniger leicht zu mehr minder schweren, teils langdauernden teils irreparablen Schädigungen führen. Wir haben diesbezüglich drei Möglichkeiten zu unterscheiden: 1. Die Schädigung im Bereich der absichtlich bestrahlten Haut durch absolute Überdosierung.

2. Schädigung an einer unabsichtlich bestrahlten Stelle (am häufigsten der Umgebung des absichtlich bestrahlten Gebietes) durch ungenügenden Schutz der nicht zu bestrahlenden Haut.
3. Schädigung des betroffenen Individuums durch Entstehen einer sekundären Allgemeinerkrankung infolge allzu ausgedehnter gleichzeitiger Röntgenreaktionen.

Und nun möchte ich zur Illustration des Gesagten über einige typische Fälle von gerichtlich ausgetragenen Röntgenverbrennungen kurz referieren. Ihre Durchsicht wird den Leser die völlige Ratlosigkeit der Personen und Körperschaften erkennen lassen, welche bisher berufen waren, den Richter mit ihrem Rat zu unterstützen.

Kasuistik.

Fall 1. Paris, 1898[1]). Eine Dame liess bei einem Radiologen eine diagnostische Röntgen-Aufnahme ihres Beines vornehmen. 3 Aufnahmen. Die erste mit einer Expositionszeit von 40 Minuten misslang. Sie wurde acht Tage später wiederholt (Expositionszeit 45 Minuten) und misslang. Acht Tage später folgte die dritte mit einer Expositionszeit von $1^1/_4$ Stunden. Auch diese Aufnahme war misslungen. Dagegen trug die Patientin eine schwere Brandwunde davon, welche eine zweijährige Behandlung erforderte. Der Radiologe wurde in Anklagezustand versetzt und 1900 wurde er durch das Civilgericht de la Seine „wegen eines besonders schweren Kunstfehlers“[2]) zu 5000 Fr. Schadenersatz verurteilt. Sachverständiger war Brouardel, der Pathologe und damalige Dekan der Pariser medizinischen Fakultät. „Es erschien ihm unbestreitbar, dass der Operateur Vorsichtsmassregeln hätte ergreifen können, welche den Erfolg sicherten, und die 1898, wo die Radiographie über die Anfänge schon hinaus war, bereits bekannt waren. Und wir können beifügen,“ erklärte M. Brouardel, „dass er, indem er diese Vorsichtsmassregeln zu gebrauchen vernachlässigte, das that, was die meisten, welche sich mit Radiographie beschäftigen, damals thaten, und auch heute noch thun.“

Diese Worte haben grosse Entrüstung entfesselt. Die damaligen Radiologen sprachen sich darüber mit grosser Empfindlichkeit und Reizbarkeit aus. „Was die Gefahr des Verbrennens“, so fährt das Journal de la Santé, ein übrigens durchaus nicht verlässliches Blatt, fort, „von der gesprochen wurde, betrifft, so wird von derselben von kompetenten Spezialisten, wie Mourice, Lenoir, Foveau-de-Courmelles, A. Londe, gar nicht mehr gesprochen. Der Prozess bezieht sich auf i. J. 1898 vorgefallene Ereignisse und 1898 gehört in das Altertum der Radiologie. Was man die „radiographische Insolation“ genannt hat, das Erythem und dessen Folgen, unter denen als die gefürchtetste der Haarausfall zählte, von all dem gibt es heute nichts mehr. Übrigens genügt bei Verlängerung zur Vermeidung jeden Unfalls eine Aluminiumplatte, die unter die Röhre gelegt wird.“

Epikrise des Verfassers: Es lag hier ein Fall von absoluter Überdosierung bei wiederholten radiographischen Aufnahmen vor. Nach der Heilungsdauer zu urteilen, mögen ca. 30

[1]) Journal de la Santé, Bd. 18, No. 899.
[2]) Faute operatoire particulièrement grave.

der oben erörterten Mengeneinheiten das Bein getroffen haben. Auch wenn die Röhre bei den drei Aufnahmen sehr nahe dem Körper aufgestellt war, worüber uns nichts berichtet wird, muss sie, da sie in 160 Minuten ca. 30 Einheiten geliefert hat, ziemlich intensives Licht gegeben haben und man wird unter Berücksichtigung der damaligen Instrumentarverhältnisse nicht irre gehen, wenn man auf ein mittelstark absorbierbares Licht schliesst. Mit diesem konnte die radiographische Aufnahme des Beines in 2—5 Minuten maximo mit bestem Erfolg durchgeführt werden. Das Misslingen der Aufnahmen ist daher auf Überexposition der Platten zu beziehen. Ohne sie gesehen zu haben, können wir schliessen, dass sie sich bei der Hervorrufung tief geschwärzt haben, wenn nicht schon Solarisation der Emulsion eingetreten war. Es zeigt sich also zunächst eine Unkenntnis der Aufnahmetechnik. Ohne allen Grund und zum Schaden des Radiogrammes wurde mit der Expositionszeit jene Grenze weit überschritten welche durch die Vulnerabilität der Haut gesetzt ist. Bezüglich der Schuldfrage muss man aber in Betracht ziehen, ob jene Grenze damals bekannt war und ob es technisch möglich war, sie zu bemerken und zu respektieren. Das war nun nicht der Fall. Niemand hatte auch nur eine Ahnung, wo sie lag und woran man sie erkennt. Die Berechtigung des Urteiles ist also zweifelhaft, da doch die Radiologie, trotzdem sie vor Feststellung dieser Maximen als gefährlich zu bezeichnen war, nicht verboten war. Die Urteilsbegründung spricht, die Richtigkeit des Referates (c. l.) vorausgesetzt, von Schutzmassregeln, die ausser acht gelassen worden sind, und erhebt zugleich gegen die Mehrzahl der damaligen Radiologen die Anklage, dass auch sie gewohnheitsmässig diese gebotenen Schutzmassregeln ausser acht lassen. Worin diese Schutzmassregeln bestehen, ist (c. l.) nicht ausgeführt. Wir erfahren dies aber aus der Diskussion: „Übrigens genügt bei Verlängerung zur Vermeidung jeden Unfalles eine Aluminiumplatte, die unter die Röhre gelegt wird." Wir wissen heute, dass diese Aluminiumplatte das ungeeignetste Schutzmittel ist. Der Gedankengang, der zu ihrer Verwendung führte, schliesst an die elektrodynamische Theorie an. Er hat zur Voraussetzung, dass die elektrischen Entladungen der Röhre das „schädigende Agens" sind und folgert, dass Aluminium als guter Leiter der Elektrizität die gefährlichen Entladungen von der Haut abhält, während es wegen seines niedrigen Atom-Gewichtes die Röntgenstrahlen leicht durchlässt. Da aber thatsächlich die Röntgenstrahlen das wirksame Agens der Röntgenröhre sind, so ist der Schutz, den die Aluminiumplatte gewährt, ein minimaler. Diese wertlose, und weil sie eine unberechtigte Beruhigung gewährt, gefährliche Massregel nicht gebraucht zu haben, war das damals bestrafte Vergehen.

Fall 2. Verurteilung eines französischen Arztes, durch dessen Röntgenbehandlung eine Verbrennung entstanden war. In der Urteilsbegründung wurde ausgeführt, dass der Arzt den Fehler begangen hatte, den Patienten statt auf einem Tisch auf die Erde zu lagern.

Fall 3. Verurteilung eines französischen Kollegen, durch dessen Röntgenbehandlung eine Verbrennung entstanden war. In der Urteilsbegründung wurde ausgeführt, dass der Arzt den Fehler begangen habe, den betreffenden Körperteil zur Herstellung absoluter Ruhe statt mit Sandsäcken mit Büchern „aus seiner Bibliothek" zu umgeben.

Fall 4. Dr. R....., Paris, unterzog eine an Ischias leidende Frau A.... in Paris einer Behandlung mit Röntgenstrahlen[1]). Die Dame trug eine „Brandwunde" davon, welche eine dreiwöchentliche ärztliche Behandlung nötig machte. Dann klagte sie gegen den Arzt, der zur Zahlung von 5000 Fr. und Tragung aller Prozesskosten verurteilt wurde. Das Gericht erkannte, dass ein Arzt für jedes Verschulden in seiner Praxis verantwortlich und nicht berechtigt ist, seine Patienten zu Experimenten mit Heilmitteln, deren Wirkungen er selbst noch nicht genau kennt, zu missbrauchen.

Epikrise: Der Fall ist typisch für die Hilflosigkeit der Gerichte in dieser Angelegenheit und nebst vielem Falschen sehen wir einzelne Körnchen Wahrheit in ihrer Argumentation. Wenn meine Quelle richtig ist, dann ist jeder Satz derselben zu bemängeln. Zu den üblichen Behandlungsarten der Ischias gehört die Setzung energischer örtlicher Hautreize. Senfpflaster,

[1]) Ich folge einem Bericht des „Neuen Wiener Journal", das seine französische Quelle nicht angiebt, und den mündlichen Mitteilungen französischer Kollegen.

Blutegel, neuerdings die sehr energische Vereisung der Haut mittelst Chloräthyl. Der Gedanke, dass hier, wenn die Hautreize überhaupt von Nutzen sind, die tiefgehende und wochenlang anhaltende Röntgendermatitis eine Verbesserung der Ischiastherapie zu bringen vermag, ist daher vollkommen berechtigt. Von einer Bestrahlung, die so schwach ist, dass sie keinerlei Hautveränderung zur Folge hat, ist jedoch kein Erfolg zu erwarten. Eine zur Heilung drei Wochen beanspruchende Röntgendermatitis wäre aber in diesem Fall als das Minimum dessen zu bezeichnen, was hier nützen kann, und je nach der bisherigen Dauer der Erkrankung wäre auch gegen eine zwei Monate dauernde Reaktion nicht viel einzuwenden.

Allein es hat den Anschein, als ob Herr Dr. R..... diesen Gedankengang nicht gegangen wäre, als ob er eine reaktionslose Behandlung beabsichtigt hätte und über den Erfolg derselben selbst überrascht gewesen wäre. Er hat vielleicht durch das Geständnis eines Kunstfehlers ein milderes Strafmass erzielen wollen, und doch kann es leicht sein, dass der vorliegende Fall der einzige ist, den er richtig, das heisst mit Reaktion, behandelt hat. „Das Gericht erkannte, dass ein Arzt für jedes Verschulden in seiner Praxis verantwortlich“ ist. Diesen Gemeinplatz hat das Gericht wohl nicht erkannt. Der Schlusspassus bezüglich der mangelnden Berechtigung des Arztes, neue Heilmittel, deren Wirkungen er nicht kennt, zu gebrauchen, fordert die bereits ebenfalls einem Gemeinplatz gleichende Frage an den Gesetzgeber heraus, wer berechtigt ist, neue Heilmittel zu gebrauchen, und an wem er sie gebrauchen darf. Involvieren die Hunderte von neuen Heilmitteln, welche seit zehn Jahren den Markt überschwemmen, Tausende von Gesetzesverletzungen? Zwischen Tierschutz und Verbrecherschutz in die Enge getrieben, verfällt die Forschung der Verurteilung wegen Experimentes am Menschen.

Wenn Madame A . . . nach der milden Reaktion ihre Ischias verloren haben sollte, so ist der Gedanke nicht von der Hand zu weisen, dass sie dieselbe durch die Reaktion verlor und da sie noch 5000 Fr. bekam, muss man sagen, dass Frankreich allzu gut für seine Kranken und allzu schlecht für seine Ärzte sorgt.

Im Ganzen fällt bei den französischen Fällen die Höhe des Strafausmasses auf. Die Abschreckungstheorie hat denn auch reichliche Früchte gezeitigt, und das Röntgenverfahren steht in diesem Lande, abgesehen von wenigen Ärzten, auf einer ungemein niedrigen Stufe, die nur noch von England und Amerika unterboten wird. Eine Radiotherapie giebt es dort kaum und die röntgologische Diagnostik wird wenig benützt, wegen Verbrennung von Ärzten gefürchtet, und praktisch von Nichtärzten gehandhabt, was die Gesetze des Staates zulassen. Darin liegt ein zweiter Hemmschuh für die Entwicklung dieses medizinischen Faches.

Findige Geschäftsleute halten die Praxis in ihren Händen, und, dass die Forschung in praktisch aussichtslosen Gebieten kurze Beine hat, darf man ihr nicht verargen. Es ist lohnend, daraufhin die Städte Deutschlands zu betrachten, dessen Gesetze ja ebenfalls im Gegensatz zum österreichischen die Heilthätigkeit von Laien nicht hindern. Und zwischen jenen, welche von vornherein Fabriken radiologischer Apparate besassen, und jenen, welche erst wegen ärztlicher Erfolge solche bekamen, zeigt sich ein bedeutender Unterschied. Berlin und Hamburg sind die Typen hierfür. (Schluss folgt.)

Correspondenzen.[1])

1. In einer kürzlich erschienenen Arbeit wird die Behauptung aufgestellt, dass die Wirkung eines durch schräg schneidende X-Strahlen erzeugten Sekundärstrahlenbündels entschieden schädlicher sei als die eines solchen, welches durch senkrecht schneidende X-Strahlen hervorgerufen wird; und es dient diese Behauptung als die angebliche Grundlage einer instrumentellen Neuerung. Ich bitte um Mitteilung, welche Berechtigung Ihnen diese Behauptung zu haben scheint.

2. In welchen Mengenverhältnissen entstehen die Sekundärstrahlen in einer röhrenförmigen Bleiblende?

Dr. Holzknecht, Wien.

Antworten:

ad 1. Die oben genannte Behauptung ist nach Ansicht des Unterzeichneten durchaus unrichtig. Die Menge der in irgend einem Stoffe erzeugten Sekundärstrahlen hängt nämlich einerseits von der Qualität (Durchdringungsvermögen) und Quantität der auftreffenden X-Strahlung und andererseits auch von der Qualität (Atomgewicht) und Quantität (Zahl) der getroffenen Teilchen des Stoffes ab, nicht aber von der Richtung, unter welcher die Strahlen auftreffen.

Diese letztere irrtümliche Ansicht mag vielleicht durch die in der angezogenen Arbeit enthaltene, an und für sich richtige Beobachtung entstanden sein, dass es bei Aufnahme starker Körperteile — unter Benutzung derselben Blendenöffnung — vorteilhafter ist, die Röhre etwas weiter von der letzteren zu entfernen. Diese Beobachtung hat aber ihren Grund nicht etwa darin, dass bei der grösseren Entfernung der Röhre die X-Strahlen senkrechter auffallen — was ja übrigens bei zentraler Stellung der Röhre auch nur für die Randteile des durchstrahlten Organes zutrifft — sondern vielmehr darin, dass dann das in den Körper eindringende Strahlenbündel entsprechend schmäler und also die Zahl der getroffenen Teilchen des Organes kleiner wird, wie man sich ja durch zwei entsprechende Zeichnungen ohne weiteres klar machen kann.

Das letztere Ziel, d. h. die Verkleinerung der Zahl der getroffenen Teilchen, kann man jedoch auch bei nahe an der Blende befindlicher Röhre einfach dadurch erreichen, dass man die Blende selbst entsprechend enger macht; und unter diesen Umständen wird man Bilder von derselben Güte erzielen wie bei dem oben beschriebenen Verfahren, ohne dabei den Nachteil der längeren Expositionszeit mit in den Kauf zu nehmen. Andererseits bringt allerdings die grössere Annäherung der Röhre als Nachteil auch wieder eine stärkere Vergrösserung der weiter von der Platte entfernt liegenden Teile des Organes mit sich.

ad 2. Die Frage könnte einfach durch die Bemerkung erledigt werden, dass uns die in einer röhrenförmigen Bleiblende entstehenden Sekundärstrahlen überhaupt nichts angehen, da dieselben viel zu schwach sind und auch ein viel zu geringes Durchdringungsvermögen haben, als dass sie durch das zu durchstrahlende Organ hindurch — und wenn es auch nur eine Hand wäre — auf die Platte wirken könnten. Nichtsdestoweniger will ich diese Gelegenheit benutzen, um überhaupt auf die röhrenförmige Blende etwas näher einzugehen. Dieselbe stellt im Grunde genommen eine Vereinigung der beiden, schon im ersten Bande dieser Zeitschrift (pag. 85 und 86) von mir empfohlenen Blenden dar, von denen die erste in unmittelbarer Nähe der Röntgenröhre angebracht werden sollte, um die Sekundärstrahlung der Glaswand der letzteren nach Möglichkeit auszuschliessen, während die andere in möglichster Nähe des zu durchstrahlenden Organes anzubringen war, um die Zahl der getroffenen Teilchen des letzteren nach Möglichkeit zu reduzieren.

Statt nun aber zwei getrennte Blenden zu benutzen, schien es in der Folge einfacher, die beiden durch ein passendes Rohr zu verbinden und ferner für die beiderseitigen Enden desselben zwei Sätze von Bleiringen vorzusehen, durch welche eine eventuell notwendige Verengerung beiderseits nach Belieben vorgenommen werden konnte. So entstand dann die röhrenförmige Blende, wie sie z. B. Albers-Schönberg bei seiner Kompressionsblende benutzt.

Neuere Versuche, über die allerdings bisher noch nicht berichtet worden ist, haben mir nun jedoch gezeigt, dass bei der Durchstrahlung stärkerer Körperteile, um die es sich hier ja immer nur handelt, die Sekundärstrahlung der Glaswand der Röhre unberücksichtigt bleiben kann, da sie bei normalen Röhren sowohl im Vergleiche zur primären Strahlung als auch zu der im Organe entstehenden Sekundärstrahlung eine fast verschwindende Stärke besitzt. Somit fällt also auch der Grund für die Anwendung der ersten der beiden oben beschriebenen Blenden und damit auch überhaupt

[1]) Seitens der Redaktion der Fortschritte auf dem Gebiete der Röntgenstrahlen ist eine **Auskunftsstelle** für alle auf die Anwendung der Röntgenstrahlen sich beziehenden Angelegenheiten eingerichtet worden. Fragen medizinischer, physikalischer oder technischer Art werden beantwortet und, soweit dieselben von allgemeinem Interesse sind, unter dieser Rubrik publiziert. Alle Anfragen sind direkt an die Redaktion Dr. Albers-Schönberg, Klopstockstr. 10, Hamburg, zu richten.

der Grund für die Anwendung einer röhrenförmigen Blende fort — vorausgesetzt natürlich, dass die letztere Form sich nicht aus Gründen der Stabilität oder dergl. empfiehlt, wie es z. B. bei der Albers-Schönbergschen Kompressionsblende der Fall ist.

Mit Rücksicht auf die oben beschriebenen Sekundärstrahlungen allein dagegen ist die Anwendung einer einzigen, in einer Ebene liegenden Blende vollkommen ausreichend; und es bleibt dann auch die Lage der Ebene dieser Blende zwischen Röhre und Objekt ziemlich gleichgültig, wenn man nur darauf achtet, dass mit der Verschiebung derselben auch die Grösse der Blendenöffnung in entsprechender Weise geändert wird. Um nämlich bei einer solchen Durchstrahlung starker Körperteile von 20 cm Dicke und mehr wirklich die bestmöglichen Bilder zu erzielen, muss die Blende schon so klein gemacht werden, dass der auf der Platte entstehende Strahlungsbezirk nicht grösser als etwa 100 qcm ist, sodass also genau genommen eine Platte von $^{9}/_{12}$ cm für alle diese Aufnahmen ausreicht. Macht man dagegen die Blende etwa so gross, dass schon eine Platte $^{13}/_{18}$ cm voll ausgezeichnet wird, so kann man bei den Aufnahmen derartiger Körperteile schon eine deutliche Verschlechterung des Bildes durch die in letzteren erzeugten Sekundärstrahlen feststellen — sowie auch sogar schon auf dem Leuchtschirm beobachten.

Um dann aber endlich bei diesen Durchstrahlungen die photographische Platte auch wirklich zu treffen, legt man an deren Stelle zunächst einen Leuchtschirm, setzt die Röhre in Betrieb und verengert dann die Blende so lange, bis der leuchtende Fleck des Schirmes die gewünschte Grösse hat. Von nun an lässt man die gegenseitige Stellung von Röhre und Blende ungeändert, legt ferner an den Ort jenes leuchtenden Fleckes die photographische Platte und schliesslich oben darüber den abzubildenden Teil des in Frage kommenden Organes, welch' letzteres allerdings in der Regel eine ziemliche Sorgfalt erfordert.

Dr. Walter, Hamburg.

Im vorigen Hefte dieser Zeitschrift befindet sich unter den Korrespondenzen eine längere Auseinandersetzung des Herrn Klingelfuss, Basel, die, wenn sie auch in manchen Punkten das Richtige trifft, doch in anderen — und zwar vor allem auch in ihrer Hauptfrage — nach meiner Ansicht so durchaus irrtümliche Auffassungen vertritt, dass ich sie nicht unwidersprochen lassen kann.

Für richtig halte auch ich zunächst die mitgeteilte Erfahrung, dass die in eine Röntgenröhre hineingesandten Einzelentladungen eines Induktors, wenn die Röhre gut funktionieren soll, nicht zu stark sein dürfen, eine Thatsache, die man auch so aussprechen kann, dass diejenigen Einzelfunken des Induktors, deren Länge ungefähr der sog. Funkenlänge der Röhre gleich ist, blendend weiss oder auch blau und knallend, nicht aber dumpf und von einer dicken gelben Raupe, der Aureole, umgeben sein dürfen. Richtig ist ferner auch, dass bei einer einzelnen Entladung, welche sowohl aus einem blauen Funken als auch einer Aureole besteht, die letztere dem ersteren zeitlich nachfolgt und um so länger andauert, je kräftiger die Aureole ist, während der blaue Funke stets von ganz ausserordentlich kurzer Dauer ist.

Von nun ab jedoch beginnen meines Erachtens die Irrtümer; denn schon, wenn behauptet wird, dass die Kurve der blauen Entladung und die der Aureole „nebeneinander herlaufen", dass zwischen beiden eine „Phasenverschiebung" bestehen soll, und wenn endlich beide sogar als „Schwingungen" angesehen werden, so geht aus allem diesem hervor, dass Kl. den blauen Funken und seine Aureole fälschlicherweise für zwei selbständige Erscheinungen hält, während doch beide unzertrennlich miteinander verbunden sind.

Bei einer solchen Entladung, die aus einem blauen Funken und einer Aureole besteht, stellt nämlich der erstere denjenigen Teil der Entladung dar, durch welchen die Funkenbahn überhaupt erst zu stande kommt, während die zweite einfach den gesamten noch nachfolgenden Elektrizitätsfluss umfasst, der also schon eine gute leitende Bahn vorfindet und daher auch mit ganz anderen Verhältnissen zu thun hat als der erstere.

Aus diesem Grunde habe ich in Wiedemanns Annalen, Bd. 97 p. 639, 1898, wo ich zuerst diese Verhältnisse klar gelegt habe, den blauen Funken als den „Anfangsfunken" und die sich dann weiter in der fertigen Funkenbahn abspielenden Vorgänge, die man bis dahin, wenn sie stärker zum Vorschein traten, die Aureole des Funkens nannte, einfach als seine „Nachentladung" bezeichnet. Auf die Entstehungsweise des ersteren, die ich a. a. O. ausführlich dargelegt habe, will ich hier nicht näher eingehen, vielmehr nur darauf hinweisen, dass die Nachentladung oder Aureole einen ganz verschiedenartigen Verlauf zeigt, je nachdem man im primären Stromkreise einen Unterbrecher mit Kondensator verwendet oder nicht, sowie auch, je nachdem man einen grossen oder kleinen Induktor anwendet. Alles dieses lässt sich durch die Abbildung solcher Funken auf schnell bewegten photographischen Platten verhältnismässig leicht nachweisen; und ich habe nicht bloss hunderte sondern tausende von Induktionsfunken, die unter den verschiedenartigsten Umständen erzeugt wurden, auf diese Weise analysiert.

Kommen wir indessen noch einmal auf den Unterschied zwischen dem blauen Funken und

seiner gelben Aureole zurück, so verstehen wir nun aus dem oben dargelegten Zusammenhange beider auch ohne weiteres den grossen Unterschied ihrer Färbungen. Denn da die Luft dem Zustandekommen des ersteren natürlich einen ganz ausserordentlich grossen Widerstand entgegensetzt, so muss dementsprechend auch die in der Funkenbahn erzeugte Wärme in diesem Falle eine ganz enorme sein, sodass sich die Luft daher in dem blauweissen Anfangsfunken gewissermassen bis zur Weissglut erhitzt. Demgegenüber ist nun bei der Nachentladung der Weg durch die Luft schon gebahnt und demnach auch der Widerstand dieses Weges ganz erheblich geringer geworden als zu Anfang, sodass mithin auch die Wärmeentwicklung in demselben jetzt eine entsprechend kleinere ist und der Funkenkanal jetzt also nicht mehr blendend weiss sondern nur noch grünlich-gelb wird.

Ferner verstehen wir nach dem Obigen aber auch ohne weiteres, warum z. B. in dem Falle, wo sich mehrere hundert Funken in der Sekunde aufeinander folgen, überhaupt kein weisser Funke mehr sondern nur noch gelbe Entladungen zu stande kommen: die Luft behält nämlich die durch eine elektrische Entladung erlangte Leitfähigkeit eine gewisse Zeitlang bei, und in dem genannten Falle findet daher jeder Funke schon bei seinem Entstehen eine noch verhältnismässig gut leitende Bahn vor, die er dann natürlich auch benutzt, und die jetzt ihres viel geringeren Widerstandes wegen natürlich auch überhaupt nicht mehr bis zur Weissglut, sondern nur noch bis zur Gelbglut erhitzt wird. Darum nehmen denn auch solche sehr schnell aufeinander folgende Induktionsentladungen sämtlich denselben Weg durch die Luft, der nur durch thermische Einflüsse fortwährend nach oben zu getragen wird, um hier plötzlich abzureissen, worauf sich dann unten wieder ein neuer Anfangsfunke ausbildet, mit dem das Spiel wieder von vorne anfängt.

Alle diese Darlegungen sind nicht etwa nur theoretisch von mir abgeleitet, sondern durch die oben beschriebene photographische Analyse derartiger Funkenströme experimentell bewiesen worden.

Kommen wir indessen jetzt zu dem eigentlichen Hauptinhalte des Klingelfussschen Aufsatzes, so gipfelt nun derselbe in der Behauptung, dass die starken Entladungen, die also in Luft einen Funken mit Aureole geben, wegen ihrer langen Dauer so schädlich auf die Röntgenröhre wirken sollen, und zwar wird als näherer Grund dieser Annahme dann noch die weitere Vermutung ausgesprochen, dass bei diesen langdauernden Entladungen die dabei erzeugten Röntgenstrahlen und Kathodenstrahlen sich gegenseitig stören sollen.

Was nun aber zunächst den letzteren Punkt anbetrifft, so brauche ich nur darauf hinzuweisen, dass eine solche gegenseitige Beeinflussung der genannten beiden Strahlenarten bisher weder nachgewiesen noch auch überhaupt wahrscheinlich ist. Denn einmal haben wir es hier mit zwei Erscheinungen von ganz verschiedener Art zu thun, und zweitens ist auch der Zeitraum, in welchem sich die Bildung eines Kathodenstrahlenteilchens und die Emission der daraus entstehenden Röntgenstrahlung vollzieht, im Vergleich mit den oben in Rede stehenden Zeiträumen durchaus als verschwindend anzusehen, sodass es für die ersteren jedenfalls ganz gleichgültig sein muss, ob diese letzteren etwas länger dauern oder nicht.

Aber Kl. ist auch überhaupt im Irrtume, wenn er glaubt, dass eine Entladung immer dann schädlich auf die Röntgenröhre wirke, wenn sie zeitlich von sehr langer Dauer ist. Zur Widerlegung dieser Ansicht kann ich nämlich eine Reihe von Versuchen anführen, die schon zu Anfang des Jahres 1898 von mir angestellt, bisher aber allerdings noch nicht veröffentlicht wurden. Ich habe nämlich damals unter Anwendung eines Quecksilberstiftunterbrechers ein und dieselbe Röntgenröhre zunächst mit einem 30cm-Induktor und dann auch mit einem 60cm-Instrument — und zwar jedesmal bei möglichst normaler Belastung — betrieben und dann den Verlauf der in beiden Fällen durch die Röhre hindurchgehenden Induktionsschläge dadurch festgestellt, dass ich die letztere unmittelbar über einem feinen Metallspalte anbrachte und dann unterhalb desselben eine photographische Platte mit sehr grosser Geschwindigkeit quer zu dem Spalte vorbeiführte. Nimmt man zu diesen Versuchen die allerempfindlichsten Platten, sowie einen möglichst energisch wirkenden Entwickler, so kann man den zeitlichen Verlauf jeder einzelnen Entladung auf diese Weise ganz gut zu Gesichte bringen und auch sogar, wenn man die Platte so lang nimmt, dass man mehrere Entladungen hintereinander auf derselben erhält, und gleichzeitig die Tourenzahl des Unterbrechers misst, die Zeitdauer der einzelnen Vorgänge in den Entladungen bestimmen.

Bei den obigen Versuchen ergab sich nun, dass bei dem 30cm-Induktor die einzelnen Entladungsschläge stets von viel kürzerer Dauer waren als bei dem 60cm-Apparate — in einem bestimmten Falle z. B. bei dem ersteren nur 0,00031, bei dem letzteren dagegen 0,0029 Sekunden, d. h. also fast 10mal so lange andauerten. Nichtsdestoweniger funktionierte aber die Röhre mit dem letzteren Apparate genau so gut wie mit dem ersteren, und die Zeitdauer der Entladungen hat also mit dem mehr oder weniger guten Funktionieren einer Röntgenröhre jedenfalls nichts zu thun.

Weiter will dann Kl. auch diejenigen Störungen, welche sich in der Röhre oft bei einem allzu schnell arbeitenden Unterbrecher zeigen, auf eine gegenseitige schädliche Beeinflussung der Kathodenstrahlen und Röntgenstrahlen zurückführen, und zwar sollen in diesem Falle sogar, wenn ich ihn recht

verstehe, die Röntgenstrahlen des einen Unterbrechungsschlages die Kathodenstrahlen des nächsten beeinflussen! Es genügt aber wohl, zur Widerlegung dieser Ansicht darauf hinzuweisen, dass der Zeitraum zwischen zwei Unterbrechungen doch fast immer grösser als ein tausendstel Sekunde ist, während die Lebenszeit eines „Röntgenstrahls" sicher viel weniger als ein milliontel Sekunde beträgt, sodass daher die Annahme, dass der letztere noch nach ein tausendstel Sekunde und mehr schädliche Wirkungen hervorrufen sollte, vollständig ausgeschlossen ist.

Schon im voraus will ich hier bemerken, dass ich diese durch allzu schnell aufeinander folgende Entladungen in der Röhre hervorgerufenen Störungen auf eine ganz andere Ursache zurückführe als die oben zuerst behandelten, die durch allzu kräftige Entladungen verursacht wurden; und so werde ich denn auch jetzt, wo ich nunmehr dazu übergehe, meine eigenen Ansichten über die von Kl. angeregten Fragen darzulegen, diese beiden Fälle gesondert und zwar zuerst diese letzteren Störungen behandeln.

Die Erscheinung nun, dass eine allzu kräftige Entladung schädlich auf eine Röntgenröhre wirkt, ist meines Erachtens dadurch zu erklären, dass auch das Vacuum einer Röntgenröhre — ähnlich wie die gewöhnliche Luft — bloss durch den Durchgang der Elektrizität eine erhöhte Leitfähigkeit erlangt, und dass demnach eine solche Röhre selbst im Verlaufe einer einzigen Entladung von Anfang bis zu Ende immer weicher wird.

Zur Unterstützung dieser Auffassung führe ich nur den folgenden Versuch an. Man sende in eine frische, mittelharte Röntgenröhre durch langsames Eintauchen und schnelles Herausziehen des Stiftes eines Quecksilberunterbrechers — unter Anwendung eines möglichst grossen Induktors mit möglichst grosser primärer Stromstärke und möglichst grossem primären Kondensator — einen einzigen möglichst kräftigen Induktionsschlag hinein. Die Röhre wird dann nicht bloss mit höchst intensiver grüner Phosphoreszenz aufleuchten, sondern auch gleichzeitig in ihrem Innern ein sehr starkes weisses Licht zeigen, was sie sonst bei normalem Betriebe nicht thut. Das Auftreten dieses Lichtes in jenem Fall beweist uns nun aber, dass die Röhre schon im Verlaufe dieses einen Induktionsschlages so weich geworden ist, dass sie schliesslich sogar weisses Anodenlicht zeigte, ein Zustand, in welchem bekanntlich eine Emission von Röntgenstrahlung überhaupt nicht mehr stattfindet. Zugleich aber enthält dieser Versuch auch die Erklärung der oben in Rede stehenden schädlichen Einwirkung allzu starker Entladungen; denn durch solche, wenn sie auch noch lange nicht so stark sind wie die des obigen Versuches, kann eben doch der Härtegrad der Röhre schon soweit heruntergedrückt werden, dass das im letzten Teile einer jeden Entladung ausgesandte Röntgenlicht ein viel zu geringes Durchdringungsvermögen hat, als dass es bei der gerade vorliegenden Durchleuchtung überhaupt noch zur Geltung käme.

Eine solche allzu starke Entladung versetzt also hiernach in ihrem letzten Teile die Röhre in einen für den vorliegenden Zweck zunächst jedenfalls überflüssigen Zustand; dieser letztere ist aber auch nicht bloss überflüssig sondern sogar schädlich, weil nämlich in diesen Augenblicken auch eine ganz unnötige Erwärmung der Röhre stattfindet, die um so bedenklicher ist als bekanntlich gerade die weichen Röhren sich am leichtesten erhitzen.

Dies also sind meine Gründe für die Schädlichkeit der allzu kräftigen Entladungen, diejenigen für die Schädlichkeit der allzu schnell aufeinander folgenden Entladungen dagegen liegen nach meinem Dafürhalten auf einem ganz anderen Gebiete, und zwar mache ich dafür — ausser den etwaigen Unregelmässigkeiten des Unterbrechers — vor allen Dingen die Schliessungsströme des Induktors verantwortlich. Von der Richtigkeit dieser Ansicht kann man sich in sehr einfacher Weise überzeugen, wenn man über einen Induktor mit veränderlicher Selbstinduktion der Primärspule verfügt. Man braucht nämlich dann nur eine sonst gut funktionierende ziemlich harte Röhre — entgegen den Vorschriften, die ich mehrfach in dieser Zeitschrift gegeben habe — mit einem kurzen Wehneltstifte und in Verbindung mit einer niedrigen Stufe der Selbstinduktion zu betreiben. Schaltet man dann bei 110 Volt Betriebsspannung nahezu den sämtlichen Widerstand aus, so hat man es bekanntlich mit einer ausserordentlich hohen Zahl von Unterbrechungen zu thun und wird nun auch in der Röhre sofort jene charakteristischen Flecke und Ringe bemerken, deren Ursache man ferner auch sofort kennen lernt, wenn man den Strom des Induktors umkehrt. Es zeigen sich nämlich dann genau dieselben Flecke und Ringe in der Röhre, und zwar jetzt viel stärker als vorher, ein Beweis, dass diese Erscheinungen auch im ersteren Falle nur durch die entgegengesetzt gerichteten Induktionsströme, d. h. die Schliessungsströme des Induktors, entstanden sind.

Dass man alle diese Störungen, wie Kl. angiebt, durch Einschaltung einer Drosselröhre oder einer Funkenstrecke in den sekundären Stromkreis beseitigen kann, ist selbstverständlich; denn dadurch macht man eben den Widerstand dieses Kreises so gross, dass die immerhin verhältnismässig kleine Schliessungsspannung ihn nicht mehr zu überwinden vermag. Verfügt man jedoch über ein nicht zu kleines Induktorium mit veränderlicher Selbstinduktion, so hat man alle diese künstlichen und zum Teil auch für die Röhre schädlichen Mittel nicht notwendig, denn in diesem Falle braucht man, um die

Röhre genügend zu belasten, nicht mehr eine so grosse Zahl von Entladungen in dieselbe hineinzuschicken und kann also dann auch die Selbstinduktion entsprechend grösser nehmen. Dadurch aber geht dann das Anwachsen des magnetischen Feldes des Apparates entsprechend langsamer vor sich und es erhält demnach auch die sekundäre Schliessungsspannung einen entsprechend kleineren Wert. Ein weiteres Mittel zu diesem Zwecke bildet ferner die Herabsetzung der primären Betriebsspannung durch Anbringung eines Nebenschlusses zur Induktorleitung, in der Weise, wie ich dies früher mehrfach angegeben habe.

Dr. Walter, Hamburg.

Das „System Dessauer"

mit kritischen Bemerkungen.

I.

Aus dem städtischen Krankenhaus Frankfurt a/M. (Chirurgische Abteilung. Oberarzt: Herr Prof. L. Rehn) berichtet Assistenzarzt Dr. v. Gosen, über **Praktische Erfahrungen mit dem Röntgeninstrumentarium, „System Dessauer", Aschaffenburg**:

In No. 34 der Münchener Med. Wochenschrift vom 17. Juni d. J. wurde von Herrn Dr. Metzner aus Dessau die Beschreibung und Anpreisung eines Röntgeninstrumentariums „System Dessauer-Aschaffenburg" veröffentlicht. Da ein Referat hierüber meinen Bericht unnötig verlängern würde, verweise ich auf den Originalartikel, der ja jedem Leser leicht zugänglich sein dürfte. Nur einen Punkt aus demselben will ich besonders betonen. Herr M. sagt nämlich, dass ein kleines Dessauersches Induktorium bei Anschluss an eine gewöhnliche Lichtleitung unter Verwendung eines elektrolytischen Unterbrechers dasselbe leiste, wie einer der bisher gebräuchlichen Induktoren von 40 cm Funkenlänge.

Diese Behauptung bringt das Fundament des „Systems Dessauer" zum Ausdruck.

Um nun einerseits diesen Satz zu berichtigen und andererseits kauflustige Kollegen vor Enttäuschungen zu bewahren, sollen jetzt unsere praktischen Erfahrungen mit diesem System veröffentlicht werden.

Im Februar dieses Jahres machten sich einige Verbesserungen an dem auf der chirurgischen Abteilung des hiesigen städtischen Krankenhauses in Benützung befindlichen Röntgeninstrumentarium wünschenswert. Zu jener Zeit bestand dieses aus einem Umformer, der den von der Zentrale gelieferten Wechselstrom in Gleichstrom umformte, einem Quecksilberturbinenunterbrecher, sowie einem Induktorium von 60 cm Funkenlänge.

Den Anstoss zu der geplanten Änderung gab vor allem der Umstand, dass die Güte der mit diesem Instrumentarium gelieferten Bilder geringer war, als man nach den Fortschritten auf dem Gebiete der Röntgentechnik erwarten konnte. Ein zweiter Grund war die Länge der Expositionszeiten, die z. B. bei dem Becken eines Erwachsenen 4—5 Minuten betrug.

Um die Güte und Deutlichkeit der Bilder zu heben, erwies es sich als nötig, den zu kleinen Wechselstromumformer durch einen grösseren zu ersetzen, während die Abkürzung der Expositionszeiten durch Einführung eines elektrolytischen Unterbrechers herbeigeführt werden sollte.

Unter den Firmen, die bei der Durchführung dieser Änderung in Wahl kamen, machte nun die Firma Dessauer, Aschaffenburg, der ausschlaggebenden städtischen Behörde die bei weitem günstigsten Angebote. Das System Dessauer unterscheidet sich von den anderen Röntgensystemen dadurch wesentlich, dass ein kleines, nach eigenen Angaben gebautes Induktorium (20 cm Funkenlänge) die sonst gebräuchlichen grossen und sehr teueren Induktorien vollwertig ersetzen soll. Ferner verspricht es unter Benützung der schon bekannten Thatsache, dass man auch in einen Wechselstromkreis den Wehneltunterbrecher einschalten kann, bei direktem Wechselstromanschluss gute Bilder zu liefern. Sein elektrolytischer Unterbrecher unterscheidet sich nicht von den sonst gebräuchlichen; er repräsentiert den bekannten Wehneltunterbrecher.

Ist nun der Beweis erbracht, dass die Plastik und Schärfe der Bilder bei Benützung des Dessauerschen Apparates nicht hinter der der anderen Systeme, die ein grosses Induktorium, sowie Verwendung des Gleichstroms unbedingt fordern, zurücksteht, dann liegen die Vorteile des Systemes Dessauer klar auf der Hand.

Das in unserem Falle gemachte Angebot zeichnete sich vor allem durch den bestechend niedrigen Preis aus. Natürlich muss ja ein Röntgeninstrumentarium mit kleinem Induktorium ohne Wechselstromumformer relativ billig herzustellen sein. Ausserdem musste die Handhabung eines so einfach konstruierten Apparates eine sehr leichte sein.

Unter diesen Umständen, verbunden mit der Versicherung, dass die Leistungen in jeder Hinsicht befriedigen würden, gelangte denn hier ein Dessauerscher Apparat mit 20 cm-Induktorium und direktem Wechselstromanschluss zu Aufstellung.

Wir kommen jetzt zu den praktischen Erfolgen.

In den nächsten Wochen wurden ausschliesslich alle Aufnahmen mit dem neuen Apparate angefertigt. Das Ergebnis war folgendes: Die Handhabung des Apparates war die denkbar einfachste. Durch Drehung einer Flügelschraube wurde der Strom geschlossen und die Lampe in Thätigkeit gesetzt. Eine drehbare Kurbel erlaubte dann die Widerstände nach Belieben ein- und auszuschalten. Durch Wegfall des Wechselstromumformers arbeitete der Apparat fast geräuschlos, da der elektrolytische Unterbrecher im Keller aufgestellt war. Die Expositonszeiten waren wesentlich gekürzt.

In Bezug auf die bisher geschilderten Eigenschaften hielt der Apparat also das, was die liefernde Firma versprochen hatte. Wenn nun noch die Güte der Bilder nichts zu wünschen übrig gelassen hätte, dann hätte man sich zu dem Neuerwerb Glück wünschen können. Leider bot sich aber hierzu keine Veranlassung. Die Bilder standen nämlich alle weit hinter denen unseres früheren Apparates zurück. Am besten gelangen noch die Extremitätenaufnahmen, doch waren wir gewöhnt, diese plastischer und die Knochenstruktur deutlicher zu sehen. Die Knochenumrisse hoben sich allerdings leidlich deutlich von den Weichteilen ab. In zweite Stelle rangierten an Güte die Thoraxbilder, während es durchaus nicht gelang, ein einigermassen befriedigendes Beckenbild eines mittelstarken Erwachsenen zu erhalten. Diese Bilder waren so undeutlich, dass von einer klaren Sichtbarkeit des Schenkelkopfes gar keine Rede sein konnte, da die Grenzen zwischen Kopf und Pfanne kaum sichtbar waren. Und zwar war dies das Ergebnis einer ganzen Reihe von Versuchen, die sich über Wochen ausdehnten. Auch gerieten nicht einzelne Bilder schlecht, während andere gut oder wenigstens besser wurden, sondern alle waren gleich minderwertig an Güte und somit gleichmässig unbrauchbar. An Aufnahme von Blasen-, Nieren- und Gallensteinen war gar nicht zu denken.

In den ersten Wochen hielten wir trotzdem an dem Glauben an den Apparat fest und dachten, der Grund für die mangelhaften Resultate liege vielleicht darin, dass Arzt und Schwestern noch nicht genügend eingearbeitet seien. Als jedoch nach 2 Monaten trotz häufiger Versuche mit systematischer Änderung der Expositionszeiten etc. keine Besserung eingetreten war, erhielt Herr Dessauer die Aufforderung, selbst hier zu erscheinen und für die Güte seines Apparates selbst die Beweise zu erbringen. Dieser Einladung wurde denn auch Folge geleistet und Herr Dessauer erhielt hier in meinem Beisein völlige Bewegungsfreiheit. Das Resultat seiner Bemühungen bestätigte unsere früheren Erfahrungen in vollem Masse, d. h. Herr Dessauer war nicht im stande Bilder zu liefern, die in irgend einem Punkte besser waren als die von uns gefertigten.

In einem Briefe vom 2. Juni teilt er uns denn mit, dass er Kontrollversuche in seinem Laboratorium gemacht habe und hierdurch zu dem Schlusse gekommen sei, der Wechselstrom beeinträchtige die Bildschärfe. Bei Gleichstrom habe er sofort Bilder von guter Bildschärfe erhalten. Herr Dessauer schrieb wörtlich: Es ist sonach klar, dass Sie zum Gleichstrombetriebe zurückkehren müssen. Dem Krankenhause stellte er hierauf einen Wechselstrom-Gleichstromumformer zur Verfügung. Auch unserem Drängen nach einem grösseren Induktorium wurde nachgegeben, so dass wir von Mitte Juni an unsere Versuche mit Gleichstrom und 24 cm-Induktorium fortsetzen konnten.

Nach dieser Änderung war sofort eine eklatante Besserung der Bilder zu konstatieren, wenn diese auch durchaus noch nicht auf der Höhe waren. Als Hauptursache dieses Aufschwunges ist die Wiedereinführung des Gleichstromes zu betrachten. Da uns auch von auswärts — Herr Dr. Albers-Schönberg war so freundlich, die erbetene Auskunft zu erteilen — unsere Erfahrungen mit Wechselstrom sowohl wie mit kleinen Induktorien bestätigt wurden, beantragten wir die Einstellung eines noch grösseren Induktoriums. Herr Dessauer lieferte ein solches von 45 cm Funkenlänge. Mit diesem werden denn, unter Verwendung des Gleichstromes, seit Ende Juli hier alle Aufnahmen gefertigt, so dass von dem ursprünglich gelieferten Apparate nur mehr der elektrolytische Unterbrecher in Benützung ist.

Von diesem Zeitpunkt an sind wir im grossen und ganzen mit der Güte der Bilder zufrieden. Die Extremitätenbilder zeigen jetzt die Knochenstruktur in vorzüglicher Weise; Muskelzüge, Sehnen, Hautgrenzen, event. verkalkte Arterien sind deutlich sichtbar. Die Thoraxbilder geraten fast ebenso zur vollkommenen Zufriedenheit, nur wäre eine schärfere Abgrenzung der Wirbelkörper wünschenswert. Die Beckenbilder entsprechen zwar jetzt immer noch nicht ganz den Anforderungen, die wir stellen müssen. Die Grenzen zwischen Kopf und Pfanne sind wohl sichtbar, jedoch noch nicht genügend scharf und klar gezeichnet. Die übrigen Beckenknochen heben sich gut von den Weichteilen ab, so dass man Frakturen und Knochenherde erkennen kann. Die Expositionszeiten weichen nicht von denen anderer Institute ab: z. B. Beckenexposition 2 Minuten, Handgelenk 15 Sekunden.

Wir stehen nun also am Ende einer Versuchsreihe, die mit Wechselstrom und kleinem Induktorium anfing und mit Gleichstrom und grossem Induktor endet. Die vorstehend beschriebenen, etappenweise eingeführten verbessernden Änderungen beweisen ganz klar, dass ohne Gleichstrom und ohne grosses Induktorium die Anfertigung guter plastischer Röntgenbilder unmöglich ist. Ich will damit keine neue Entdeckung proklamieren, sondern nur die hierfür schon gelieferten Beweise vermehren zu Nutz und Frommen der Kollegen. Als Arzt kann man sich wohl viel besser in einem Falle, wie dem unseren, ein Urteil aus praktischen Erfahrungen bilden, wie aus theoretischen Erörterungen und Behauptungen.

Nach dem bisher Gesagten ist es wohl selbstverständlich, dass der zurzeit hier in Benützung befindliche Apparat eine dauernde Verwendung nicht finden wird. Mein verehrter Chef, dem ich die Veranlassung und Erlaubnis zu dieser Veröffentlichung verdanke, beabsichtigt, die Einstellung eines nach Möglickeit grösseren Induktoriums zu bewirken.

Fassen wir unser hier in wochenlangen praktischen Versuchen gewonnenes Urteil zum Schlusse zusammen, so müssen wir sagen:

Die Dessauerschen Apparate mit kleinem Induktorium, bei Wechsel- oder Gleichstrombetrieb sind wohl dazu geeignet Extremitätenbilder und leidlich brauchbare Thoraxbilder zu liefern, versagen jedoch bei dem Versuche, eine Beckenaufnahme anzufertigen.

Nochmals betone ich, dass dieses Urteil auf praktischen Erfahrungen basiert. Auf physikalische Begründung oder Erörterung können wir uns nicht einlassen; sie gehört natürlich in das Gebiet der Physiker. Münchener Med. Wochenschrift. 1902. Nr. 51.

II.

Hierauf bringt die Münchener Med. Wochenschrift am 13. Januar 1903 folgende Erwiderung des Herrn Dessauer:

In Nummer 51 dieser Zeitschrift veröffentlicht Herr Dr. v. Gosen, Assistenzarzt der chirurgischen Abteilung des städtischen Krankenhauses in Frankfurt a/M. einen Bericht über Versuche, die mit Apparaten meines Systems, wie sie nach meinen Angaben von der Firma Elektrotechnisches Laboratorium Aschaffenburg hergestellt werden, gemacht wurden und die erst nach verschiedenen Modifikationen zu einer guten Leistung des Apparates geführt haben.

Der Bericht soll im nachfolgenden in einigen Punkten ergänzt werden, da er in verschiedener Beziehung die Sache nicht erschöpft und mangels der physikalischen Begründung einzelner Punkte zu Irrtümern Veranlassung geben könnte.

Die Frankfurter Elektrizitätswerke liefern Wechselstrom von 120 Volt bei ca. 50 Perioden. An diese Stromart lässt sich ein Röntgenapparat unter gewissen Voraussetzungen mit Erfolg anschliessen.

Die zuständige städtische Behörde fragte bei der Firma Elektrotechnisches Laboratorium, bezw. bei deren Vertretung in Frankfurt und dem Verfasser an, ob es möglich sei, in direktem Anschluss an das städtische Elektrizitätswerk einen Röntgenapparat zu betreiben, welches der billigste Preis einer solchen Einrichtung sei und ob die Expositionszeiten dabei kürzer seien, als die zur Zeit üblichen. Es fand sodann Besichtigung eines mit direktem Wechselstrom betriebenen, in der Frankfurter Vertretung des Elektotechnischen Laboratoriums in Thätigkeit befindlichen Apparates statt und die Bestellung zur baldmöglichsten Aufstellung des Apparates erfolgte.

Die liefernde Firma war darüber nicht orientiert worden, welchen speziellen Anforderungen die Apparate genügen sollten. Es wurde das billigste und einfachste Modell zur Aufstellung gebracht, das zur damaligen Zeit von der Lieferantin nach meinem Systeme überhaupt gebaut wurde — und das sich, wie ich mich öfters zu überzeugen Gelegenheit gehabt hahe, in dieser Einfachheit in verschiedenen Instituten auch für die schwierigsten Aufnahmen vorzüglich bewährt hatte.

Auf eine Einladung des städtischen Krankenhauses, das mitteilte, dass der neue Apparat in mehreren Punkten den Anforderungen nicht entspreche, suchte ich in Begleitung eines Assistenten der Firma Elektrotechnisches Laboratorium Aschaffenburg das städtische Krankenhaus auf, und machte da eine Reihe von Versuchen mit dem Apparat.

Der gelieferte Apparat war in seiner Handhabung einfach und übersichtlich, arbeitete sicher und geräuschlos, kürzte die Expositionszeiten gegen früher bedeutend ab.

Dagegen wurde beanstandet, dass die damit gemachten Aufnahmen schwieriger Objekte, speziell also die Beckenaufnahmen, in den Details eine gewisse Schärfe vermissen liessen, die bei einer Anzahl von früher bei längerer Exposition mit dem alten Apparate gemachten Bildern vorhanden war. Die mit dem neuen Apparat gemachten Bilder waren keineswegs unbrauchbar; auffallend war nur, dass eine Anzahl der früher gemachten Aufnahmen klarer, in einigen Details, speziell den einzelnen Wirbeln der Wirbelsäule und in der Hüftgelenkpartie detailreicher waren.

Diese Erscheinung, die sich in Widerspruch mit meinen sonstigen Erfahrungen, die von mir in hunderten Fällen gesammelt sind, setzte, überraschte mich anfangs sehr. Da in der relativ kurzen Zeit und ohne die geeigneten Mess- und Hilfsinstrumente es nicht möglich war, mit vollkommener Sicherheit der Sache auf die Spur zu kommen, so setzte ich meine Versuche in der Versuchsstation des Elektrotechnischen Laboratorium fort. Für das Ergebnis war ausschlaggebend die Wahrnehmung, die ich gemacht hatte, dass der Betrieb in der Röntgenstation des städtischen Krankenhauses ein ausserordentlich lebhafter war, dass sehr häufig mehrere Stunden lang hintereinander täglich Aufnahmen gemacht wurden.

Nach einigen Versuchen führte dann auch dieser Umstand zu dem richtigen Ergebnis. Für den aussergewöhnlich forcierten Betrieb, von dem die Lieferantin bei Abgabe ihrer Offerte nicht unter-

richtet worden war, war die allerkleinste Apparattype („klein" bezieht sich nicht auf Funkenlänge) in direkter Verbindung mit Wechselstrom nicht entsprechend. Es zeigte sich nämlich bei langdauerndem Arbeiten eine gewisse „Ermüdung" am ganzen Apparat, die sich aus den Strom- und Belastungsverhältnissen erklärt, die sich aber speziell in den Röhren geltend machte und — während die Helligkeit des Durchleuchtungsbildes eine gute war, die Bildschärfe der Strahlenerzeuger beeinträchtigte.

Durch Modifikation der Betriebsanordnung erreichte ich die gewohnte scharfe Bildgabe natürlich wieder.

Auf Grund dieser Versuche riet ich der Röntgenabteilung des städtischen Krankenhauses an, in Anbetracht des äusserst forcierten Betriebes zur Gleichstrombenutzung überzugehen und eine etwas kräftigere, d. h. für Dauerbetrieb geeignetere Apparattype zu benutzen — wie sie in sehr vielen grösseren Krankenhausbetrieben mit unseren Apparaten ausgeführt wird.

Um die anzustellenden Versuche rasch zu ermöglichen, um dem Krankenhaus rasch einen fehlerfreien Betrieb zu sichern, veranlasste ich das Elektrotechnische Laboratorium und die Frankfurter Vertretung auf eigene Kosten dem Krankenhaus alle dienlichen Apparate zur Verfügung zu stellen. So wurde von diesen Firmen eine grössere Wechselstrom-Umformstation, ein Spezialtyp-Induktor, dann ein Ruhmkorff, einer unserer Induktoren, der zugleich für höhere Sekundärspannung gewickelt war, Röhren etc. gratis auf beliebige Zeit zur Verfügung gestellt.

Von dem weiteren Verlauf der Versuche hörte ich nichts mehr, bis zu der erwähnten Veröffentlichung des Herrn Dr. v. Gosen.

In einer Beziehung sind die Resultate nun richtig: Es ist nämlich richtig, dass für sehr umfangreichen Krankenhausbetrieb, für täglich vielstündige Benützung der direkte Anschluss des kleinsten Modells an Wechselstrom nicht rätlich ist. Denn es tritt dadurch eine naturgemässe Überlastung der Apparate ein, durch die die Bildqualität beeinträchtigt wird. Aber es ist hiebei zu berücksichtigen, dass die verwendete Apparattype eben für den Krankenhausbetrieb solchen Umfangs auch nicht konstruiert war. Hierfür konstruierte die fragliche Firma nach meinen Angaben andere Typen.

Irrig ist jedoch hier, wie überall, die Beurteilung der Grösse eines Apparates nach der „Funkenlänge". Über diese Frage sind wir doch wohl nun endlich hinaus. Die elektrische Leistung eines Induktors ist immer ein Produkt aus Stromspannung und Stromintensität und nur von der Spannung ist die Funkenlänge hier ein Ausdruck. Unter den über hundert Einrichtungen, die in letzter Zeit erst nach meinen Angaben von dem Elektroktechnischen Laboratorium aufgestellt wurden, befinden sich zirka ein Dutzend Fälle, wo andere Einrichtungen teilweise ganz neuen Datums und sämtlich mit grossen Funkeninduktoren von 30, 40, 50 cm Funkenlänge ersetzt wurden und wo durchweg erhöhte Leistung auch hinsichtlich Bildqualität erzielt wurde. Wir sind in den Untersuchungen in dieser Beziehung soweit gekommen, dass von der mehrerwähnten Firma Apparate gebaut werden, die bei einer Funkenlänge von 5—8 cm die vorzüglichsten Herzbeobachtungen und recht gute Schulter- und Hüftaufnahmen ermöglichen.

Hier spielen ganz andere Faktoren noch mit herein, worunter die Funkenlänge der geringsten einer ist.

Das was aus den Versuchen zu lernen ist und was von allen, die sich die grosse Röntgensche Endeckung zu Nutzen machen wollen, beherzigt werden soll, ist das folgende:

Man unterlasse es nie, bei Einholen von Offerten recht genau und ausführlich alle die Momente dem Fabrikanten mitzuteilen, die für die Aufstellung des Instrumentes mit in Frage kommen. Insbesondere soll der Fabrikant wissen, wozu das Instrument und in welchem Grade es beansprucht wird. Weiss er dies, so kann er, so muss er die volle Verantwortung für die Zweckmässigkeit des Instrumentes übernehmen und man kann sich bei einer gewissenhaften Spezialfirma auf die Qualität der Lieferung verlassen. Weiss er dies nicht, so kann man ihm später gerechter Weise keinen Vorwurf machen, wenn er auch freilich sich dann noch alle Mühe geben wird, nach Kräften zu helfen. Gut ist es immer, wenn vor Bestellung der Apparate eine mündliche Besprechung des Arztes mit einem erfahrenen Ingenieur der Lieferanten herbeigeführt wird.

Für die Fabrikanten ergiebt sich auch hier wieder der Wink, nicht zu sehr zu schematisieren, sondern, so wie dies vom Elektrotechnischen Laboratorium und manchen anderen Firmen gethan wird, fast für jeden Fall einen eigenen Apparat zu bauen. Das ist mühsamer, aber einzig richtig. So würde ich den Wechselstrombetrieb in der Weise, wie er im städtischen Krankenhause war, für andere Fälle entschieden für angängig erklären.

Aschaffenburg, Weihnachten 1902.

III.

Die Dessauersche Rechtfertigung trägt den Beweis ihrer Unrichtigkeit in sich selbst; denn wenn die Ursache der schlechten Beckenbilder, welche der Dessauersche Apparat lieferte, auf eine „Ermüdung" desselben infolge langdauernden Arbeitens zurückzuführen wäre, so hätte das Instrument doch wenigstens zu Beginn jeder Beanspruchung gute Bilder liefern müssen. Auch ist meines Wissens bisher in der physikalischen Literatur von einer solchen Ermüdung eines Induktors nichts bekannt.

Die übrigen Ausführungen des Artikels sind ferner so allgemein gehalten, dass es sich nicht verlohnt, darauf einzugehen; vielmehr will ich diese Gelegenheit nur noch benutzen, um nochmals zu betonen, dass nach meiner Ansicht der grössere Apparat, d. h. derjenige mit der grösseren Funkenlänge — trotzdem Herr Dessauer über diese Frage hinaus ist — unter allen Umständen den Vorzug verdient und zwar 1. weil er eine längere Ausnutzung der Röntgenröhre ermöglicht, 2. weil er die Röhre weniger schnell hart macht, 3. weil er eine grössere Belastung der Röhre zulässt und daher schneller arbeitet 4. weil er bei gleicher Beanspruchung auf Spannung weniger leicht durchschlagen wird, und also einen grösseren Schutz vor Betriebsstörungen bietet und endlich 5. weil er auch eine leichtere Regulierung der Belastung der Röhre zulässt.

Man kann allenfalls auch wohl, wie ich das schon in Bd. I dieser Zeitschrift p. 139 ausgeführt habe, mit einem kleineren Induktorium von 15—20 cm eine gute Beckenaufnahme erzielen — aber nur unter Anwendung ganz frischer Röhren, und es ist dann auch die Expositionszeit eine entsprechend längere. Schon an dieser Stelle habe ich daher den Rat gegeben, bei der Ausrüstung eines Röntgenlaboratoriums die Funkenlänge des Induktoriums nicht zu klein zu wählen, zumal sich die erste grössere Ausgabe durch längere Ausnützung der Röntgenröhren sehr bald wieder bezahlt mache. Auch heute noch muss ich diese Ansicht vollkommen aufrecht erhalten und möchte nur noch hinzufügen, dass mir speziell für ein vielbeschäftigtes Krankenhaus die Anschaffung eines Induktoriums von unter 30 cm Funkenlänge geradezu als ein Leichtsinn erscheinen würde.

Dr. Walter (Hamburg).

Reparatur der Röntgenröhre.

Ofters kommt es vor, dass die Platinösen an der Röntgenröhre hart an dem Glase abbrechen, sodass es unmöglich ist, durch Löten eine Metallverbindung wieder herzustellen, wodurch die Röhre weiter nicht mehr zu verwenden ist. Das bedeutet nicht nur einen bedeutenden Verlust an Geld, sondern oftmals geht es uns zu Herzen wie der Verlust eines Freundes, der sich nicht ersetzen lässt.

So ging es mir wenigstens, denn als ich meine Aufnahmen der Bewegungsphotographie vollendet hatte, hatte ich auch den Verlust meiner Röhre durch Abbrechen einer Öse zu bedauern. Die Instrumentenmacher, zu denen ich schickte, um die mir liebgewordene Röhre zu reparieren, mussten davon Abstand nehmen, weil sie die Unmöglichkeit davon behaupteten.

Ich kam darauf auf den folgenden Einfall:

Ich liess mir ein Holzstück drechseln, worin der Schenkel der Röhre ziemlich genau passt. Gegenüber der abgebrochenen Platinspitze liess ich ein weites Loch bohren, sodass dieselbe mit Umgebung frei blieb.

An der Untenseite des Holzstückes wurde ringsum eine Aushöhlung gemacht, welche mit Gipsbrei angefüllt, nach Erhärtung eine feste Verbindung zwischen Röhre und Holz darstellen sollte.

Aus Visitenkartenkarton wird jetzt ein kleiner Cylinder hergestellt, welcher genau in die Einbohrung passt. Die Aussenseite, aber vorzüglich der Unterrand, wird ausreichend mit Tischlerleim bestrichen und die Kartonhülse in das Bohrloch gesteckt. Die Hülse verklebt mit dem Glase ringsum und bildet einen unten und seitlich hermetisch abgeschlossenen Raum, welcher ganz mit Quecksilber zu füllen ist. Dieser Raum wird von oben mit einer grossen Kupferplatte geschlossen und mittelst Schrauben in dem Holz befestigt. Ein Anstrich von Leim an der Berührungsstelle sichert den hermetischen Verschluss. Wie aus der Figur ersichtlich, war

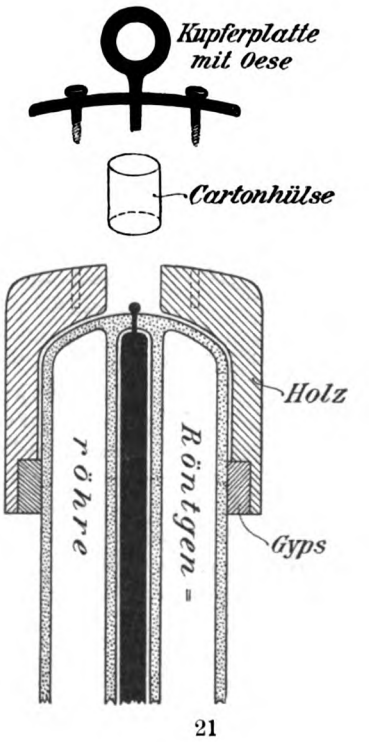

die Kupferplatte mit einer starken Metallöse versehen, welche noch ein gutes Stück durch die Platte hindurch geschraubt ist.

Die Röhre arbeitet noch immer vorzüglich, obgleich sie jetzt selbst mit zwei „hölzernen Beinen“ versehen ist.

Scheveningen, 7. Oktober 1902. P. H. Eijkman.

Bücherbesprechungen.

Archiv und Atlas der normalen und pathologischen Anatomie in typischen Röntgenbildern. Heft 9.

Die Entwickelung der Knochen der Extremitäten von der Geburt bis zum vollendeten Wachstum.

Wilms: **Obere Extremität.** Sick: **Untere Extremität.**

Hamburg, Lucas Gräfe und Sillem. 1902.

Der Zweck des vorliegenden Atlas, dem Arzte normale Bilder an die Hand zu geben, die zur Kontrolle dienen bei der Beurteilung der Röntgenbilder, welche von Verletzungen und Erkrankungen des Knochensystems herrühren, ist entschieden erfüllt. Ebenso bietet der Atlas für den Anatomen eine einfache und bequeme Art, die Vorgänge der Entwickelung und des Wachstums der Knochen zu demonstrieren. Die obere Extremität illustrieren 34 Röntgenbilder, während die Entwickelung der unteren Extremität auf 58 Bildern zur Darstellung gebracht ist.

Sehr instruktiv sind die nebeneinander reproduzierten Knochenbilder der zusammengehörenden Skeletteile und besonders klar der daneben gedruckte kurze textliche Hinweis auf das Auftreten eines weiteren neuen Knochenkernes. Auch den ins Gebiet des Normalen fallenden Varietäten des Skeletts ist Rechnung getragen.

Die Ausstattung ist die bekannte schon oft gerühmte. Der Preis — 16 Mk. — muss als mässig bezeichnet werden.

Niels R. Finsen: **Die Bekämpfung des Lupus vulgaris.** Jena, Verlag von Gustav Fischer. 1903.

Mit 24 Tafeln und einer Statistik über 800 mit der Lichtmethode behandelte Fälle.

Aus der Statistik interessieren folgende Zahlen:

Bis zum 31. Dezember 1901 waren 804 Fälle ins Institut aufgenommen. Am 1. Oktober 1902 war der Status folgender:

I. Geheilt		412
a) Recidivfrei in 2—6 Jahren	124	
b) Beobachtungszeit unter 2 Jahren	288	
II. Annähernd geheilt bis auf unbedeutende Reste		192
III. In Behandlung		117
a) wesentlich in Besserung oder teilweise geheilt	91	
b) wenig beeinflusst	62	
IV. Unterbrochene Behandlung (unvollendete Kur)		83
a) nicht zufrieden stellendes Resultat	16	
b) gestorben (31) oder an anderen schweren Krankheiten leidend (13)	44	
c) äussere Umstände	23	
	Sa.	804

Das ergiebt also ein ungünstiges Resultats in nur 6% der Fälle.

Die Häufigkeit des Lupus wird in allen Kulturstaaten unterschätzt; in Dänemark glaubt F. an 12—1300, i. e. etwas über $^1/_2\,^0/_{00}$. Die angefügten Vergleichsbilder der Patienten vor und nach der Behandlung geben ein Bild der geradezu als glänzend zu bezeichnenden Resultate.

Werner (Hamburg).

Vereine und Kongresse.

Société Médico-Chirurgicale du Brabant. 1902.

Henrard: **Technik der stereoskopischen Radiographie.** Verf. hebt zunächst hervor, dass die stereoskopische Radiographie mit Unrecht vernachlässigt werde, da sie bei der Diagnostik von Brüchen und Luxationen, der Bestimmung der Lage und Richtung von Fremdkörpern, bei anatomischen Studien u. a. m. grosse Dienste leisten könne. Ausserdem verhindert sie unter allen Umständen auch Irrtümer und Unsicherheiten, die bei einer einzigen Aufnahme z. B. durch photographische Plattenfehler entstehen können, die ja oft die sonst ganz unnötige Wiederholung einer Aufnahme bedingen, während hier mit dieser Wiederholung zugleich ein ganz eminenter Zweck verbunden wird. Das Werkzeug, welches zur Erlangung der beiden stereoskopischen Aufnahmen dient, ist nun nach Ansicht des Verf. noch nicht praktisch genug ausgestaltet, und er beschreibt daher in dieser Hinsicht nur seine eigenen Apparate. Dagegen scheint ihm das auf S. 21 dieses Bandes abgebildete Prismenstereoskop des Referenten „auf diesem Gebiete die Vollkommenheit zu verwirklichen", weswegen über das letztere ausführlichere Mitteilungen gemacht werden.

Hier ist natürlich umgekehrt die Schilderung der Apparate des Verfassers am Platze und besonders die seiner Aufnahmekassette und seines Röhrenhalters. Die erstere soll es ermöglichen, dass die Platte gewechselt werden kann, ohne dass das darauf liegende, zu diagraphierende Organ gerührt wird, und der letztere ferner soll eine möglichst exakte Verschiebung der Röhre um eine bestimmte, messbare und der Ebene der Platte parallele Strecke zulassen. Die Kassette des Verf. nun besteht zunächst aus einer „äusseren" Kassette, auf welcher das abzubildende Organ zu liegen kommt, und in welche von der Seite her eine Schublade eingeführt wird, in die nacheinander die beiden „inneren" Kassetten gelegt werden, in denen die beiden photographischen Platten in gewöhnlicher Weise verborgen sind. Die innere Kassette wird durch vier Federn gegen die obere Wand der äusseren Kassette gedrückt, die ihrerseits aus einem möglichst dünnen Brett aus Fournierholz besteht. Es kommen zwei Formate dieser Kassetten, das eine bis zur Plattengrösse 24×30 cm, das andere bis 40×50 cm reichend, zur Anwendung. Der Röhrenhalter des Verf. ferner ist auf einem 60×60 cm grossen Grundbrett montiert, dessen zwei Ecken mit Metallplatten versehen sind. In diese ist je ein Muttergewinde gedreht, um darin je einen 1 m hohen Metallstab festschrauben zu können. An diesen Stäben schiebt sich dann mittelst beiderseitiger Führungsleiste ein metallischer Querstab auf und ab, der in seiner Mitte eine Platte enthält, die vermittelst zweier Mikrometerschrauben auf zwei in Millimeter geteilten Linealen nach vorn und hinten, sowie auch nach rechts und links verschoben werden kann. An dieser Platte endlich ist die Klemme befestigt, welche die Röntgenröhre trägt, so dass mithin die letztere nach allen Richtungen hin verschiebbar ist.

Die Grösse $\triangle$ dieser Verschiebung bemisst nun Verf. nach einer von Marie und Ribaut (Archives d'Electricité médicale, 15 juillet 1899) aufgestellten Formel, nach welcher

$$\triangle = \frac{D\,(D+P)}{50\,.\,P}$$

ist, worin D die Entfernung des Fokus der Röhre vom obersten Punkte des zu untersuchenden Objektes und P die Dicke des letzteren ist. Noch bequemer ist die Anwendung der folgenden Tabelle, in welcher für einige wichtige zusammengehörige Grössen von D und P die nach obiger Formel berechneten Werte von $\triangle$ in cm zu finden sind.

D	20	30	40	50	cm
	$\triangle$ (cm)				
$P=2$	4,4	9,6	16,2	—	
4	2,4	5,4	8,8	13,5	
6	1,7	3,6	6,1	9,3	
8	1,4	2,8	4,1	7,3	
10	1,2	2,4	4,0	6,0	
15	—	1,8	2,9	4,3	
20	—	1,5	2,4	3,5	
25	—	1,3	2,1	3,0	
30	—	1,2	1,9	2,7	
cm					

Von den Grössen D und P bestimmt Henrard die erstere durch ein Bandmass mit Senkel, welches durch eine Öse hindurchgleitet, die sich ihrerseits an einer losen Feder befindet, welche die

Kugel der Röntgenröhre umklammert. *P* dagegen wird mit einem Messlineal bestimmt, an dem eine feste und eine bewegliche Querleiste angebracht sind, ähnlich wie es die Schuhmacher zum Messen der Fusslänge benutzen.

Genau genommen stellen allerdings die Zahlen $\triangle$ der obigen Tabelle nur obere Grenzwerte der Röhrenverschiebung dar, welche man nicht überschreiten darf, wenn man für die zugehörigen Werte von *D* und *P* im Stereoskop ohne Zwang für die Augen ein gutes körperliches Bild des Objektes seiner ganzen Tiefe nach erhalten will, so dass es also zu diesem Zwecke auf eine absolut genaue Innehaltung einer bestimmten Röhrenverschiebung überhaupt nicht ankommt und mithin dieselbe auch leicht mit jedem gewöhnlichen Röhrenhalter unter Beihilfe eines in ihrer Nähe fest im Raume angebrachten Massstabes bewirkt werden kann. Auch sei noch bemerkt, dass in dem Falle, wo es nicht auf den steroskopischen Eindruck eines Organes seiner ganzen Tiefe nach, sondern nur auf den eines Teiles desselben ankommt, die Grössen *P* und *D* sich natürlich auf den letzteren beziehen, was beispielsweise für die Untersuchung der Wirbelsäule einen ganz erheblichen Unterschied ausmacht.

Walter, Hamburg.

Verhandlungen der Deutschen Physikalischen Gesellschaft. IV. Jahrgang Nr. 1 u. 2.

Holzknecht: **Über die Erzeugung von Nachfarben durch Röntgenstrahlen.** Die Goldsteinsche Entdeckung, dass gewisse Salze nach der Einwirkung von Kathodenstrahlen Nachfarben zeigen, hat H. an R-Strahlen weiter verfolgt und dabei im Gegensatz zu anderen Untersuchungen positive Resultate erhalten.

Diese Nachfarben entstehen, wenn man Salze intensiven und stark absorbierbaren, also wenig penetrierenden R-Strahlen aussetzt, nach verschieden langer Zeit. Die grosse Empfindlichkeit der so erzeugten Färbungen für Tageslicht, welches sie zerstört, trifft bei diesen Färbungen ebenso zu, wie bei den durch Kathodenlicht erzeugten. Ebenso die Thatsache, dass das durch die färbende Strahlung hervorgerufene Fluorescenzlicht mit zunehmender Färbung abnimmt. Kochsalz erhält nach kurzer Bestrahlung eine deutlich chamoisgelbe Färbung, Chlorkalium färbt sich heliotrop bis hellviolett, Bromkalium blaugrün. Es handelt sich wohl um Penetrationserscheinungen des Ultravioletts. Die Nachfarben der R-Strahlen sind entsprechend ihrer Penetrationskraft intensiver als die durch Kathodenstrahlen erzeugten.

Verein für innere Medizin in Berlin. 1902. 3. November.

Fraenkel berichtet über die fälschlich gestellte Diagnose einer **Hernia diaphragmatica**, die auch durch ein Röntgogramm anscheinend erhärtet war. Es bestanden die typischen objektiven Symptome: tympanitischer Schall in der linken Brusthälfte, daselbst Plätschergeräusch, namentlich nach Einführung von Flüssigkeit in den Magen, starke Verdrängung des Herzens nach rechts. Bei der Operation fand sich ein Hohlraum in der Bauchhöhle, der sich nach oben bis zur 3. Rippe erstreckte, wo er von dem unversehrten Zwerchfell gegen die Brusthöhle abgeschlossen war. Tod an Pharynxcarcinom.

Gesellschaft für innere Medizin in Wien. 1902. 6. November.

Kienböck demonstriert einen Fall von **Schussverletzung des Herzens.** Herzdämpfung normal. Lautes systolisches Geräusch über der Mitralis. Bei mehr als Halblinksdrehung des stehenden Patienten (Röhre hinten), und zwar bei tiefem Inspirieren, erscheint der Schatten des grossen Projektils etwa 2 cm über dem Zwerchfellschatten, vor der Wirbelsäule, im hinteren Teil des Herzschattens oberflächlich gelegen. Die Kugel führt ununterbrochen Bewegungen aus, namentlich synchron mit den Herzkontraktionen; nur bei tiefer Respiration folgt sie samt dem Herzen ein wenig dem Zwerchfell. Aus der Untersuchung in dieser und anderen Richtungen geht hervor, dass das Projektil hinter dem Herzen, wohl zum Teil in der Wand der rechten Herzhälfte, in der Nähe der Kranzfurche in der Medianebene, ungefähr etwa vor dem 9. Dorsalwirbelkörper gelegen ist und mit der Herzwand Mitbewegungen ausführt.

K. K. Gesellschaft der Ärzte in Wien. 12. Dez. 1902.

Mosetig-Moorhof berichtet über die Ausfüllung grosser Knochenhöhlen mit **Knochenplomben**, die aus Jodoform 60,0 Spermaceti und Olei sesami aa 40,0 bestehen und reaktionslos einheilen. Durch den Jodoformgehalt sind sie im Röntgenbilde deutlich abgrenzbar. Durch Radiographie ist festzustellen, ob die Plombe die Hohlräume gut ausfüllt und ferner die Art der Knochenrestitution zu studieren. Bilder von Holzknecht.

19. Dez. Neurath demonstriert ein 8 Wochen altes Kind mit **heredosyphilitischen Knochenaffektionen** von seltener Intensität und Multiplizität. Röntgenbilder des Falles (Kienböck) zeigen an den beteiligten Röhrenknochen starke Aufhellung im Schatten der Diaphysenenden, Verwischtsein der Struktur und ganz besonders das Fehlen der dunklen Markierung der Verknöcherungszone; sodann starke periostale Auflagerungen, stärker ausgeprägt an den Diaphysenenden als am Schafte. An manchen Knochen, wie an den unteren Enden der Unterschenkel und am linken Humerus haben die Veränderungen zu einer besonders starken Einschmelzung des Diaphysenendes geführt. Am Handskelett zeigen sich die charakteristischen Zeichen der Phalangitis syphilitica, daneben auch starke Mitbeteiligung der Metacarpalknochen (teils Ostitis, teils akute Atrophie).

Congrès Belge de Chirurgie. 1902. 9. September.

Tuffier u. Loubet: **Traitement des fractures des membres.** Der Wert der Frakturenbehandlung heruht auf einer genauen radiographischen Kontrolle. Die Röntgenplatte giebt uns den einzigen Anhalt über die Art des Bruches, die Zahl der Splitter, die respektive Lage der Fragmente. Nötig sind zwei Aufnahmen: von vorne und von der Seite. Ebenso nötig ist es, nach der Reduktion durch Röntgenbild sich von der gelungenen bestmöglichen Adaption der Bruchenden zu überzeugen. Es genügt nicht, bei dem narkotisierten Kranken unter dem üblichen Zug einen Gypsverband anzulegen, obwohl das Resultat in den meisten Fällen ein gutes sein wird, sondern es gilt vor allem wieder unter Kontrolle der Radiographie die Dislocatio ad longitudinem und ad axim, eventuell durch dauernde Dehnung und Zugverbände, zu korrigieren. Man vermeidet hiermit eine monströse Callusbildung, die die Ursache lange dauernder Neuralgieen und funktioneller Störungen sein kann. Erkennt man bei der Röntgenuntersuchung, dass man solche ideale Adaption der Fragmente nicht erzielt, so empfiehlt sich die Freilegung der Bruchenden, Naht der Knochen, Fortnahme von Splittern. Diese Behandlung „à ciel ouvert" giebt bessere Resultate als die bisher geübte Methode, bei der es zu Verkürzung und Deformierung kommt. Diese Behandlung, die sich besonders empfiehlt bei Diaphysenbrüchen und bei Gelenkbrüchen, ist nicht ein ultimum refugium, sondern soll möglichst frühzeitig, bei frischem Bestehen der Fraktur, eingeleitet werden. Als Nahtmaterial wird Aluminium-Bronze empfohlen. Das eingehende Referat ist durch eine grosse Zahl von Abbildungen illustriert.

Lambotte: **Nouveau fixateur pour la suture osseuse et suture sous-cutanée des os.** Die Gefahren, die in einer blutigen Freilegung der Frakturen und in der primären Knochennaht liegen, sucht L. dadurch zu beseitigen, dass er einen — zum mindesten ingeniös erdachten neuen Apparat verwendet. Dieser fixateur besteht aus einem festen Eisenstabe, an welchem 3—4 Seitenhebel durch verstellbare Gelenke im rechten Winkel angebracht sind. Diese Hebel bestehen aus langen dünnen Schrauben, die vorne einen helmartigen Knopf tragen. Der Knopf wird in den Knochen eingebohrt und sobald die Schraube im Knochen fest ist, wird sie mit dem vertikal dazu stehenden Fixateur verbunden. Man ist dann im stande, durch verschiedene Stellung der Gelenke des Fixateurs die Reduktion der Bruchenden vorzunehmen. Dieser komplizierte Apparat bleibt bis zur Heilung der Fraktur im Gypsverbande liegen. Handelt es sich um einen Splitterbruch mit grosser Zertrümmerung, so kann man auch die Anwendung dieses Apparates mit der chirurgischen Freilegung der Fragmente kombinieren. Es wird dann natürlich primär genäht. Auf die 19 vortrefflichen Tafeln, welche dieses neue originelle Verfahren illustrieren, das, wie die Bilder zeigen, geradezu ideale Resultate giebt, sei nachdrücklichst hingewiesen. Die Illustration giebt rasch eine Vorstellung von der Methode, die schwer zu beschreiben ist. (Journal de Chirurgie 1902. Nr. 7 u. 8.) Werner, Hamburg.

Ärztlicher Verein Hamburg (biologische Abteilung). 11. Nov. 1902.

Sudeck: **Röntgenaufnahmen der Wirbelsäule.** Demonstration normaler und pathologischer **Wirbelsäulen.** Kompressions-Frakturen. Frakturen der Fortsätze und des Bogens. Tuberkulöse Zerstörungen. Ankylosierende Wirbelsäulenentzündung. Tumoren. Die Frage: „Können wir bei zweifelhaften Fällen mit einiger Sicherheit jeden pathologischen Befund darstellen und können wir bei negativem Befunde des Röntgenbildes eine anatomische Erkrankung ausschliessen?" muss dahin beantwortet werden, dass dies bei dem jetzigen Stande der Technik nicht sicher möglich ist.

Nonne: Demonstration 1. eines Falles von scheinbarer Caries der Wirbelsäule mit Senkungsabscess, der sich als Sarcom bei der Operation herausstellte. 2. Fall von tuberkulöser Caries mit Senkungsabscess. 3. u. 4. Kompressions-Fraktur des 9. u. 10. resp. 10. u. 11. Dorsalwirbels. 5. Sudecksche Knochenatrophie der Wirbelkörper. 6. Arthritis deformans incip. der Wirbelsäule. 7. Syphilis der Halswirbelsäule. N. betont die grosse Seltenheit der syphilitischen Wirbelleiden. Die klinisch diagnostizierten Fälle stellten sich meist als Tuberkulosen heraus. 8. Diffuse Knochenmetastasen in der Wirbelsäule. A-S.

Journallitteratur.

Zeitschrift für orthopädische Chirurgie. 1902. X. Bd. Heft 4.

Schmidt: **Ein Fall von kongenitalem Defekt der Fibula rechts, verbunden mit kongenitaler Luxation des Talus links.** Der in der Überschrift skizzierte Fall betraf ein 3jähriges Kind. Es bot rechterseits ausser leichter Beugekontraktur im Kniegelenk Verkürzung der unteren Extremität und Dickenatrophie desselben, totalen Defekt der Fibula, extreme Pesvalgusstellung des Fusses, Defekte und mangelhafte Entwickelung von Fusswurzelknochen, besonders Defekte lateraler Zehen samt ihren Metatarsen, ferner Hallux varus. Links ist — gleichfalls durch Röntgenbild ungemein deutlich erkennbar —

ausser Genu valgum eine unvollständige Ossifikation der Fibula in ihrem oberen Abschnitte, eine Luxation des Talus nach innen bei starker Pronationsstellung des Fusses, Defekte von Tarsal- und lateralen Metatarsalknochen und Zehen, sowie Schwimmhautbildung zu finden.

XI. Bd. Heft 1. Drehmann: **Über kongenitalen Femurdefekt.** Verfasser beschreibt drei Fälle aus der Mikuliczschen Klinik in Breslau. In allen drei Fällen ist der Femur nicht ganz fehlend, sondern durch ein kurzes, die normale Form nicht zeigendes Knochenstück ersetzt. Interessant ist der am längsten beobachtete Fall 3, in dem sich erwies, dass das den Femur darstellende Knochenstück relativ das übrige Knochenwachstum begleitete. Es kam zu einer Coxa vara-Stellung, die nach einem fehlgeschlagenen Versuch der unblutigen Reposition durch Osteotomie beseitigt und durch Schienenhülsenapparate behoben wurde. Ausgezeichneten Aufschluss über das Knochenwachstum geben die in 2jährigen Intervallen aufgenommenen Radiogramme.

Deutsche Militärärztliche Zeitschrift. 1902. November. Heft 11.

Overmann: **Über Myositis ossificans traumatica.** Ausführliche Darstellung eines Falles von Verknöcherung im Musculus vastus externus nach einmaligem Trauma (Hufschlag) nebst Zusammenstellung von 55 ähnlichen Fällen. Andere Autoren glauben, in den Röntgenstrahlen ein vortreffliches Hilfsmittel zu besitzen für die Entscheidung der Frage, ob der Verknöcherungsprozess seinen Ursprung vom Knochen oder von der Muskulatur genommen habe, indem sie glauben, dass, wenn die Konturen der Skelettknochen sich auf der Platte deutlich von der Knochenbildung abheben, dies stets ein sicheres Zeichen für eine primär im Muskel entstandene Verknöcherung sei, dass dagegen in den Fällen, in denen das Röntgenbild einen Zusammenhang zwischen Knochen und Muskel ergebe, es sich nicht entscheiden lasse, ob es sich um eine in den Muskel vorgedrungene Exostose handele oder ob ein primär im Muskel entstandenes Muskelosteom erst nachträglich mit dem Knochen in Verbindung getreten sei. Diese Ansicht hält Verf. nicht für richtig. Er glaubt vielmehr, dass das scharfe Hervortreten der Konturen der Skelettknochen gegenüber dem schwachen Schatten der Neubildung absolut nicht beweisend ist für einen primär myogenen Ursprung, sondern dass dies lediglich in dem Unterschied in der Beschaffenheit des Knochengewebes seinen Grund hat. Der Skelettknochen ist eben alt und kompakt, das Knochengewebe der Neubildung dagegen jung und locker. Ersteres muss daher naturgemäss einen dunkleren Schatten geben als letzteres. Es liegen hier dieselben Verhältnisse vor, wie wir sie auf Röntgenbildern bei geheilten Knochen finden. Der neugebildete Callus erscheint auf denselben stets viel durchsichtiger und blasser als der Skelettknochen, und die Konturen des letzteren heben sich in ihm deutlich und scharf ab.

Der Militärarzt. Nr. 9 u. 10. 1901.

Jeney: **Heilung von Lupus vulgaris mittelst Röntgenstrahlen.** Den Fall 1 zur Heilung zu bringen, waren bei Verwendung von abwechselnd weichen und harten Röhren 100 Sitzungen nötig, während der zweite, nur mit weichen Röhren behandelte schon nach 35 Sitzungen eine wesentliche Besserung zeigte.

Archiv für klin. Chirurgie. 1901. Bd. 63 Heft 3.

Ludloff: **Die Behandlung der tuberkulösen Coxitis.** In der Arbeit macht Verf. den Vorschlag zur möglichst frühzeitigen Diagnose der tuberkulösen Coxitis, sich in ausgedehnterem Masse als es bisher zu geschehen pflegt, des Röntgenverfahrens zu bedienen.

Monatsschrift für Psychiatrie und Neurologie. 1902 pag. 536.

Kellner: **Über Porencephalie.** Verfasser hat bei einer auf einer Kasuistik von 21 Fällen basierenden Studie auch das Verhalten der Knochen der gelähmten Extremitäten im Röntgenbilde berücksichtigt und beschreibt an der Hand von einer Fuss- und zwei Handaufnahmen die Wachstums- und Strukturveränderungen. Hauptsächlich handelt es sich um Längen- und Dickendifferenzen. Die Strukturveränderungen treten besonders an den Epiphysen hervor. Der Knochen wird viel poröser und weitmaschiger und bietet in den Endphalangen das Bild der Atrophie. So sind die Verhältnisse an den Händen, während am Fuss die Atrophie besonders an den Knochen der Ferse des untersuchten Spitzfusses hervortritt, während die Metatarsen und Phalangen der Zehen, auf denen der betreffende Kranke geht, nur Wachstumshemmung, aber keine oder nur unerhebliche Strukturabnormitäten aufweisen.

Wiener Klinische Wochenschrift. 1902. Nr. 41.

Sternberg: **Zur Kenntnis der Bradydaktylie.** Der beschriebene Fall betrifft eine vollkommen symetrische Abnormität. Die Mittelfinger sind kürzer als in der Norm. Als Ursache dieser Verkürzung lässt das Radiogramm eine Verkürzung der Metacarpalia erkennen, deren Capitulum auffallend plump, breit erscheint, als ob es durch einen in der Richtung der Längsachse einwirkenden Druck zusammengequetscht worden wäre. Der Knochenschatten dieser Capitula ist wesentlich schwächer als der der übrigen Metacarpalköpfchen und der eigenen Diaphysen. Angefügt ist der kritischen Besprechung und Casuistik derartiger Deformitäten die Beschreibung eines Falles, der aus der Klientel Kienböcks stammt, von Verkürzung des fünften Mittelhandknochens.

Hofbauer: **Rekurrenslähmung bei Mitralstenose.** Bei einem 32jährigen Arbeiter fanden sich die Erscheinungen der Mitralstenose, zu gleicher Zeit Heiserkeit, die durch linksseitige Rekurrenslähmung bedingt war. Ein Mediastinaltumor, ebenso Aneurysma konnte durch die physikalische Untersuchung und das Röntgenbild, das im Original und in Zeichnung beigefügt ist, angeschlossen werden. Die Heiserkeit erfuhr eine Abnahme, sobald der Patient Rechts- oder Rückenlage einnahm. H. glaubt, die Schädigung der Nerven erfolge durch Kreuzung und Druck am Ligamentum Botalli, nicht durch Druck der Nerven zwischen dilatiertem rechten Vorhof und Aorta.

Nr. 51. Lorenz-Wien: **Zur Frage der Wachstumsstörungen und Gelenkdeformitäten infolge von traumatischen Epiphysentrennungen.** Verf. beschreibt und illustriert zwei Fälle von Verkürzungen der oberen Extremitäten. Im ersten Falle, der einen 16jährigen Jüngling betraf, hatte sich das distale Ende der Ulna auf den Handrücken vorgeschoben, während die Handwurzelknochen mit dem sichtlich verkürzten Radius in der normalen Gelenkverbindung geblieben waren. Die Radiusverkürzung betrug $9^1/_2$ cm, die der Ulna 6 cm. Ätiologie: Fall im 6. Lebensjahre. Epiphysentrennung am Radius mit Einkeilung des Diaphysenschaftes in die Epiphyse und ausgedehnter Zermalmung des Schaltknorpels. Im zweiten Falle — 34jähriger Tischler — war der in starker Valgusstellung stehende Vorderarm erheblich verkürzt, auch infolge eines im 10. Jahre erlittenen Traumas, das zum Bruch der Condylus lateralis humeri geführt hat. An der Hand der Röntgenbilder wird die Art der Wachstumsstörung erörtert.

1903. Nr. 3. Preleitner: **Zwei Fälle von angeborenem partiellen Clavicular defekt.** Es handelt sich um ein Geschwisterpaar, bei denen eine Trennungsbildung beider Schlüsselbeine beobachtet wurde, die pseudarthrotisch verwachsen eine ungemein auffallende abnormale Beweglichkeit des Schultergürtels nach vorne gestattete. Die Röntgenuntersuchung ergab die Teilung beider Clavikulae in etwa gleichgrosse Knochen; die sternale Hälfte war etwas vulminöser. Die Trennungslinie war symmetrisch gelegen.

Kienböck: **Über Knochenveränderungen bei gonorrhoischer Arthritis und akute Knochenatrophie überhaupt.** Die Röntgenaufnahme gonorrhoisch erkrankter Gelenke — speziell ist das Handskelett für diese Studien geeignet — lehrt uns gewisse für diesen Prozess charakteristische Eigentümlichkeiten kennen, die besonders bei aufeinanderfolgenden Untersuchungen Aufschluss geben über das Zustandekommen der gefürchteten Pseudarthrosen. Der Knochenschatten erscheint verwaschener, die Konturen sind undeutlich, gehen ineinander über; es lassen sich rarefizierte, abnorm gerichtete Knochenbälkchen erkennen; später erkennt man die Confluenz der Knochen, die Bildung von Ankylosen, die Deformierung der einzelnen an den verschiedenen Gelenken beteiligten Knochen. Die anatomische Erklärung der verschwommenen Knochenaufhellung ist in einer raschen und intensiven Resorption von Kalksalzen zu sehen. Diese Resorption geht bei Gelenkentzündung, bei der die Knorpelüberzüge schwinden, in recht schneller Weise vor sich. Findet man sie in diesem Stadium, so kann man mit Sicherheit den Ausgang in Ankylose prognostizieren. Vorübergehend findet man dann auch noch in den übrigen, nicht von der gonorrhoischen Arthritis befallenen Knochen die Sudecksche Atrophie, die bekanntlich Folge der Entzündung, nicht der durch diese bedingte Inaktivität ist. Dass trophische Momente bei dem Zustandekommen eine Rolle spielen, ist nicht zu bezweifeln.

Wiener Klinische Rundschau. 1902. Nr. 43.

Kienböck: **Über Methoden der Deutung und Reproduktion von Radiogrammen.** Wie bereits Schuchardt gethan hat, weist K. auf die Mangelhaftigkeit, fast Unbrauchbarkeit vieler Reproduktionen nach Röntgenaufnahmen hin, wenn diese selbst oft auch im Original recht gut gelungen waren. Ausser dem in dieser Zeitschrift üblichen Reproduktionsverfahren (Bromsilber-Gelatine) hat sich kein einziges bewährt. Empfehlenswerter sind daher gut ausgeführte Zeichnungen. Von dem Originale, der Platte mit dem negativen Röntgenbilde, wird auf durchsichtigem Pergamentpapier eine Konturpause angefertigt (wenn eine Verkleinerung oder Vergrösserung notwendig ist, geschieht dies durch die bekannte Einteilung in Quadrate), die Skizze wird durch Verwendung eines auf der Unterseite mit Rötel bestrichenen Seidenpapiers auf Kornpapier gepaust und hier wird nun nach der über dem mit Tages- oder künstlichem Lichte beleuchteten Mattglaspulte angebrachten Originalplatte die (positive) Zeichnung mit Fettkreidestift getreu ausgeführt. In der Anstalt wird diese fette Kornpapierzeichnung direkt autographisch auf eine Zinkplatte übertragen, dieselbe kann durch Übergiessen mit säurehaltigem Gummi geätzt und das Zinkkliché (Hochätzung) ist für den Druck mit der gewöhnlichen Buchdruckpresse fertig. Als Beispiele ist der Arbeit eine Reihe instruktiver Zeichnungen nach Knochenbefunden angefügt.

Donath: **Beitrag zu den tabischen Arthropathieen.** Der erste Fall zeigt bei einer tabischen Kniegelenksschwellung eine Vergrösserung des Unterschenkelumfanges durch derbe Infiltration der Wadenmuskulatur, nach D.s Auffassung eine der Gelenkserkrankung analoge Affektion; in dem zweiten ist die seltene Lokalisation der Arthropathie am Ellenbogengelenk und an einem Gelenk des Zeigefingers bemerkenswert. Im Gegensatz zu Kienböck fand D. mehrfach eine Rarefikation der an der Arthropathie beteiligten Knochen. Meistens erweisen sich dieselben allerdings als frei von besonderen Veränderungen.

Nr. 40. Holzknecht: **Die Bedeutung der funktionellen Anpassung für die Pathogenese der abnormen Bindegewebsverknöcherung.** Die interessante Frage, ob bei den extraossalen Ossifikationen, bei den Verknöcherungen von normalerweise persistierendem Bindegewebe, das Wolffsche Gesetz von der funktionellen Anpassung Geltung hat, demzufolge vermehrter Druck und Zug auf Grund des tropischen Reizes der Funktion und im Interesse der statischen Diensttauglichkeit die Anbildung solchen Materiales zur Folge hat, welches den verlangten Widerstand zu leisten im stande ist, beantwortet Verf. auf Grund von Röntgenstudien dieser Ossifikationsvorgänge in bejahendem Sinne. Solche Verknöcherungen finden sich häufig nach Traumen, speziell der Knochen mit unvollständiger Heilung, wo eine Störung der statischen Verhältnisse eingetreten ist. Für deren möglichste Ausgleichung und für die Wiederherstellung der Funktion unter veränderten Bedingungen sind sie von grosser Bedeutung. Ähnliche funktionelle Aufgaben erfüllen die bei der neurotischen Arthropathie (Tabes) sich einstellenden Ossifikationen; sie dienen hier zur Verstärkung des während des Krankheitsprozesses in seiner Leistungsfähigkeit herabgekommenen paraartikulären Bindegewebes, charakteristisch für diese paraartikulären Ossifikationen ist ihr schnelles Wachstum. Offenbar sind aber trophische Störungen immer das primäre. Möglicherweise liegt auch der gemeinen Myositis ossificans eine und zwar angeborene Funktionsschwäche des intramuskulären Bindegewebes zu Grunde.

New York Medical News. 1902. 22. Sept.

Coley: **The influence of the Röntgen-Ray upon the different varieties of sarcoma.** Bei 14 Fällen von Sarcom wurde bestrahlt: elf Fälle zeigten Rundzellentypus; einer davon war ein Melanosarcom der Glandul. femoral und iliacae. Zwei waren Spindelzellensarcome und einer ein rekurrierendes Osteosarcom. Die Tumoren waren am Hals (Lymphosarcome), in der Parotis, am Oberkiefer, am Proc. mastoideus, in der Achselhöhle und am Oberschenkel gelegen. Der Verfasser kommt zu folgenden Schlüssen: Die Resultate in den bis jetzt behandelten Fällen beweisen: dass die Röntgenstrahlen eine bemerkenswerte, hemmende Wirkung auf das Wachstum aller Arten bösartiger Geschwülste, speziell Sarcome, ausüben.

Diese Wirkung kann in vielen Fällen von sogar weit vorgeschrittener und inoperaler bösartiger Erkrankung das gänzliche Verschwinden der Geschwülste zur Folge haben, oft ohne Zerstörung der Gewebe, da die Neubildung augenscheinlich resorbiert wird.

Ob die Patienten geheilt oder die Krankheit nur aufgehalten wurde, um zu einer späteren Zeit wieder zu erscheinen, ist eine Frage, die allein die Zeit entscheiden kann.

Während augenblicklich kein Beweis vorhanden ist, dass tief sitzende Geschwülste im Unterleib und Becken durch die Röntgenstrahlen geheilt oder gebessert werden können, so haben wir doch Grund zu hoffen, dass mit verbessertem Apparat oder bei vorgeschrittenem Wissen und Geschicklichkeit in der Handhabung des Apparates, selbst diesen Fällen geholfen werden kann.

Die Röntgenstrahlen haben einen sehr merklichen Einfluss auf den Schmerz bei fast allen Arten bösartiger Geschwülste, indem sie in den meisten Fällen gänzliche Erleichterung gewähren.

The Bristol Medico-Chirurgical Journal. 1902. September.

Cotton: **Stereoskopic X-ray Representation.** C. machte die stereoskopische Aufnahme, um den genauen Sitz einer Nadel in einer Hand zu bestimmen, dergestalt, dass er zwei verschiedene Aufnahmen der in gleicher Lage fixierten Hand anfertigte, indem die Röhre in 13 Zoll Abstand um $2^3/_4$ Zoll (engl.) verschoben wurde. Um die genaue Lage des Objektes bei den Aufnahmen und den Abzügen der Platten zu rekonstruieren, wird ein kleiner auf vier Metallnadeln ruhender Holzblock neben die Hand gelegt und mit röntgographiert. Aus dem mehr oder minder schiefen Verlauf der Schatten, die die Nadeln geben, kann man dann die Genauigkeit der stereoskopischen Reproduktion bestimmen.

Therap. Gaz. 1902.

Heeve empfiehlt: **Röntgenstrahlen als Heilagens.** Die günstigen Erfolge in der Verwendung der Röntgenstrahlen bei Neoplasmen und Lupus lassen es angezeigt erscheinen, auch bei anderen Affektionen Versuche damit anzustellen. H. berichtet über einen Fall von tuberkulöser Arthritis im Kniegelenk, indem bereits nach wenigen Sitzungen die subjektiven Beschwerden verschwanden und sich auch objektiv eine Besserung der Knochenveränderungen nachweisen liess. Günstigen Erfolg hatten ferner die Bestrahlungen in zwei Fällen von Unterschenkelgeschwüren und einem Falle von tuberkulösen Halslymphdrüsen und Scrophulodermie.

American Journal of Dermatology and genito-urinary diseases. 1902. Heft 6.

Heber-Robarts: **Zur Enthaarung bei Hypertrichosis im Gesicht** rät der Verfasser 10 Tage hintereinander Bestrahlungen aus 10 Zoll Entfernung; dann beginnen die Haare auszufallen. Hierauf bestrahle man 12 Tage lang aus 12 Zoll Entfernung, hiernach 8 Tage lang mit 14 Zoll Röhrenabstand. Dieser Turnus muss eventuell ein- bis zweimal wiederholt werden, um Dauerresultate zu erzielen. Doch muss stets ein Intervall von mindestens zwei Monaten dazwischen liegen. Werner (Hamburg).

Druck von Hesse & Becker in Leipzig.

(Aus dem pathologisch-anatomischen Institut des allgem. Krankenhauses Hamburg-Eppendorf, Prosektor Dr. Eug. Fraenkel.)

Die multiplen Ecchondrosen der Trachea.

Von

Dr. **M. Moltrecht.**

(Hierzu Tafel XVII.)

Der primären Luftröhrengeschwülste wird in den Lehrbüchern der pathologischen Anatomie nur kurz Erwähnung gethan, und doch giebt es unter ihnen eine nicht allzu seltene Form, welche anatomisch recht interessant ist. Ich meine die multiplen Ecchondrosen der Trachea. Allerdings können diese Neubildungen ein praktisches Interesse nicht beanspruchen, da sie, meist ein zufälliger Leichenbefund, fast nie klinisch in die Erscheinung treten, doch sind sie insofern interessant, als die Art ihrer Entstehung zwar schon des öfteren debattiert, aber doch noch nicht endgültig klargelegt ist. Aus diesem Grunde dürfte es wohl gerechtfertigt erscheinen, wenn ich den bisher veröffentlichten Fällen vier neue hinzufüge, von welchen ich zwei selbst bei Sektionen im pathologisch-anatomischen Institut des Eppendorfer Krankenhauses gefunden habe, während die beiden älteren Fälle in der Sammlung dieses Institutes sich vorfanden.

Bevor ich zur Beschreibung der eigenen Fälle übergehe, werde ich eine kurze Übersicht über die bisher veröffentlichten Beobachtungen geben.

In Virchows Geschwulstwerk[1]) findet sich eine ausführliche Beschreibung der multiplen Ecchondrosen der Trachea, und man trifft hier fast alles das schon, was spätere Autoren darüber geschrieben haben. Es handelt sich nach Virchow stets um eine Erkrankung mehrerer oder gar aller Trachealringe. Meist von den Kanten der Ringe wachsen quer- oder längsgestellte Geschwülste, vereinigen sich und bilden oft eine gitterartig in das Tracheallumen vorspringende Zeichnung. Die Wucherung geht aus vom Perichondrium, wächst allmählich heran, wird schliesslich gestielt, behält aber stets seine Lage innerhalb der Schleimhaut bei. Hat der so entstandene Knorpeltumor eine bestimmte Grösse erreicht, so treten um die meist grossen Knorpelzellen herum in der hyalinen Grundsubstanz feine varicöse Fasern auf, wodurch das Bild eines Santorinischen, also eines Netzknorpels entsteht. Virchow erwähnt weiter, dass diese Gebilde später verknöchern können, ohne anzugeben, auf welche Weise dies geschieht.

Wie erwähnt, haben fast alle späteren Untersucher die Virchowschen Angaben im wesentlichen bestätigt, nur ist auffallend, dass die wenigsten dem Verhalten der elastischen Fasern ihre Aufmerksamkeit geschenkt haben. Ausserdem finden sich über die Entstehung der Geschwülste sehr verschiedene Ansichten.

Mehrere Autoren haben sich von einem Zusammenhang der Tumoren mit den Trachealringen nicht überzeugen können. So berichtet schon vor Virchow der Engländer Wilks (3)[2])

[1]) Krankh. Geschwülste. Bd. 1, p. 442.

[2]) Die Zahlen beziehen sich auf die am Schlusse der Arbeit befindliche Übersicht.

über zahlreiche, mikroskopisch sich als Knochen erweisende Tumoren in Larynx, Trachea und Bronchen eines 38jährigen, an Phthisis pulmonum verstorbenen Mannes. Diese innerhalb oder unter der Schleimhaut, grösstenteils zwischen zwei Ringen liegenden, oberflächlich glatten Tumoren waren nach Wilks beweglich und hingen mit den Knorpelringen nicht zusammen.

Ebenso giebt auch Steudener (4) an, dass die in seinem Falle 0,5—1,5 cm Durchmesser betragenden Knochentumoren frei im Bindegewebe lagen. Er nimmt an, dass die Geschwülste sich ohne knorpeliges Vorstadium aus dem an elastischen Fasern reichen Bindegewebe vor den Trachealdrüsen entwickelten, und zwar will er einen direkten Übergang von Bindegewebe in Knochen beobachtet haben. Der Knochen zeigte Haverssche Kanäle, keine Markraumbildung.

Chiari (5) fand spongiöse, oft von einem schmalen Knorpelsaum umgebene Knochenplatten zum Teil von erheblicher Grösse (4 : 1,5 : 0,3 cm) mit Fettmark. Ein Zusammenhang mit den Trachealringen wurde nicht beobachtet.

Erst Eppinger (9) beschreibt eine Verbindung zwischen der Neubildung und den Luftröhrenringen. Zwischen diesen und den von Haversschen Kanälen durchzogenen Knochenbildungen fanden sich breite Knorpelbrücken, ähnlich wie das auch Hammer (16) in den sieben von ihm veröffentlichten Fällen gefunden hat. Es handelte sich bei letzterem Autor stets um Wucherung des Perichondriums, dem eine Ecchondrosenbildung folgte, dann Einlagerung von Kalk in diese Neubildungen, Entwickelung von osteridem Gewebe und endliche Knochenbildung. In mehr oder weniger deutlicher Weise war diese Entwickelung in allen sieben Fällen nachzuweisen.

Völlig anders soll die Entwickelung der Exostosen nach Ganghofer vor sich gehen. Er nimmt an, dass es in seinem Fall (8) zuerst zu einer diffusen Rundzelleninfiltration in der Schleimhaut und der Submucosa gekommen ist, aus welcher sich Bindegewebe entwickelte. In diesem tritt Knorpel auf, welcher sich zu Knochen umwandelt. Daneben beobachtete er auch Knorpel- resp. Knochenentwickelung aus einem vom Perichondrium ausgehenden, aus Spindelzellen bestehenden Gewebe.

Heymann (14) acceptiert völlig Virchows Ansicht über die Entstehung der Neubildungen. Er fand lamellösen, markraumhaltigen Knochen zum Teil direkt unter dem Epithel teils durch Bindegewebe von diesem geschieden, der mit den Trachealringen durch gewuchertes, stellenweise Knorpelinseln einschliessendes Perichondrium in Verbindung stand.

Neben der Entstehung aus Knorpel sah v. Schrötter (27) auch Knochenentwickelung aus Osteoblasten. Dieser und der von L. v. Schrötter (26) veröffentlichte Fall sind noch dadurch interessant, dass sie, soweit ich sehe, die einzigen Fälle sind, welche Beschwerden gemacht haben und klinisch beobachtet wurden. Die Exostosen wurden durch den Kehlkopfspiegel diagnostiziert und operativ entfernt.

Hueter (28), der den elastischen Fasern wieder mehr Aufmerksamkeit geschenkt hat, beobachtete Knochenbildung nach vorgängiger Vascularisierung und partieller Auflösung des Knorpels.

Dennig (12) konnte einen Zusammenhang der Tumoren mit den Trachealringen nicht beobachten. Er lässt die Knochenneubildung entstehen aus Bindegewebe, dessen Grundsubstanz sich verdichtet und Kalkkrümel enthält, wahrend die Bindegewebszellen zu Knochenzellen werden und in zackige Knochenhöhlen zu liegen kommen.

Als Perichondriumwucherung wiederum sieht O. Chiari (11) die Neubildungen an in seinem und in dem von Jarisch (7) beschriebenen Falle. Einen sehr ungewöhnlichen Befund beschreibt Berg (22), der einen einzigen, walnussgrossen, aus Knorpelgewebe mit stellenweiser myxomatöser Erweichung bestehenden Tumor in einer Trachea vorfand. Laboulbène (6) sah den Trachealringen fest aufsitzende und sie verlötende Tumoren aus Knorpelgewebe mit stellenweiser Einlagerung von Kalk, Cohen (15) zahlreiche, dicht gedrängte Ecchondrome unterhalb der Schleimhaut der vorderen Trachealwand. Von Rokitansky (1) findet sich im Wiener

pathologisch-anatomischen Museum ein hierher gehöriges Präparat bezeichnet: Trachea ex femina 42 annorum, carcinomate uteri defuncta; interna facie obsidetur numerosis, semen milii ad usque cannabis aequantibus scabris, ossiculis in textu submucoso evolutis. Derselbe Autor hat einen ähnlichen Befund bei einem an Aortenaneurysma verstorbenen Manne erheben können (2).

Im Gegensatz zu allen bisher genannten Autoren nimmt Mischaikoff (23) in einer unter Ribberts Leitung entstandenen Arbeit eine ganz andre Art der Entstehung unsrer Geschwülste an. Er beschreibt in seinen zwei Fällen knorpelige und hnöcherne Neubildungen, welche über, meist zwischen den Trachealringen lagen. Übergang von Knorpel in Knochen war nicht zu sehen, sondern beide Gewebe waren scharf von einander getrennt, dagegen aber zwischen Knochen und umgebendem Bindegewebe oft keine scharfe Grenze nachweisbar. Das Bindegewebe, in welches vereinzelte Knorpelinseln mit reichlichen Zellen und wenig Grundsubstanz eingesprengt waren, setzte sich nach der Tiefe zu in das Perichondrium fort, mit welchem es in der Struktur übereinstimmte. Die Neubildungen reichten bis zum Epithelsaum oder in die Submucosa hinein. Die Verbindung der Neoplasmen mit den Trachealringen wurde also hergestellt durch knorpelige oder bindegewebige, aus dem Perichondrium entstandene Brücken. Mischaikoff nimmt daher an, dass die Knorpel- resp. Knochenneubildung in diesem vom Perichondrium ausgehenden Bindegewebe entstanden sei. Letztres soll aber nicht eine im späteren Alter entstandene Neubildung, sondern eine Entwickelungsanomalie der Trachea sein, der Art, dass das Bindegewebe, in welchem sich der normale Trachealknorpel anlegt, sich weiter als gewöhnlich ausbreitet, und zwar in Strängen, welche von den Knorpelringen zur Schleimhaut führen. Später entstünde dann nicht nur an den normalen Stellen Knorpel, sondern ebenso an anderen Partien dieses Muttergewebes. An die Knorpelentwickelung schliesse sich dann die Metamorphose in Knochen an, was aber erst im vorgeschrittenen Alter zu geschehen scheine. Eine schon früh in der Schleimhaut vorhandene Knorpelbildung könne leicht übersehen werden, ebenso seien die zur Schleimhaut strahlenden knorpelbildenden Bindegewebsstränge makroskopisch nicht sichtbar. So erkläre es sich, dass über ihr Verhalten nichts bekannt sei. Nach Mischaikoff stellen also die multiplen Exostosen Folgen einer Entwickelungsanomalie der Trachea dar.

In einer Übersicht über die wichtigsten bis dahin (1899) erschienenen Veröffentlichungen über unser Thema schliesst sich von Recklinghausen (25) der eben entwickelten Ribbertschen Theorie zum Teil an, jedoch mit der Einschränkung, dass er sagt: „dass es sich wohl um eine Metaplasie gewisser Bindegewebsstränge, die vom Perichondrium in die bedeckende Schleimhaut ausstrahlen, zu Knorpel- und Knochengewebe handeln dürfte, eher als um ein richtiges Aussprossen von Fortsätzen des physiologischen Knorpelbildners in die bedeckenden Weichtheile hinein.“ Recklinghausen betont die Wichtigkeit des Gehaltes der Neubildungen an elastischen Fasern für die Theorie ihrer Entstehung.

Ribbert[1]) selbst fasst seine Ansicht über die nach ihm nur zum geringeren Teil mit den Knorpelringen in Zusammenhang stehenden Osteome der Trachea in folgenden Worten zusammen: Sie sind „eingebettet in den Verlauf von bindegewebig-faserigen Zügen verschiedener Breite, die aus dem Perichondrium jener Knorpel hervorgehend, die Schleimhaut in wechselnder Richtung durchziehen. Sie können nach ihrer ganzen Anordnung nicht erst in der fertigen Trachea entstanden, sondern müssen im Fötalleben aus einer abnorm ausgedehnten Entwickelung der Knorpelanlagen hervorgegangen sein.“

Mit den genannten Arbeiten ist das erschöpft, was ich über mein Thema in der Litteratur auffinden konnte, und ich kann zur Beschreibung meiner eigenen Fälle übergehen, denen ich die kritische Würdigung der übrigen anschliessen werde.

Diese Arbeit bringt zum ersten Male Röntgenbilder der Trachealexostosen, welche den

[1]) Lehrbuch der allgem. Pathologie. 1901. p. 458.

Vorteil haben, dass man vieles, und gerade die kleinsten in der Schleimhaut gelegenen und dieselbe nicht vorwölbenden Tumoren, bedeutend besser erkennen kann, als bei einfacher Besichtigung des Präparates möglich ist. Besonders die hier wiedergegebenen stereoskopischen Röntgenaufnahmen geben schöne Bilder. Die Aufnahmen verdanke ich der Freundlichkeit des Herrn Dr. Kissling am hiesigen Krankenhause, dem ich auch an dieser Stelle meinen besten Dank sage. Ich möchte noch erwähnen, dass zuerst Hueter (28) ein Röntgenbild eines von ihm beobachteten Falles demonstriert hat. (Der Fall ist nicht veröffentlicht).

Ich werde zuerst eine Beschreibung der anatomischen Präparate, dann der Röntgenbilder endlich der mikroskopischen Befunde geben.

Fall 1. Sektionsprotokoll 13/1890, stammt von einem 40jährigen Mann, welcher, wie das Sektionsprotokoll ergiebt, an Tuberculosis pulmonum lobi superioris utriusque zu grunde gegangen ist, und aus dessen Anamnese und Krankengeschichte für unseren Zweck das wichtig ist, dass im Leben nie Beschwerden von seiten der Luftröhre bestanden habe. Die mir vorliegenden Halsorgane zeigen nun in der Schleimhaut des Kehlkopfs und der ersten Trachealringe knochenharte, weisse, höckerige, konfluierte Tumoren von erheblicher Ausdehnung, durchsetzt von zahlreichen punktförmigen Öffnungen (Ausführungsgänge der Drüsen). Dann folgen einige freie Ringe, darauf eine erhebliche Anzahl meist längs (in der Achse der Trachea) gestellter, die Spatien zwischen den Knorpelringen überbrückender, breiter, flacher, feinhöckeriger Hervorragungen in der Schleimhaut. Stellenweise haben dieselben ein buckelförmiges Aussehen. Sie sind nirgends verschieblich und überall von intakter Mucosa überzogen. Sie fehlen völlig am häutigen Teil der Trachea, desgleichen unterhalb der Bifurkation.

Fall 2. Sektionsprotokoll 165/1898. 37jähriger am Peritonitis perforativa gestorbener Mann. Intra vitam keine Symptome seitens der Trachea. Der Kehlkopf ist hier frei. An den oberen Trachealringen leistenartige, flache, meist längsgestellte, schmale, von feinen Öffnungen durchbohrte Tumoren. Vom 5.—7. Trachealring liegt an der rechten Seite der Luftröhre eine flache, höckerige, die genannten Ringe fest mit einander verlötende, 12 : 4 mm grosse Spange, daneben einzelne kleinere, knopf- oder leistenförmige, z. T. über den Interstitien gelegene Erhebungen. In der Gegend der Bifurkation ein etwa 3 mm in das Tracheallumen vorspringendes, höckeriges, von zahlreichen feinen Öffnungen durchbohrtes Plättchen. Unterhalb der Bifurkation und am häutigen Teil der Trachea fehlen Geschwülste. Die Tumoren sind weiss bis grauweiss, z. T. mit dem Messer schneidbar, z. T. knochenhart. Überall ist die Schleimhaut über ihnen erhalten.

Fall 3. Sektionsprotokoll 293/1902. Bei der Sektion der 71jährigen Frau, welche an einer Cholecystitis necroticans zu grunde gegangen war (Nebenbefund: Blutung in die linke Nebenniere mit sekundärer Knochenbildung, Magengeschwür), fand ich die ganze Innenwand der Trachea und die Schleimhaut über dem Ringknorpel durchsetzt von äusserst dicht stehenden knopf- oder leistenförmigen Erhebungen in der Schleimhaut, welche, z. T. in der Richtung der Ringe verlaufend, und zwar auf oder zwischen ihnen, z. T. senkrecht dazu, ein äusserst zierliches, an eine Strickleiter oder ein Netz erinnerndes Bild darboten. Die stärksten Erhebungen, etwa 2 mm in das Lumen vorragend fanden sich in der Gegend des 4.—5. Trachealringes. Sämtliche Tumoren waren knochenhart, sodass sich die Innenfläche der Luftröhre wie ein Reibeisen anfühlte. Die Schleimhaut war überall intakt, der häutige Teil der Trachea frei, dagegen fanden sich im Anfang der grossen Bronchen vereinzelte Tumoren. Intra vitam bestanden keine Beschwerden seitens der Trachea.

Fall 4. Sektionsprotokoll 573/1902. Durch Zufall konnte ich bald nach dem vorigen diesen hierher gehörigen Fall sezieren, der einen 48jährigen Mann betrifft. Er war an einer Bronchopneumonie zu grunde gegangen. (Übriger Befund: Gangraena pedum sicca. Pleuritis fibrinosa duplex. Intumescentia lienis.) Die Trachea bietet hier ein ähnliches Bild wie in Fall 3. Während der Kehlkopf frei ist, beginnen die quergestellten, meist auf den Ringen liegenden, schmalen, prominierenden Leisten am zweiten Knorpelring der Trachea. Sie sind durch einzelne längsgestellte Spangen verbunden. Im oberen Drittel sind dann nur noch vereinzelte Querbälkchen an der rechten Seite der Trachea zu beobachten, dagegen findet sich auf dem in der vorderen Mittellinie frei endenden elften Knorpelring ein höckeriger, flacher, mit Längsleisten besetzter, harter Tumor, welcher etwa drei Ringe mit einander verbindet. Weiter abwärts sieht man ein Netzwerk weisser, flacher, meist längsgestellter Bälkchen. Unterhalb der Bifurkation und am häutigen Teil der Trachea keine Tumoren. Die Schleimhaut überzieht überall intakt die Neubildungen. Von irgend welchen Beschwerden seitens der Trachea ist in der Krankengeschichte nichts vermerkt.

Diesen Beschreibungen der Präparate füge ich jetzt einige kurze — das meiste wird ja durch die Abbildungen direkt ersichtlich — Bemerkungen über die Röntgenbilder von Fall 3 und 4 hinzu. Wenn sich die Beschreibung der Präparate mit dem Befund auf den

Bildern nicht völlig deckt, so liegt das wohl daran, dass manches von den Tumoren nur knorpeliger Natur ist. Ich empfehle, die Bilder mit dem Stereoskop zu betrachten, da dann besonders der 3. und 4. Fall schön plastisch hervortreten.

Die älteren Präparate, Fall 1 und 2, haben weniger deutliche Bilder gegeben, besonders im Fall 2 ist nur wenig auf der Platte zu erkennen.

Fall 1 (Fig. 1) zeigt viele den Ringen aufliegende Schatten, die wohl meistens Verkalkungen der Ringe entsprechen, dagegen bemerkt man ausserdem noch einzelne meist längs gestellte Knochenspangen. Stellenweise zeigen die Tumoren eine baumartig verzweigte Anordnung, weiter abwärts mehr eine netzartige Zeichnung.

Im Fall 3 (Fig. 2) giebt die Platte ein vorzügliches Bild von der zierlichen Strickleiterzeichnung, viel deutlicher, als dies am Präparat sichtbar ist. Sehr scharf treten die längs verlaufenden, langen Bälkchen hervor, von denen baumartig verzweigte Ästchen meist in querer Richtung abgehen. Das Ganze sieht einem Arterien-Injektionspräparat sehr ähnlich. In den Kehlkopfknorpeln sieht man beginnende Verkalkung.

Im 4. Fall (Fig. 3) sind im oberen Abschnitt querverlaufende, nur durch vereinzelte senkrecht abgehende Spangen verbundene Bälkchen sichtbar. Etwa in der Mitte der Trachea tritt dann ein hauptsächlich längs verlaufender, hufeisenförmiger, netzförmig durchbrochener Schatten hervor, weiter abwärts ein dichtes Gewirre von meist längs gestellten Bälkchen.

Zur mikroskopischen Untersuchung dieser Fälle wurden aus jeder Trachea Stückchen excidiert, welche zwei Trachealringe quer trafen, also in der Längsrichtung der Luftröhre ihre Schnittrichtung hatten. Die Stückchen wurden zur Entkalkung in 5% Trichloressigsäure gelegt, dann nach Auswaschen im Wasser in Alkohol gehärtet und in Celloidin eingebettet. Die Schnitte wurden mit Hämatoxylin-Eosin, nach der Methode von van Gieson, mit Picrolithionkarmin und Alaunkarmin gefärbt. Zur Darstellung der elastischen Fasern wurde die Weigertsche Farbe und das Orcein benutzt, bei letzterer Färbung zum Teil eine Gegenfärbung mit Pikroindigokarmin nach vorheriger Lithionkarminfärbung gemacht. Von einigen Präparaten wurden längere Schnittserien hergestellt.

Es zeigte sich nun, dass die mikroskopischen Präparate im grossen und ganzen alle das gleiche Bild gaben. Den besten Aufschluss über Art und Entstehung der Neubildungen lieferte der Fall 3, und es wird genügen, wenn ich den mikroskopischen Befund bei diesem schildere.

Untersucht man die Luftröhre an den von Neubildung freien Stellen, so findet man nichts vom normalen Verhalten Abweichendes, und ich kann auf die weiter unten folgenden Angaben über die normale Histologie der Trachea verweisen. Zu erwähnen wäre hier nur, dass der Trachealknorpel in den untersuchten Fällen meist seine gleichmässig hyaline Beschaffenheit verloren und ein streifiges oder strahliges Aussehen gewonnen hatte, ein Verhalten, was bei älteren Individuen in der Regel beobachtet werden kann.

Bei Untersuchung der Geschwülste ergiebt sich, dass dieselben zum grössten Teile aus Knochengewebe, zum geringeren aus Knorpel bestehen. Der letztere findet sich vorzugsweise als schmaler, jedoch nicht konstanter Saum um die Knochenplättchen herum, oder als knötchen- oder zungenförmige Fortsätze des Perichondriums. Vereinzelt kommen auch isolierte Knorpelgeschwülstchen vor.

Was die Lage der Geschwülste im Gewebe anlangt, so finden sie sich besonders häufig in der Gegend der Ligamenta annularia, also zwischen zwei Knorpelringen, dann als erheblich grosse Platten dicht unter dem Epithel, der Oberfläche parallel, oder als schmälere oder breitere Balken zwischen Knorpelring, resp. Ligamentum annulare und Schleimhaut, endlich im Bereich des Perichondriums. Oft ist ein Zusammenhang der nach dem Tracheallumen zu gelegenen Tumoren mit den Knorpelringen nicht nachweisbar.

Die Entstehung der Geschwülste beginnt mit dem Auftreten kleinerer oder grösserer Haufen von zum Teil zu mehreren in einer Kapsel liegenden Knorpelzellen in dem an den er-

wähnten Stellen an elastischen Fasern reichen Gewebe. Die Grundsubstanz, in welche die Knorpelzellen eingebettet sind, enthält dem entsprechend stets eine reichliche Anzahl elastischer Elemente, welche teils feine, zierliche Fädchen bilden, teils als gröbere Fasern mit varicösen Anschwellungen auftreten.

Der Knochen zeigt überall eine lamelläre Struktur, reichliche, in konzentrischen Schichten geordnete Knochenkörperchen und zum Teil recht grosse, mit Fettmark gefüllte Markräume. Auffallend ist, dass man stellenweise in der Grundsubstanz des Knochens büschelförmige, feine oder vereinzelte plumpe Fasern findet, welche sowohl durch die Weigertsche, wie durch die Orceinfärbung tingiert werden, also wohl als elastische Fasern angesehen werden müssen. Die Grösse der zu Gesicht kommenden Knochenbälkchen ist naturgemäss sehr verschieden. Oft finden sie sich in solcher Länge, dass sie den Zwischenraum zwischen zwei Trachealringen völlig ausfüllen. Was ihre Lage im Gewebe anlangt, so trifft man sie zwischen Knorpelring und Epithel der Trachea eigentlich überall. Die häufigste Lagerung scheint diejenige zwischen zwei Knorpelringen zu sein, dann kommen sie dicht vor den Ringen, zwischen den Drüsen und endlich dicht unter dem Epithel vor. Sie stossen hier entweder direkt an die Epithelschicht an, oder es finden sich noch einige Bindegewebszüge dazwischen.

Das Verhältnis zum Knorpel ist ein sehr verschiedenes. Ein Teil der Kochenbälkchen liegt frei, ohne jeglichen Knorpelsaum, im Gewebe der Trachea, bei anderen lassen sich hier und da Anlagerungen von kleinen Knorpelinseln erkennen, der grösste Teil des Knochengewebes aber schliesst sich direkt an die oben erwähnten Knorpelwucherungen an. Meist sieht man dann in der Peripherie des Knorpels eine sets nur schmale Zone, in welcher sich Kalk abgelagert hat und in welcher die elastischen Fasern an Zahl zurückgegangen sind. An diese Zone schliesst sich dann ziemlich unvermittelt der fertige Knochen. Es fehlen auch Stellen nicht, an denen der Knochen sich ohne Zwischenlagerung der Kalkzone direkt an den Knorpel anschliesst.

Zur Erklärung dieser Befunde schien es geboten, die feineren, histologischen Verhältnisse in der normalen Luftröhre zu studieren. Ich untersuchte zu diesem Zweck die Luftröhren von zehn Kindern im Alter von sechs bis sieben Jahren und zweier Föten (26 resp. 28 Wochen alt). Dieselben wurden ebenfalls in der Längsrichtung des Organs geschnitten und mit Lithionkarmin und Orcein gefärbt. Übereinstimmend mit den Angaben in der Litteratur fand ich folgendes[1]):

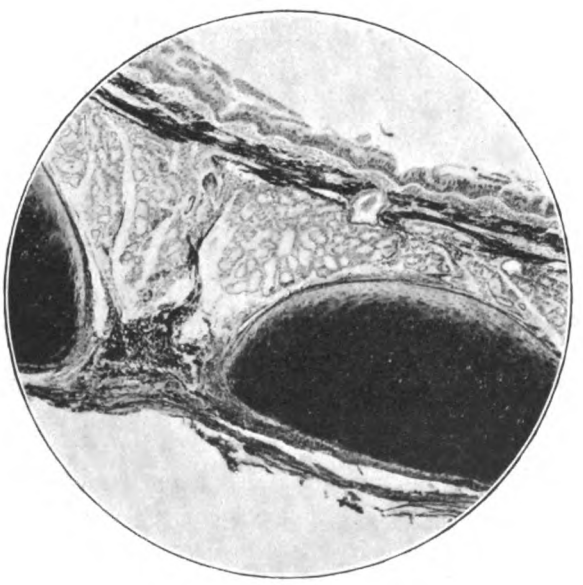

Die aus hyalinem Knorpel bestehenden Trachealringe besitzen ein an elastischen Fasern reiches Perichondrium. Über dem einschichtigen, flimmernden Cylinderepithel liegt eine Basalhaut, darunter die aus vier Schichten bestehende Membrana propria. Zunächst dem Epithel zarte, zirkulär verlaufende, elastische Fasern, welche zum Teil die Drüsenausführgänge umspinnen, dann folgt eine mehr oder weniger Leukocyten führende Schicht, dann longitudinal angeordnete, reichliche, elastische Fasern, zu innerst ein spärliches, zirkulär angeordnetes Bindegewebe mit einzelnen elastischen Elementen. Die nun folgende Drüsenschicht wird von schräg

[1]) Merkel, Luftröhre. In Handbuch der Anatomie des Menschen. Herausgegeben von v. Bardeleben. Bd. VI. Abt. 1. 1902. S. 68.

verlaufenden, von innerster Propria zum Perichondrium, resp. der Grundlage der Ligg. annularia ziehenden Bindegewebszügen durchsetzt und enthält eine wechselnde Zahl von Leukocyten und Fettzellen. Die zwischen den abgerundeten Enden der Knorpelringe ausgespannten Ligg. annularia bestehen aus longitudinal gerichtetem Bindegewebe.

Neben diesen Befunden konnte ich nun aber, was ich in der Litteratur nicht erwähnt finde, in den die Drüsenschicht von dem Epithel zum Perichondrium, resp. zu den Ligamenta annularia durchziehenden Bindegewebssträngen, sowie in den Ligamenten selbst regelmässig zahlreiche elastische Fasern nachweisen, welche mit den elastischen Elementen des Perichondriums in Verbindung stehen. Die beigegebene Photographie der Luftröhre eines zweijährigen Kindes lässt die beschriebenen Verhältnisse deutlich erkennen.

Natürlich sind die feinen, elastischen Fasern unter dem Epithel bei der angewandten Vergrösserung (30 fach) nicht sichtbar, dagegen tritt die mächtige longitudinale Elastica-Schicht zwischen Epithel und Drüsenschicht deutlich hervor, welche nur durch den ampullenartig erweiterten Drüsenausführungsgang unterbrochen wird. Ebenso scharf sieht man die elastischen Fasern des Perichondriums, sowie des Ligamentum annulare. Von der Mitte dieses Bandes, sowie von der Höhe des einen Trachealknorpels lösen sich Bündel elastischer Fasern, um andererseits mit der longitudinalen Schicht zu verschmelzen. Wie schon erwähnt, fand ich gleiche Verhältnisse wie in der kindlichen Trachea auch an den von Neubildungen freien Partien der dieser Arbeit zu grunde liegenden Präparate.

Auf Grund der vorstehenden normal-anatomischen und pathologischen Befunde sind meiner Ansicht nach ein grosser Teil der knorpeligen, resp. knöchernen Neubildungen als Ecchondrosen aufzufassen, welche in Ausläufern des Perichondriums oder in diesem selbst entstanden sind. Ob das aber für sämtliche, durch die ganze Dicke der Schleimhaut verstreuten Tumoren gilt, scheint mir zweifelhaft. Betrachtet man die Lage dieser Gebilde innerhalb der Schleimhaut immer an den Stellen, wo normalerweise reichliches, elastisches Gewebe vorhanden ist, das oft völlig isolierte Vorkommen in den oberflächlichsten Epithelschichten, den reichlichen Gehalt an elastischen Fasern, so liegt die Annahme nicht fern, dass wir es hier mit Tumoren zu thun haben, welche auf metaplastischem Wege aus Bindegewebe entstanden sind.

Die Entwickelung geht nach meinen Präparaten in folgender Weise vor sich. An den genannten Stellen entstehen kleine, aus zum Teil zu mehreren in einer Kapsel liegenden Knorpelzellen bestehende Wucherungen mit einer Grundsubstanz, in welcher sich reichliche, elastische Fasern vorfinden. Eine am Rande dieser Knorpelneubildungen auftretende Verkalkungszone bildet die Einleitung zur Umwandlung in Knochen, welche ich indes nicht genauer verfolgen konnte. Im neu gebildeten Knochen finden sich ebenfalls elastische Fasern.

Ich gehe nun kurz auf die Erklärungen der anderen Autoren ein. Ob es sich in den Fällen, wo man nirgends einen Zusammenhang der Neubildungen mit den Knorpelringen feststellen konnte, um metaplastische Geschwülste gehandelt hat, oder, wie Virchow annimmt, um im Laufe ihrer Entwickelung abgeschnürte Tumoren, oder ob man nicht durch längere Schnittserien doch noch für einige Neubildungen einen Zusammenhang mit dem Trachealknorpel hätte finden können, wie mir das bisweilen gelungen ist, lässt sich natürlich nicht entscheiden.

Virchows Beobachtung, dass elastische Fasern erst nach Erreichen einer bestimmten Grösse in den Neoplasmen auftreten, kann ich nach meinen Präparaten nicht bestätigen. Ich fand elastische Elemente in jeder, selbst der kleinsten Neubildung. Desgleichen konnte ich mich nicht, wie Steudener es angiebt, von einer direkten Entstehung des Knochens aus Bindegewebe überzeugen, oder gar Ganghofers Ansicht acceptieren. Ich stimme dagegen mit Hammer überein, nur habe ich kein osteoides Gewebes sehen können.

Dass Ribberts Theorie von dem im fötalen Leben anormal angelegten elastischen Gewebe sich nicht bestätigt, konnte ich durch meine Befunde an normalen Luftröhren zeigen, jedoch stimme ich ihm insofern zu, als ich ebenfalls einen Teil der Geschwülste als Gebilde ansehe, welche ohne Zusammenhang mit dem Perichondrium in den die Schleimhaut durch-

ziehenden elastischen Faserzügen entstehen, und zwar, wie v. Recklinghausen annimmt, auf metaplastischem Wege. Doch gilt dieser Entstehungsmodus wohl nur für einige der Tumoren, die übrigen sind dagegen als Produkte des Perichondriums anzusehen.

Warum nun hier oder in den elastischen Strängen der Schleimhaut die Neubildungen entstehen, ob die von einigen Autoren hervorgehobenen Entzündungszustände der Luftröhre eine Rolle spielen, das wissen wir nicht. Erwähnenswert ist es, dass die Tumorbildung nie vor dem 23. Lebensjahre beobachtet wurde.

Ich fasse meine Ergebnisse kurz in folgenden Sätzen zusammen:

1. Die Ecchondrosen der Trachea sind stets multipel auftretende, aus echtem Knorpel-, resp. Knochengewebe bestehende Geschwülste, welche vom Trachealepithel überzogen werden und meist mit den Knorpelringen im Zusammenhang stehen. Sie machen fast nie Beschwerden und bilden daher meist einen zufälligen Obduktionsbefund. Nur zwei Fälle sind klinisch beobachtet worden und operativ in Angriff genommen.

2. Die Neubildungen entstehen ohne bekannte Ursache an den Stellen der Trachealwand, welche normalerweise elastische Fasern besitzen, d. h. im Perichondrium, den Ligamenta annularia, in Bindegewebszügen, welche von diesen beiden Stellen zur Schleimhaut führen, sowie in der mittleren Schicht der Submucosa. Der grösste Teil der Tumoren steht mit dem Perichondrium in Verbindung und ist aus diesem entstanden, ein anderer Teil entsteht wahrscheinlich auf metaplastischem Wege aus dem Bindegewebe der genannten Faserstränge.

3. An den erwähnten Stellen legt sich zuerst ein elastische Fasern enthaltender Knorpel an, der verkalken und zu Knochen werden kann. Letzterer enthält ebenfalls oft elastische Fasern. Der häutige Teil der Luftröhre und der ausserhalb der Knorpelringe liegende Abschnitt der Trachealwand bleiben frei von Geschwülsten.

4. Die Tumoren kommen etwa gleichhäufig beim männlichen, wie beim weiblichen Geschlecht vor und sind nicht vor dem 23. Lebensjahr beobachtet.

Zur Veranschaulichung des eben Ausgeführten stelle ich die bisher veröffentlichten und meine eigenen Fälle unter Anlehnung an Mischaikoffs Aufstellung in folgender Tabelle zusammen, nach den Jahren der Veröffentlichung geordnet.

Nr.	Geschlecht	Alter in Jahren	Diagnose	Autor	Jahr und Ort der Veröffentlichung
1	weibl.	42	Carcinoma uteri	Rokitansky	(Präparat des Wiener path.-anat. Mus.) [cit. bei Chiari, s. Nr. 5.]
2	?	?	?	Rokitansky	Lehrbuch d. path. Anatomie, III, p. 11.
3	männl.	38	Phthisis pulmonum	Wilks	Transact of the path. Soc. of London. Vol. VII. 1857. [ref. Schmids Jahrb. IC. 1858. p. 17.]
4	weibl.	?	Meningitis	Steudener	Virchows Archiv. XLII 1865. p. 48.
5	weibl.	25	Phthisis pulm. et intest.	Chiari	Wiener med. Wochenschr. 1878. Nr. 34.
6	männl.	58	?	Laboulbène	Gazette des hop. 1878. p. 96.
7[1]	weibl.	44	Laryngitis chron.	Jarisch	Ärztl. Ber. d. k. k. allg. Krankenh. i. Wien. 1879. p. 297 [cit. b. Mischaikoff, s. Nr. 23.]
8	männl.	28	Laryngitis chron.	Ganghofer	Zeitschr. f. Heilk. 1880. Bd. 1, p. 350.
9	weibl.	70	Apoplexia cerebri	Eppinger	Klebs' Handb. d. p. Anat. 7. L. 1880. p. 299.
10	weibl.	50	Tumor cerebri	Eppinger	Klebs' Handb. d. p. Anat. 7. L. 1880. p. 299.
11	weibl.	40	Laryngitis chron.	O. Chiari	Wiener med. Zeitschr. 1882. [cit. bei Mischaikoff, s. Nr. 23.]
12	männl.	?	Tuberculosis	Dennig	Beitr. z. path. Anat. u. Phys. (Ziegler). II. 1888, p. 101.
13	weibl.	31	Tuberc. pulm., mening.	Dennig	Beitr. z. path. Anat. u. Phys. (Ziegler). II. 1888, p. 101.
14	weibl.	60	Perichondrit. laryngis	Heymann	Virchows Archiv. CXVI. 1889, p. 329.
15	?	?	Phthisis pulm.	Cohen	Diseases of the throat etc. 2. ed., p. 511. [cit. bei Mischaikoff, s. Nr. 23.]

[1]) Ist auch von Hammer veröffentlicht.

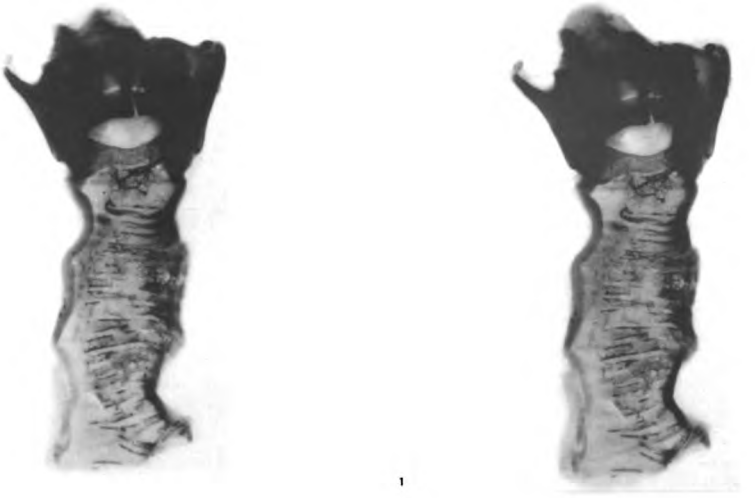

1

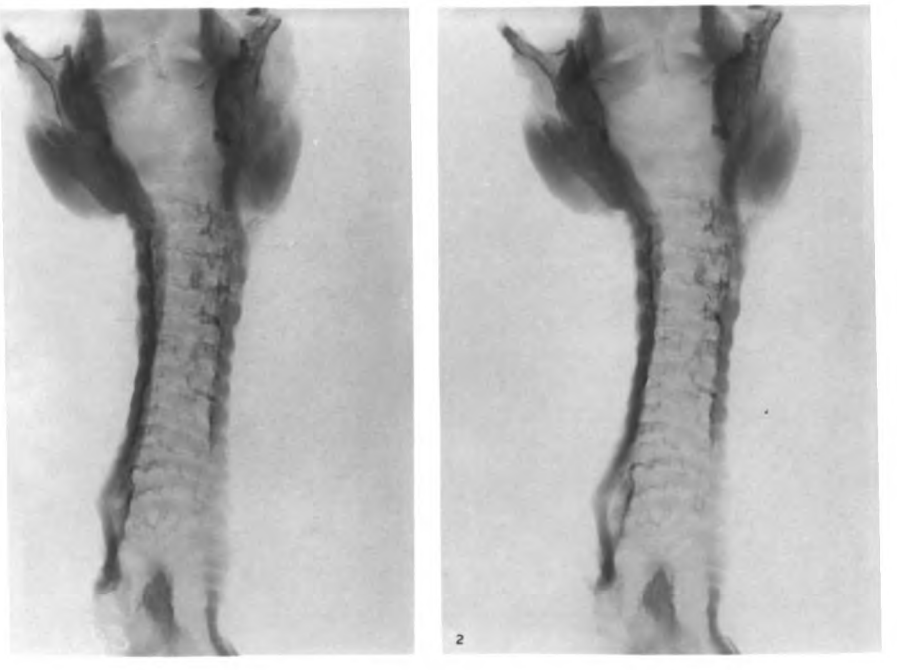

2

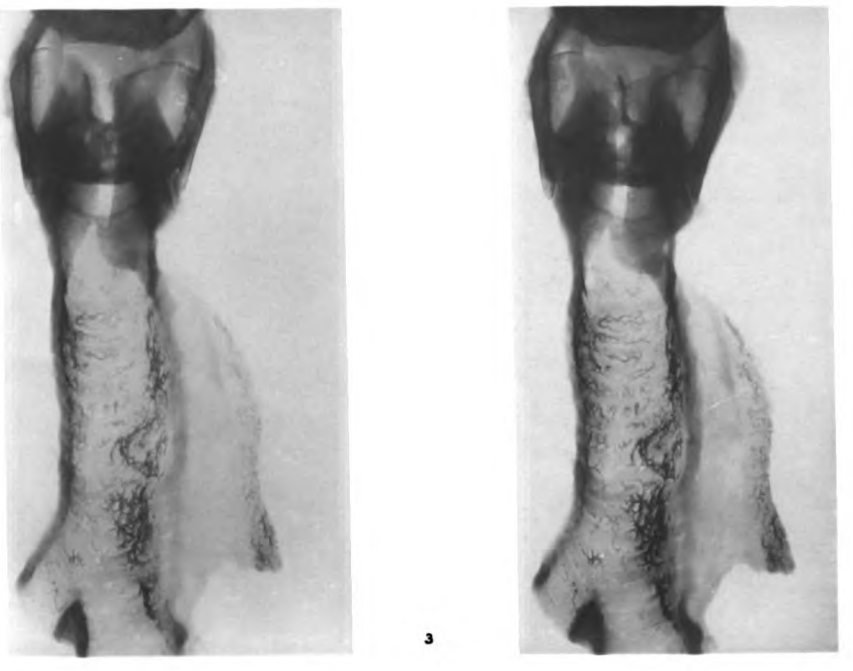

3

... gesellsch. A.-G. Berlin-Steglitz

Verlag von Lucas Gräfe & Sillem in Hamburg

UNIV. OF MICH.

Nr.	Geschlecht	Alter i. Jahren	Diagnose	Autor	Jahr und Ort der Veröffentlichung
16	männl.	70	Apoplexia cerebri	Hammer	Zeitschr. f. Heilk. X. 1889, H. 5 u. 6.
17	männl.	43	Pneumonia		
18	männl.	31	Tuberc. pulm. et intest.		
19	männl.	28	Tuberc. pulm.		
20	weibl.	35	Bronchitis		
21	männl.	53	Pneumonia lobularis		
22	männl.	53	?	Berg	Hygiea Forhandl. 244, 255. [ref. Virchow-Hirsch. 1890. II, p. 206.]
23	weibl.	53	Myoma uteri	Mischaikoff	Inaug.-Diss. Zürich 1894.
24	?	?	?		
25	?	?	Carcin. oesophagi	v. Recklinghausen	Verh. d. deutsch. path. Ges. I. 1899, p. 109.
26	weibl.	71	Exostoses tracheae	L. v. Schrötter	Lehrb. d. Luftröhrenkr., p. 42. [cit. bei v. Schrötter, s. Nr. 27.]
27	männl.	23	Exostoses tracheae	v. Schrötter	Wiener klin. Wochenschr. 1899, p. 414.
28	weibl.	64	?	Hueter	Sitzungsber. d. biol. Abteilung d. ärztl. Vereins Hamburg. 1899, p. 58.
29	männl.	40	Tuberc. pulm.	Moltrecht	
30	männl.	37	Peritonit. perforat.		
31	weibl.	71	Cholecystit. necrot.		
32	männl.	48	Bronchopneumoniae.		

Zum Schlusse danke ich meinem hoch verehrten Chef, Herrn Dr. Eug. Fraenkel, für die Anregung und Unterstützung dieser Arbeit, sowie für die Überlassung des Materials.

Die forensische Beurteilung der sogenannten Röntgenverbrennungen [1])

Von

Dr. G. Holzknecht,

Sachverständiger für das medizinische Röntgenverfahren am Landesgericht in Strafsachen in Wien.

(Schluss.)

Fall 5. Herr Dr. Kienböck stellte mir diesen Fall in liebenswürdiger Weise zur Verfügung.

Herr von L. mit Ekzem an beiden Händen wurde zu Oosterbeck (Holland) von Dr. F. im Mai 1901 mit Röntgenstrahlen behandelt. — Die Bestrahlungen wurden nicht immer vom Arzt selbst, sondern meist von einem Mechaniker L. vorgenommen, und zwar vom 8.—23. Mai täglich einmal (mit Ausnahme des 16. V.); die gesunden Teile der Hände wurden nicht mit Blei geschützt; die Sitzungen dauerten anfangs 8—10 Minuten, später $^1/_4$ Stunde. In den letzten Tagen der Behandlung bemerkte Patient spannendes Gefühl in beiden Händen. Am 23. V. wurde die Behandlung wegen geschäftlicher Angelegenheit des Patienten unterbrochen; das Spannen dauerte an, und es traten so heftige Schmerzen auf, dass Patient am 28. V. Dr. F. kommen liess. Es entstanden an beiden Händen tiefgreifende Entzündungen. Herr Dr. Arning stellte den Patienten am 24. IX. 01 in Hamburg an der Naturforscher-Versammlung vor. Am 15. Januar 1902 musste Dr. F. in Zwolle „drei Finger und einen Theil" der linken Hand amputieren. Die Angelegenheit kam vor das Strafgericht in Arnheim (Holland) wegen „fahrlässiger Verletzung mit Röntgenstrahlen", und von Dr. Kienböck in Wien wurde (auf dem Wege des hierortigen Landesgerichts in Strafsachen 15. April 1902) vom Holl. Strafgericht ein Sachverständigen Gutachten eingeholt, unter Beischluss der obigen Angaben über den Sachverhalt, und mit mehreren speziellen Fragepunkten, und zwar auch auf Grund der Annahme, dass er den Fall bei seiner Anwesenheit in Hamburg demonstriert gesehn habe.

Die Fragen lauteten:

1) ob Dr. F. die Bestrahlungen hätte dauernd beaufsichtigen sollen,
2) ob die nicht kranken Teile der Hände während der Bestrahlung mit Blei hätten abgedeckt werden sollen,

[1]) Vortrag, gehalten in der Sektion für gerichtliche Medizin der Versammlung deutscher Naturforscher und Ärzte in Carlsbad 1902.

3) ob der Mechaniker die Bestrahlungen hätte vornehmen dürfen ohne fortwährende ärztliche Beaufsichtigung,
4) ob der Arzt, wenn anwesend, ein allmähliches Verbrennen hätte beobachten können,
5) ob die schlimmen Folgen zuzusprechen seien
   a) einer zu langen Exposition, oder
   b) Mangel an Bleibedeckung, oder
   c) zu grosser Annäherung der Röhre an die Haut.

Schliesslich, ob es sich überhaupt wirklich um eine Röntgenverbrennung handelte.

In seinem detaillierten Gutachten führte Kienböck aus, dass es sich gewiss um eine sogenannte Röntgenverbrennung, um die Folgen von Überexposition der Haut handelte: dieselbe kam durch das Zusammenwirken von vielen Faktoren zustande, wie Lichtstärke und Qualität, Röhrennähe, Zeit und Zahl der Expositionen.

„An und für sich ist eine Annäherung der Röhre nicht zu perhorrescieren, im Gegenteil empfahl sich eine solche für den Zweck.

Bleibedeckung hätte natürlich nur die den Krankheitsherd umgebende Haut geschützt, nicht die erkrankte Hand selbst.

Wenn der Arzt immer zugegen gewesen wäre, hätte er an den letzten Tagen den Beginn der Reaktion gesehen und mit der Behandlung aussetzen sollen; doch war es offenbar auch damals schon zu spät. Ein „allmähliches Verbrennen" kann man ja nicht sehen, da die Wirkung einer einzelnen Sitzung, selbst einer kräftigen, nicht vor Ablauf ca. einer Woche zu Tage tritt.

Durch die Thatsache der langen Latenz der Röntgenwirkung, durch die mangelhafte Verbreitung der Kenntnisse von den erst seit kurzer Zeit erforschten Erscheinungen und Grundlehren, ferner vor allem durch das Bestehen von Kontroversen in den Grundfragen unter den bekannten Forschern selbst, und — was auch sehr wichtig ist — durch das Fehlen einer Messmethode, die gestatten würde zu messen, wie stark die Haut bestrahlt wurde, wieviel Licht sie absorbiert habe, lässt sich meine Meinung rechtfertigen, dass eine grobe Vernachlässigung in dem Falle bei dem Arzt nicht vorliegt.

Wenn der Arzt nicht immer selbst bei den Bestrahlungen zugegen war, entschuldigt sich dies dadurch, dass er offenbar das Instrument immer als schwach wirkend beobachtete und infolge — selbstverständlich — mangelhafter Erfahrung nicht wusste oder auch nur ahnte, dass das Instrument nun plötzlich in sehr wirksamem Zustande war. Nur Spezialisten für Radiotherapie sollten sich mit dem schwierigen Verfahren beschäftigen.

Wenn ich, wie gesagt, auch persönlich vollkommen überzeugt bin, fuhr Kienböck fort, dass es sich in dem Falle nicht um sogenannte Idiosynkrasie des Patienten handelt — die Existenz einer solchen hochgradigen individuellen Überempfindlichkeit der Haut gegen Röntgenlicht ist durchaus nicht erwiesen oder auch nur wahrscheinlich —, sondern um absolute Überexposition der Haut, so will ich doch hervorheben, dass andere Forscher — meiner Überzeugung nach allerdings mit Unrecht — ein von dem meinigen abweichendes Gutachten abgeben würden."

Es dürften in diesem Falle auch von anderen Spezialisten Gutachten eingeholt worden sein — ebenfalls für Dr. F. günstig lautend; die Folge war, dass es bei der Voruntersuchung blieb und nicht zu einem Prozesse kam.

Ich referiere im folgenden deutsche Fälle. Sie sind durch die milde Beurteilung, den häufigen, in der ersten Zeit regelmässigen Freispruch des Arztes und die sichtliche Unlust der Gerichte, wegen vereinzelter Schädigungen eine ungemein segensreiche Methode in ihrer Entwicklung zu hemmen, charakterisiert. Heute aber, nach vollkommen genügender Klarstellung der Entstehung und Hintanhaltung dieser Schädigungen wandelt sich diese Milde allgemach in eine gerechte Strenge, und der letzte Fall zeigt bereits eine Verurteilung, deren Wortlaut übrigens immerhin noch durch das geringe Strafausmass abgeschwächt wird und so der eigenen und der damals noch bei einem kleinen Teil der Radiologen restierenden Unklarheit Rechnung trägt.

Fall 6. Es handelte sich[1]) um eine Patientin, welche eine halbe Stunde lang den Röntgenstrahlen ausgesetzt war und einige Tage später eine heftige Entzündung der bestrahlten Haut bekam, deren Heilung mehrere Monate in Anspruch nahm. Der Ehemann verlangte deswegen eine Geldentschädigung und liess, als ihm diese verweigert wurde, von seinem Rechtsbeistand beim Oberstaatsanwalt des zuständigen Kammergerichtes Klage wegen „groben Versehens" erheben. Nach einem ablehnenden Bescheid desselben kam die Angelegenheit an den Strafsenat. Auf ein Gutachten von Levy-Dorn (Berlin) hin hat dann der Strafsenat entschieden, dass eine Fahrlässigkeit dem Beschuldigten nicht nachzuweisen sei, und der Kläger wurde kostenpflichtig abgewiesen.

Fall 7. Herr J. aus W. litt[2]) an einem Hüftleiden (Ankylose vielleicht nach voraufgegangener Coxitis) und war von einem Radiologen in W. zur Wiederherstellung der verloren gegangenen Beweglichkeit mit Röntgenlicht behandelt worden.[3]) Er erhielt 36 Sitzungen an ebensovielen Tagen zu je 25 bis 40 Minuten. Es traten keinerlei Veränderungen seines Leidens, aber auch keine Veränderung der der Röhre zugewandten Hautpartie auf. Die Bestrahlungen wurden nicht weiter fortgesetzt. Einen Monat später reiste Herr S. zu Professor H. in W., um ihn wegen seines Hüftleidens zu konsultieren. Dieser schlug ihm eine diagnostische Röntgenuntersuchung vor und es wurde in seiner Klinik ein Radiogramm der Hüfte aufgenommen. Röhrenentfernung 30 cm von der Bauchhaut, Expositionszeit: 25 Min. (Das Ereignis spielt noch im Jahre 1898). Es entstand nach einer gewissen Latenzzeit eine Reaktion der bestrahlten Haut, über deren Dauer Gocht nichts berichtet, und trotzdem Professor H. jede Verantwortung ablehnte, stellte Herr S. bei der kgl. Staatsanwaltschaft Strafantrag wegen „fahrlässiger Körperverletzung." Ein „in Röntgenuntersuchung erfahrener Kollege" wurde von der Staatsanwaltschaft als Sachverständiger beigezogen und hat sich konform Herrn Prof. H. geäussert, worauf der Kläger abgewiesen wurde.

Epikrise: Es darf nicht befremden, dass die in W. ausgeführte therapeutische Röntgenbestrahlung trotz der 36 langdauernden Sitzungen keine Hautreaktion zur Folge gehabt hat. So schlecht wie die Indikationsstellung war eben auch die Bestrahlungstechnik, welche übrigens dazumal noch weniger entwickelt war, als die Aufnahmstechnik. Es giebt Zustände der Röntgenröhren, welche verschieden wirksames Licht in so verschiedener Menge liefern, dass unter sonst gleichen Verhältnissen die Bestrahlung mit der einen in fünf Minuten eine nennenswerte Röntgenreaktion, mit der andern in 100 und mehr Stunden keine solche erzeugt. Dazwischen alle Zwischenstufen. Ohne instrumentelle Bemessung kann deshalb nur nach der eingangs besprochenen Methode Kienböcks und seiner Nachfolger eine ungefähr richtige Beurteilung dieser Zustände erzielt werden. Trotz mangelnder äusserlicher Zeichen einer Veränderung sind nun diese 36 Sitzungen offenbar doch nicht ohne Wirkung geblieben, und diese Veränderung ist nach Ablauf eines Monates, also zur Zeit, als Prof. H. die diagnostische Aufnahme machte, nicht etwa schon zurückgebildet gewesen. Vielmehr wissen wir heute, dass einer Dosis, welche an der betreffenden Stelle eben noch keine sichtbare oder eine ganz minimale, nur bei grosser Aufmerksamkeit erkennbare Veränderung setzt, die Latenzzeit der Reaktion (siehe Einleitung) vier Wochen und darüber erreicht, während den durch absolute Überdosierung hervorgerufenen schweren Reaktionen eine auf einige Tage beschränkte Latenzzeit eignet. Der bis zur Grenze der sichtbaren Reaktion vorgereizten Haut wurde nun bei der diagnostischen Aufnahme eine Lichtmenge appliziert, welche zwar für eine Aufnahme ziemlich hoch, aber durchaus nicht imstande wäre, für sich allein eine Reaktion hervorzurufen. Zur vorausgehenden addiert, vermochte sie das. Auf diese damals erst vermuteten, seither erwiesenen Argumente stützte auch Herr Prof. H. die Erwiderung, welche er an die Staatsanwaltschaft richtete.

Fall 8 ist vor kurzem gerichtlich ausgetragen worden, so dass jetzt seiner öffentlichen Diskussion nichts im Wege steht.

Dr. S. in H. behandelte eine Dame wegen Hypertrichosis am Kinn durch viele Monate. Nach mehreren früher vorgekommenen schwächeren Reaktionen trat nach der letzten Sitzungsreihe eine Reaktion zweiten Grades des ganzen Gesichtes und eine dritten Grades auf der Brust ein. Als dieselbe nach fünf Monaten zwar im Gesicht, nicht aber an der Brust geheilt war, erstattete die Patientin Anzeige bei der

[1]) Arztliche Sachverständigen-Zeitung vom 15. I. 1898, referiert nach H. Gocht, Fortschr. a. d. G. d. Röntgenstrahlen, Bd. II. S. 110.

[2]) Fortschritte a. d. G. d. Röntgenstrahlen, Bd. II. S. 110, mitgeteilt von Gocht.

[3]) Von einer derartigen Wirkung der Röntgenstrahlen ist nirgends etwas bekannt.

Staatsanwaltschaft wegen fahrlässiger Körperverletzung. Es lagen nun drei Gutachten vor: vom Gerichtsarzt Dr. S. in H., vom Medizinalkollegium in H. und von der kgl. wissenschaftlichen Medizinaldeputation zu Berlin.

Das Gericht verurteilte Herrn S. zu 300 Mark Geldstrafe. Die Punkte der Anklagebegründung: mangelhafte Information der Patientin über die möglichen Folgen der Behandlung, sowie angeblich mangelhafter Schutz der nicht zu bestrahlenden Körperpartien, liess das Gericht fallen, erachtete jedoch eine fahrlässige Körperverletzung dadurch begründet, dass Dr. S. die Bestrahlung fortsetzte, als sich Röte schon gezeigt hatte. Das Gericht verurteilte also im Sinne der schuldbaren Überdosierung.

Epikrise. Dieses Wenige ist über den Fall mit Sicherheit zu ermitteln. Der Parteien Hass und Gunst haben keine der anderen Angaben unwidersprochen gelassen. Aber dieses Wenige genügt vollkommen zur Beurteilung des Falles. Was geschehen ist, ist folgendes:

Herr S. hat nur Kinn und Oberlippe absichtlich bestrahlt. In diesem Gebiet trat zweimal partieller Erfolg, Enthaarung und kurzdauernde Rötung ein. War damals die Idiosynkrasie für Röntgenlicht noch eine offene Frage, so könnte aus diesen vorangehenden leichten Reaktionen nach zahlreichen Sitzungen das Fehlen einer solchen bei dieser Patientin constatiert werden. Ohne dass es damals eine anerkannte Methode gab, richtig zu dosieren (die Kienböck'sche wurde erst Ende 1900 mitgeteilt) gab S. nun weitere zehn Sitzungen, die ihm den früheren gleich zu sein schienen. Ob sie wirklich gleich stark waren, konnte niemand wissen. Ich citire ihn selbst aus einem 1 Jahr später gehaltenen Vortrag: Ja wenn wir einmal so weit sein werden, das wir eine Maximaltabelle, Maximaldosen haben, dann dürfen wir richtige Dosierung verlangen".

S. stellte nun die Röhre so auf, dass sie nicht nur die vordere Fläche des Kinns und die Oberlippe sondern auch die Submaxillargegend bestrahlte, oder er wandte für beide zwei verschiedene Röhrenstellungen an, von denen die eine für die Submaxillargegend zu sorgen hatte. Diese muss dabei selbstverständlich sehr nahe der Brust zu stehen kommen, um die Strahlen gut unter das Kinn hineinzusenden, und sie wird am zweckmässigsten fast ganz der Brust angelegt. Sie steht dann in viel grösserer Entfernung zum Kinn als zur Brust, die Brust würde, wenn nicht geschützt, eine viel grössere Dosis von Röntgenstrahlen bekommen. Thatsächlich bekamen nun die behaarten Stellen eine Dosis, welche zu einer Reaktion 2. Grades, 1. Stufe führten. Dieselbe war nach sechs Wochen narbenlos abgeheilt. Wäre sonst nichts geschehen, die Klage wäre sicher nicht eingebracht worden. Im Gegenteil: Die Wirkung dieser mässig hohen Reaktion ist bekanntermassen bei Hypertrichosis eine viel grössere, fast ideale und nur die Störung durch die Reaktion so wie den einige Zeit zurückbleibenden Farbenunterschied und die dauernde Runzeligkeit der Haut nach solchen Reaktionen lässt die Meinung, dass man solche Reaktionen absichtlich und konsequent verwenden soll, nicht zu allgemeiner Anerkennung kommen und eine Verbesserung erwünscht scheinen. Sicher involvieren sie keine fahrlässige Körperverletzung. Nun hat aber das Gericht nicht die leichte sechswöchentliche Verbrennung des Gesichtes, die zur Zeit der Einbringung der Klage schon Monate lang geheilt war, sondern die Verbrennung 3. Grades auf der Brusthaut zu beurteilen gehabt, deren Heilung noch ausstand. Die Haut der Brust hat aber S. gar nicht in Reaktion versetzen wollen, weil die zu behandelnde Behaarung sich auf das Gesicht beschränkte. Diese Verbrennung ist ihm wider Willen passiert, und ihre Ursache liegt darin, dass er die Brust nicht oder ungenügend geschützt hat. Er musste dies nicht nur eoipso thun, er musste es mit ganz besonderer Sorgfalt, das heisst mit ganz besonders dickem Bleiblech, weil die Röhre, um hinter das Kinn zu leuchten, sehr nahe der Brust gebracht werden musste und auf diese daher eine viel stärkere Wirkung ausübte als auf das absichtlich bestrahlte Kinn. Die Wirkung nimmt mit dem Quadrate der Entfernung zu. Darum ist auch die Reaktion auf der Brust eine um soviel intensivere geworden. Hätte Herr S. die Bestrahlung beim Erscheinen der ersten Rötung ausgesetzt, wie das die Urteilsbegründung verlangte, so wären zwar beide Reaktionen, die im Gesicht und die auf der Brust um die noch hinzugefügten Lichtmengen geringer ausgefallen, aber trotzdem wäre die unbeabsichtigte Reaktion der Brusthaut stärker ausgefallen, als die des

Gesichtes und man kann wohl nicht sagen, dass dieser Ausgang der richtige sei. Die Ursache der beklagten Verbrennung lag also in der mangelhaften Abdeckung der gesunden Hautpartien.

Herr S. hat nun, seit ihm diese Verbrennung passierte und noch vor der Durchführung des Prozesses, in die ziemlich klare und allseits ziemlich gleichartig beantwortete Frage der Schutzmittel für die gesunde Umgebung Verwirrung gebracht, oder er hätte sie gebracht, falls man seinen Ausführungen Wert beigelegt hätte. Kurz gesagt: er verwarf auf Grund von Versuchen die damals übliche und von ihm angeblich angewandte Art (Bedecken mit flächenförmig ausgewalzten Metallen) liess sich von der dermatologischen Sektion der Versammlung deutscher Naturforscher und Ärzte 1901 in Hamburg ein Referat über diesen Gegenstand übertragen und schlug dort eine neuartige Schutzmassregel vor, welche der eingangs erwähnten elektrodynamischen Theorie ebenfalls Rechnung tragen sollte. In seiner kompilatorischen Art, die ihn immer prinzipiell entgegengesetzten Forderungen gleichzeitig recht geben liess, rief er aus: „Ja, wenn man keine Ahnung von den ungeheuren Schwierigkeiten hat, die sich auf diesem Gebiete dem denkenden, alles berücksichtigenden Therapeuten entgegenstellen, dann hat man eine „Maske" schnell zur Hand.

Für den vorliegenden Fall ist es gleichgültig, zu welchen späteren Meinungen Herr S. gekommen ist. Zur Illustration, wohin „die elektrodynamische Theorie" geführt hat, sind dieselben aber dienlich. Herr S. berichtet darüber: „Zu Anfang, als letztere Ansicht (dass die X-Strahlen das wirksame Agens seien) die vorwiegende war, wurden Bleimasken als Schutz vorgeschlagen; ich bediente mich derselben ebenfalls, deckte vorsichtig auf grosse Strecken mit dickem Blei ab, wurde jedoch durch verschiedene Umstände in dem Vertrauen zu denselben erschüttert." Unter diesen Umständen befindet sich kein einziger Fall Herrn S., in dem dort wo die Bleimaske gelegen hatte, eine Reaktion entstanden wäre. „Was nun meine Stellung zur Maskenfrage betrifft, so änderte sie sich mit meiner prinzipiellen Auffassung des schädlichen Agens." Er schloss sich der „elektrodynamischen Theorie" an. „Entgegen allen Deduktionen glaube ich in folgendem zeigen zu können, dass wir das schädigende Agens bei der Röntgentechnik hauptsächlich in intermittierenden statischen Ladungen zu sehen haben, und dass unsere Schutzvorrichtungen, wenn wir uns überhaupt zum Gebrauche solcher entschliessen, unter diesem Gesichtspunkte zu wählen sind." Uns in Theorien nicht Befangenen, erscheint dieser Gesichtspunkt überflüssig, wenn wir bedenken, dass unter unzähligen mit Bleischutz ausgeführten Bestrahlungen, — Herr S. rechnet — nicht eine einzige Reaktion unter dem Metall vorgefallen ist, sondern diese stets nur in dem im Ausschnitt des Bleibleches freigelassenen Hautbeziek entstand. Doch nein, ein Fall liegt vor: Herr Guilloz-Nancy[1]) hat berichtet, dass er Verbrennungen gerade unter der Metallplatte gesehen habe. Nun, bei einem solchen percentuellen Verhältnis muss man eben den Mut haben, eine Angabe zu bezweifeln. Von zwei kontradiktorischen Ansichten ist eben mindestens eine falsch. Seit 1900 ist kein zweiter Autor in der Lage gewesen, solch Unwahrscheinliches zu bestätigen. Trotzdem veranlasste diese Mitteilung und die jeder Stütze bare elektrodynamische Theorie Herrn S., hinter „bewährte Masken" ein Fragezeichen zu setzen. „Dahin gehört die Ansicht von Bergmann-München, dass Bleiplatten unzweckmässig wären, weil sie als Kondensator wirkten", fährt Herr S. fort. Dass aber die so kondensierte Elektrizität Verbrennungen erzeugen könne, ohne dass ein Röntgenapparat gebraucht wird, hat niemand zeigen können. Und solche Meinungen lassen ihn tausendfältige Erfahrung geringschätzen. Doch halt, Herr Schiff-Wien hat am eigenen Arm die enthaarende Wirkung der Polentladungen gezeigt.[2]) Seither sind zwei Jahre vergangen ohne dass diese sofort allseits als epochemachend gepriesene Entdeckung weiter ausgebaut oder auch nur ein einziges Mal bestätigt wurde. Da muss man eben den Mut haben u. s. w., wie oben. Damals handelte es sich eben darum — es war in der Diskussion zu Herrn Kienböcks seither allgemein anerkannten Ausführungen — die elektro-

[1]) Paris, 1900, Congres international med.

[2]) Sitzungen der Ges. d. Ärzte. Wien. klin. Wochensch. 1900.

statische Theorie gegen die vernichtende Kritik Kienböcks um jeden Preis zu halten. Und man muss sagen, der Preis, um den sie gehalten wurde, war wahrlich ein hoher.

Nach dieser Excursion, die die Segnungen der elektrostatischen Theorie beleuchtet, kehren wir zum konkreten Fall zurück. Was S. später über Abdeckung hielt ist nebensächlich. Vor der Ausführung jener Bestrahlung, giebt er an, wie üblich mit Blei abgedeckt zu haben. Zur Zeit jener Bestrahlung aber war das schon anders: „Dies" (die fragliche Verbrennung) „trat zu einer Zeit ein, wo ich mein Zutrauen zur Bleimaske bereits eingeschränkt und möglichst wenig Bleioberfläche zu verwenden bestrebt war." (Wahrscheinlich um die „Kondensatorwirkung zu verringern, die sich ihm selbst bei jahrelangen Abdecken auf grosse Strecken nie gezeigt hat.) Nun begreifen wir schon besser, wie die Verbrennung zustande kommen konnte. Immerhin sollte aber doch auch beschränkte Anwendung einigen Nutzen gestiftet haben und wir werden erst ganz klar, wenn wir den Satz lesen, mit dem er der undeutlichen Ausdrucksweise der Fachlitteratur alle Schuld in die Schuhe schiebt: „Meines Wissens war stillschweigend immer von nakten Teilen die Rede, wenn von Schutz gesprochen wurde. Nach allem was Litteratur und physikalischer Versuch ergeben, ist also die Maskenfrage keineswegs nur einigermassen geklärt, ja es fragt sich, worauf noch niemand zu sprechen kam, ob wir mit Kleidern bedeckte Körperteile überhaupt noch weiter zu schützen haben." Aber wer wäre hier dem Redner nicht gerne ins Wort gefallen und hätte triumphierend ausgerufen: „Dann ist ja die Schutzmassregelfrage erledigt. Wolle, Filz, Leinenlappen genügen!" S. erzählt, dass dies in seinem Falle zutraf bezüglich der „Brust, welch' letztere übrigens von Kleidern umschlossen war". Dass er sie nicht mit Blei abgedeckt hatte, spricht er nirgends aus, dagegen erwähnt er, dass die Brust von dem hell erleuchteten Teile der Lampe nicht getroffen war. Er meint damit, dass er die Röhre so gestellt habe, dass ihr linear begrenztes Strahlungsfeld die Brust nicht in sich einschloss. Damit teilt er eine Nachprüfung des bekannten Kienböckschen Versuches mit und zwar mit entgegengesetzten Resultat. Der Versuch wurde seither aller Orten nachgeprüft und das Resultat richtig befunden. Unter solchen Umständen haben wir eben den Mut, u. s. w., wie oben. Unter zehn Bestrahlungen kann man eine Massregel, welche man für bedeutungslos hält, leicht einige Male auszuführen vergessen, wenn man mit der Sorge um die „Kondensatorwirkung" überbürdet ist.

Während also die Überdosierung keinen Kunstfehler einschloss, weil es damals an dieser Kunst noch fehlte, und weil eine Überdosierung im absichtlich bestrahlten Gebiete überhaupt kaum bestand, jedenfalls nicht beklagt wurde, hat das Gericht dennoch aus diesem Grunde verurteilt. Während anderseits die beklagte Verbrennung in der gesunden Umgebung, die geschützt hätte werden sollen, geschehen ist, infolge Abgehens vom üblichen Modus des Schutzes, hat das Gericht, sicher auch infolge der Verwirrung der Abdeckungsfrage, mit der sich Herr S. zwischen Klage und Austragung derselben litterarisch bethätigte, ihn von der Anklage wegen mangelhaften Schutzes der gesunden Haut freigesprochen. Es ist also offenbar, dass das Urteil verkehrt war, die Strafbemessung aber mag richtig sein.

Das Urteil erfolgte, kurz gesagt, wegen Überdosierung. Allein der Wortlaut, der dies ausdrückt, ist sehr bedenklich gefasst, und seine Umstossung liegt zwar nicht im Interesse Herrn S., der der Charybdis entkommen, der Scilla verfallen würde, wohl aber im Interesse der Radiologie, deren Vertreter dringendst widerraten müssen, gegen Dinge, die im Fluss sind, gerichtliche Praecedenzfälle zu schaffen. Die Urteilsbegründung führt nämlich im Sinne der Überdosierung aus, dass das Verschulden der fahrlässigen Körperverletzung darin zu finden sei, dass Herr S. die Bestrahlung fortsetzte, als die betreffende Röte sich zeigte. Dieses Gebot stammt von der vorerwähnten Autorität. Diese bedenkliche Berühmtheit hat nicht nur, wie oben ausgeführt, durch irrtümliche Angaben über die Technick Herrn S. und viele andere zu ungenügender Abdeckung verleitet, sondern auch durch dieses Gebot dem Gericht die Mittel in die Hand gegeben, ihn zu verurteilen. Wenn da Herr S. im Verlaufe der Verhandlung die Gutachter für inkompetent erklärt und unter den Specialisten, die er hierfür als geeignet nennt,

eben jene „Autorität" anführt, deren Lehren er zum Opfer gefallen ist, so erwartet er, wenn seinem Revisionsgesuch statt gegeben wird, von dieser Seite wohl vergebens Succurs. Diese Seite ist nämlich seither — er wird es bald erfahren — ins gegnerische Lager übergegangen, und er, ein letzter Mohikaner der elektrodynamischen Theorie, mag sehen, wie er mit ihr allein fertig wird. So stellt sich mir nach dem mir vorliegenden Material der geschilderte Prozess dar.

Das nun gar gerichtlich autorisierte Verbot aber, die Bestrahlung fortzusetzen, wenn bereits eine Rötung, eine leichte Reaktion besteht, muss aufgehoben werden. Es ist nicht zweifelhaft, dass sich in naher Zukunft auf Grund der jetzt möglichen, genügend exakten Dosierung für eine Reihe von Hautkrankheiten diejenige Methode als die geeignetste erweisst, welche eine niedere Reaktion durch längere Zeit aufrecht erhält, indem sie ihr Zurückgehen durch schwache, genau bemessene Nachbestrahlungen verhindert. Es ist mir nicht zweifelhaft, dass darin ein grosser Fortschritt der Radiotherapie liegen kann, und ein richterliches Urteil, das denselben von vornherein verbietet, darf nicht bestehen bleiben.

Wenn Richter, die ja Laien sind, Fachleute über einen Gegenstand in heftiger prinzipieller Kontroverse finden, so haben sie, denen nicht Sachkenntnisse, sondern nur der oft wertvollere, unvoreingenommene Verstand zur Verfügung steht, die meist richtige Meinung, dass der Gegenstand eben noch nicht urteilsreif sei. Da muss der Gegner, der begriffen werden will, obwohl seine Argumente nicht voll gewürdigt werden können, ein Übriges thun und den Nachweis liefern, dass sein Widerpart zu der als abstrus dargestellten Meinung als denkender Mensch nicht nur kommen konnte, sondern kommen musste. Grobe Fehler des Schlussresultates sind ja oft nur Summen kleiner verzeihlicher Fehler, die verstreut im ganzen Gedankengange passierten.

Und da waren es denn zwei kleine Umstände, die in der so einfachen Blendenfrage die Meinungen verwirrten. Ich sagte ungefähr: Wer kräftige Reaktionen hervorrief und die Umgebung mit Blei abdeckte, konnte regelmässig sehen, dass sie Reaktion jedesmal scharf linear am Rande des Bleibleches begrenzte und unter demselben niemals Reaktion eintrat. Aber diese Voraussetzung traf eben selten zu. Vielmehr hat ein mit falscher Autorität behafteter Mann, der sich, um das Publikum nicht kopfscheu zu machen, Röntgenerfolge ohne Reaktionen berühmte, die Parole ausgegeben: So wenig Reaktion als möglich, lieber gar keine. Ihm folgten die Herden und wo sie im Bestrahlungsgebiet fast keine Reaktion bewirkten, da musste der Schutz der noch schwächer getroffenen Umgebung gänzlich überflüssig erscheinen. Solch minimaler Dosierung gegenüber genügten natürlich Kleider, genügte Staniol als Schutzmittel. Solche Bestrahlungen machten überhaupt keine Reaktion, natürlich auch nicht in der gesunden Umgebung, die noch dazu bei vielen Affektionen weniger empfindlich ist als die kranke Stelle. So glaubte man gegen Windmühlen zu kämpfen und warf den Schild weg. Passierte einem dann eine absolute Überdosierung, so war nicht nur die absichtlich bestrahlte Partie, sondern auch die gesunde Umgebung geschädigt. Statt die Ursache in der unbemerkten Überdosierung zu erkennen, forschte man nun theoretisch nach einen schädigenden Agens, das neben dem nützlichen einhergehen sollte. Der zweite kleine Irrtum war folgender: 1) Staniol schützt vollkommen, berichteten die einen; 2) Staniol lässt ja, wie sich jeder schon am Schirm überzeugt hat, die Röntgenstrahlen durch, berichteten die anderen und schlossen aus dem vorgenannten Urteilen: Ergo sind die Röntgenstrahlen nicht das Agens der Röntgendermatitis. 3) Und schon grassierte dieser Irrtum, da trat durch die Nachricht, dass auch unter Staniolschutz Röntgendermatitis gesehen worden sei, eine segensreiche Verwirrung ein. Und doch liegt die Sache so einfach: Das Agens sind die Röntgenstrahlen, das Staniol absorbiert einen Teil derselben, lässt einen anderen durch. War die einstrahlende Lichtmenge klein, so ist die durchgelassene recht klein und genügt (quantitativ) nicht zu einer Reaktion (siehe oben unter 1). Ist jedoch die einstrahlende Menge gross, so ist die durchgehende zwar kleiner als die einstrahlende, aber gross genug, um eine Reaktion hervorzurufen. (Siehe 3.) Den durchgelassenen Teil sieht man natürlich immer am Fluoreszenzschirm (siehe 2), aber er reicht nicht immer hin,

um auf der Haut eine sichtbare Reaktion zu erzeugen. Physikalischem Denken völlig entwöhnte Ärzte wollten diese Dinge ohne Quantitätsvorstellungen verstehen.

Eine weitere Seite unseres Gegenstandes bedarf noch der Erwähnung. Die durch ungenügende Sachkenntnis schlecht gestützten Entscheidungen haben nicht nur auf den Einzelfall, den sie austragen, einen bedenklichen Einfluss; sie involvieren ausserdem eine ernste Gefahr durch Züchtung des medizinischen Denunzianten- und Erpressertums. Auf dem Gebiete der ärztlichen Thätigkeit, wo es sich um ein Gut handelt, das den meisten Menschen viel wichtiger erscheint als materielle Werte, auf einem Gebiet, das so wenig exakt ist, dass seine grössten Meister es nicht beherrschen können, und so populär, dass jeder Laie nicht nur lebhaftes Interesse hat, sondern auch klare Urteile zu haben glaubt, auf einem solchen Gebiet muss immer dem forzierten Einschreiten des Gesetzes das Emporwuchern des Denunziantentumes folgen, hier blüht auf dem Fettboden der ungerechten Kunstfehler-Strafandrohung der Weizen der Erpressung.

Nicht nur als Illustration des Gesagten, sondern auch, weil er durch seine mannigfaltigen Beurteilungen kurios ist, teile ich den folgenden Fall mit.

Ein Patient mit Psoriasis universalis teilte mir mit, dass er seitens eines Radiologen bestrahlt worden und mit dem Erfolge im (Verschwinden der Efflorescenzen und der Rezidive) sehr zufrieden gewesen sei. Die Behandlung sei in zahlreichen Sitzungen für jede Stelle, unter Anwendung hochevakuierter Röhren ausgeführt worden. Eines Tages habe sich nach längerer Behandlung am Rücken kupferrote Färbung, heftiger Schmerz, Blasenbildung und Exkoriation eingestellt, welche trotz Gebrauch unzähliger Mittel über 2 Monate anhielt. Nicht nur der Patient, auch der Radiologe soll das Schlimmste gefürchtet haben, der letztere soll unter Andeutungen bezüglich der Wirbelsäule erklärt haben, „für nichts mehr einstehen zu können", und dem Patienten den Rat gegeben haben, seine in der Ferne lebende Mutter zu berufen. Kurze Zeit später heilte die Reaktion zweiten Grades (um eine solche hat es sich offenbar behandelt) mit vollständiger Überhäutung ohne Hinterlassung einer Narbe ab.

Der Patient bot das Bild einer in voller Ausdehnung rezidivierten Psoriasis, und nur eine grosse kreisrunde Stelle am Rücken von 30 cm Durchmesser war frei von Efflorescenzen. Sie enthielt nur einzelne Telangiektasien und pigmentlose Stellen. Man weiss, dass die Psoriasis schon auf sehr geringe Lichtmengen (2 oder 3 Chromoradiometereinheiten) gut reagiert, aber rezidiviert, auf starke Reaktionen hin (10 Einheiten) dauernd verschwindet. Letzteres war hier geschehen. Der Patient berichtet nun weiter, dass er durch seinen Vertreter unter Androhung der Klage dem genannten Radiologen seine Bereitwilligkeit zur Annahme einer nennenswerten Geldentschädigung habe mitteilen lassen, und dass er dieselbe thatsächlich erhalten habe. Seine falsche Beurteilung des Falles veranlasste den Radiologen, sich mit Ausschluss des Gerichtes selbst zu verurteilen, wo das Gericht die Hauptfrage hätte verneinen müssen und höchstens hätte erkennen können, dass eine Schädigung des Patienten durch die falsche Prognosenstellung und die ihm eingejagte Todesangst vorliegt.

Der heutige Zustand der radiotherapeutischen Technik mit seiner Klarheit wird nicht nur derartige Prozesse in Zukunft müheloser führen lassen, sondern, was wichtiger ist, sie werden aus dem gleichen Grunde eine Rarität sein. Dagegen zieht am Himmel der Strahlungstherapie bereits ein neuer Stern auf: die Bequerelstrahlung. Ihre Eigenschaften befähigen sie ebenfalls zu schweren Schädigungen der Gewebe des menschlichen Körpers und so wird es an Überdosierungen auch hier nicht fehlen. Auch sie werden — wir werden es nicht hindern können — zu früh in die Praxis gezerrt werden. Aber glücklicherweise findet diese Strahlung schon ein genügend genaues Instrument vor, das ihre quantitative Bemessung gestattet.

Congenitale Difformität an der obern Extremität.

Von

Dr. med. **E. Kiwull**, Dir. Arzt des Stadt-Krankenhauses in Wenden, Livland, Russland.

(Hierzu Tafel XVIII, Fig. 5.)

Das Studium der congenitalen Missbildungen ist besonders in den letzten Jahren wesentlich gefördert worden. Neben vielen Einzelbeobachtungen sind es besonders die umfassenden Werke von Kümmel[1]), Kirmisson[2]), Klaussner[3]), Joachimsthal[4]), die berechtigtes Aufsehen erregt haben. Nicht zum geringsten mag das gesteigerte Interesse an diesen congenitalen Missbildungen darin liegen, dass wir jetzt durch das Röntgenverfahren in der Lage sind, genau uns über die anatomischen Details der Missbildungen, speziell des Knochensystems, zu orientieren. Während wir früher bei Untersuchung derartiger Fälle nur auf Adspektion und Palpation beschränkt waren, und nur ausnahmsweise durch eine Sektion dem Forscher die Gelegenheit zu genaueren anatomischen Studien geboten wurde, können wir jetzt im schnell hergestellten Röntgenbilde jeden einzelnen Fall uns sofort quasi skelettiert vorführen.

Hingewiesen mag auch darauf werden, dass nicht allein teratologisches Interesse bei dem genauen Studium der Missbildungen vorliegt, sondern dass auch Entwicklungsgeschichte, vergleichende Anatomie und orthopädische Chirurgie dabei interessiert sind, und schon grossen Nutzen aus derlei Studien gezogen haben und wohl noch ziehen werden.

In folgendem erlauben wir uns die Aufmerksamkeit der Fachgenossen auf einen Fall congenitaler Difformität an der obern Extremität zu richten, der in mancher Hinsicht interessante Eigentümlichkeiten bietet.

Patient Carl Heinrichson, 37 Jahre alt, aus Karlsruhe bei Wenden (Livland) zeigt eine merkwürdige congenitale Difformität an der rechten obern Extremität. (cf. Photographie!) Während die linke obere Extremität normal — entsprechend der Körpergrösse — entwickelt ist, zeigt die rechte eine auffallende Verkürzung, sowohl des Ober- als auch des Vorderarms, und zwar besonders zu Ungunsten des letzteren, der ganz zu fehlen scheint. Die vollständig normal gebaute, aber in allen ihren Teilen kleiner und zierlicher als links entwickelte rechte Hand setzt sich unter stumpfem Winkel scheinbar ohne Vermittlung eines Vorderarms an den Oberarm. Alle 5 Finger der rechten Hand sind wohlgebildet und tragen normal entwickelte

[1]) Kümmel, W., Die Missbildungen der Extremitäten durch Defekt, Verwachsung und Überzahl. 1895.

[2]) Kirmisson, Lehrbuch der chir. Krankheiten angeborenen Ursprungs, übersetzt von Deutschländer. 1899.

[3]) Klaussner, F., Über Missbildungen der menschlichen Gliedmassen und ihre Entstehungsweise. 1900.

[4]) Joachimsthal, G., Die angeborenen Vorbildungen der obern Extremitäten. 1900.

Nägel, nur alles in wesentlich kleineren Verhältnissen als links. Die äussere Haut ist am ganzen rechten Arm von normaler Färbung und Turgescenz, nur scheint der panniculus adiposus daselbst schwächer entwickelt zu sein, als links. Am ganzen rechten Arm keinerlei Narben, oder irgend welche andere für eine abgelaufene chirurgische Krankheit sprechende Zeichen. Daneben fällt besonders eine deutliche Atrophie aller Muskeln des rechten Oberarms, als auch der vom Thorax zum Oberarm führenden Muskeln auf. Besonders der musculus deltoideus scheint betroffen zu sein, da man die Konturen des Acromion auffallend deutlich gleich unter der Hand liegend sieht. Trotz der Atrophie lassen sich jedoch alle Muskeln des rechten Oberarms bei der Adspektion gut differenzieren. Man sieht die Grenzen des Deltoideus und Biceps, sehr deutlich auch die an der medianen Seite gelegene Furche zwischen Biceps und Triceps. Am untern Ende des rechten Oberarms und Vorderarms lässt sich durch Adspektion nur ein diffuses Muskelconvolut konstatieren. Dagegen scheinen die Sehnen an dem Dorsum der zierlichen rechten Hand normal entwickelt zu sein.

Bei der Untersuchung des rechten Armes durch Palpation konstatiert man, dass der Humerus sowohl in der Länge als im Querdurchmesser bedeutend hinter dem linken zurückbleibt. Soweit nach oben palpabel ist das caput humeri, collum und Schaft normal entwickelt. Das distale Ende zeigt einen deutlichen Epicondylus internus und externus. Was die Bewegungen im rechten Schultergelenk angeht, so sind alle in normalen Grenzen möglich. Es gelingt Hebung des Arms auch über die Horizontale hinaus, ebenso Senkung, Einwärts- und Auswärtsrollung.

An Stelle eines Vorderarmes findet man rechts eine unter einem stumpfen Winkel vom Humerus, speziell vom epicondylus externus ausgehende Knochenmasse von ca. 5 cm Länge, 3 cm Breite, und 1 cm Dicke, an deren Ende sich eine wohlgeformte Hand inseriert. Ein capitulum radii oder olecranon, oder dem ähnliches gebildetes herauszupalpieren, gelingt nicht. Die unförmliche Knochenmasse, oder richtiger Knochenplatte, ist fest ankylotisch mit dem Humerus verbunden. (cf. Röntgenbild!)[1])

Die rechte Hand ist bis ins Detail hinein normal gebildet nur kleiner als links. Auch scheinen die Handwurzelknochen normal entwickelt zu sein, wenigstens gelingt es deutlich os hamatum und os pisiforme durchzufühlen.

Durch Palpation konstatiert man ferner, dass auf dem Knochenrudiment des rechten Vorderarms sowohl Flexoren als Extensoren massig entwickelt sind. Genauere Differenzierung einzelner Muskeln nicht möglich. Am Dorsum der rechten Hand sind jedoch alle Sehnen normal entwickelt — ebenso an der vola manus.

Bewegungen im rechten Ellenbogengelenk sind, wie schon erwähnt, garnicht möglich.

Was das Handgelenk rechts angeht, so sind Beugung, Streckung, Adduktion und Abduktion in normalen Grenzen möglich. Ebenso zeigen die Finger rechts normale Beugung, Streckung, Adduktion und Abduktion. Am Daumen rechts ist ausser Beugung, Streckung, Adduktion und Abduktion die Opposition in normaler Weise möglich. Inwieweit Patient Herr seiner Finger ist, ersieht man daraus, dass derselbe mit der rechten Hand kalligraphisch schön schreibt. Die motorische Kraft ist im rechten Arm wohl geringer als links — aber immerhin ist Patient imstande ca. 20 kg zu heben. — Eine Störung der Sensibilität am rechten Arm gelingt nicht nachzuweisen.

Die elektrische Erregbarkeit der Muskeln am rechten Arm sowohl bei faradischer als galvanischer Reizung zeigt normale Verhältnisse.

Vasomotorische Störungen an der verbildeten Extremität sind nicht beobachtet worden.

An der Wirbelsäule besteht eine Scoliosis dextroconvexa dorsalis, und sinistroconvexa lumbalis.

Zur Anamnese wäre nachzutragen, dass der Vater des Patienten an Lungentuberkulose

[1]) Photographie und Röntgenbild stammen aus dem Atelier des Herrn L. Borewitz — Wenden.

die Mutter an „Knochengicht“ (Lues?) gestorben sei. Eine Schwester des Patienten hat ein behaartes Mal auf der rechten Wange.

Vergleichende Messungen der rechten und linken Extremität ergeben uns folgende Zahlen:

	links	rechts
1) Länge der oberen Extremität vom acromion bis zur Spitze des Mittelfingers	79 cm	42 cm
2) Länge des Oberarms	35 „	19 „
3) Umfang des Oberarms	25 „	21 „
4) Ellenbogen bis Mittelfinger-Spitze	44 „	23 „
5) Handgelenk Umfang	18 „	16 „
6) Handwurzel bis zur Spitze des Mittelfingers	18 „	15 „
7) Länge des Daumens	6 „	4,5 „
8) Länge des II Fingers	9 „	7,5 „
9) „ „ III „	9,5 „	8,3 „
10) „ „ IV „	9,3 „	8 „
11) „ „ V „	7 „	6,5 „
12) Umfang der Hand im Bereich des Metacarpo-phalangealgelenks	22 „	18 „

Betrachten wir den oben referierten Fall und das Röntgenbild desselben genauer, so finden wir am rechten Arm eine mangelhafte Entwicklung des Humerus, wobei in seinem unteren Ende auch eine gewisse Missbildung insofern zu konstatieren ist, als eine feste knöcherne Verwachsung mit dem Vorderarm vorliegt.

Am rechten Vorderarm finden wir eine ausgesprochene Missbildung. An Stelle von Radius und Ulna haben wir hier eine Knochenplatte, die wir als eine Verschmelzung einer rudimentären Ulna mit einem rudimentären Radius anzusehen geneigt sind.

Die rechte Handwurzel und die rechte Hand sind normal gebildet, nur in den Grössenverhältnissen bedeutend hinter der linken Handwurzel und Hand zurückstehend — also auch hier mangelhafte Entwicklung.

Eine gewisse Ähnlichkeit des missgebildeten Vorderarms in unserem Falle lässt sich mit einem von Joachimsthal veröffentlichten Falle (l. c. Röntgenbild, auf Tafel III, Fig. 1) konstatieren, wo die verbildete Ulna mit einem kleinen Radius-rudiment verwachsen erscheint. Verschiedenheit findet sich aber darin, dass die Ulna, wenn auch verbildet, so doch immer als solche zu konstatieren war, während in unserem Falle nur eine kleine Knochenplatte als Vorderarm sich präsentierte, und ausserdem im Ellenbogengelenk nicht die geringste Bewegung möglich war.

Was die Stellung unseres Falles im System angeht, so glauben wir denselben, wenn wir die Einteilung von Kümmel acceptieren, als Übergangsform von den „atypischen Strahldefekten“ zu den Fällen von „unvollkommener Entfaltung in der Richtung der Axe“ hinstellen zu dürfen.

Ein genaueres Eingehen auf die Entstehung obiger Missbildung erscheint nicht notwendig, und sind Details in den oben zitierten Sammelwerken einzusehen. Hinweisen könnten wir nur darauf, dass auch für diesen Fall die exogene-mechanische Entstehung (Kümmel) die wahrscheinlichere ist, und dass es sich im wesentlichen um ein Zurückgehaltenwerden des Wachstums der Embryonalanlage handeln dürfte.

Beitrag zur Knochensyphilis im Röntgenbilde.

Von

Dr. von Niessen-Wiesbaden.

(Hierzu Tafel XIX, XX und XXI.)

Es sind in letzter Zeit drei wertvolle Arbeiten über die menschliche Knochensyphilis im Röntgenbilde und über dessen differentiell-diagnostischen Wert erschienen, die erste, wenn auch nicht ausschliesslich mit syphilitischen Knochenveränderungen sich befassende, wegen des Vergleichs mit anders bedingten, ähnlichen Prozessen aber um so wertvollere von Alban Koehler-Wiesbaden[1]), die zweite von Holzknecht und Kienböck in diesem Fachblatt[2]); die dritte von R. Kienböck[3]) allein. Es dürfte bei der zweifellos grossen Bedeutung der Röntgographie für die Knochensyphilis und die infektiösen Knochenkrankheiten überhaupt gewiss von allseitigem Interesse sein, zum Vergleich mit den Veränderungen von Knochen, Knorpel und Periost bei menschlicher Lues die analogen Verhältnisse bei der Tiersyphilis kennen zu lernen. In der That ist hier die Analogie eine derart frappierende, dass auch diese Befunde geeignet erscheinen, die alte Streitfrage, ob es eine Tiersyphilis giebt, im positiven Sinne zu lösen. Ob es eine genuine Tiersyphilis[4]) giebt, darüber enthalte ich mich der Entscheidung — vermutlich äussert sie sich in zwar bekannten, aber nicht ätiologisch erkannten Krankheitsformen —, dass die Syphilis indes artifiziell beim Tier, wenigstens bei einigen Affenarten, beim Schwein und beim Pferd erzeugt werden kann, darüber sind eine Reihe einschlägiger Versuche mitgeteilt, denen ich eine Anzahl neuer mit, ich darf wohl sagen, recht beachtenswertem Erfolg angereiht habe.[5]) — Es würde nicht der Absicht vorliegender Abhandlung entsprechen, die betreffenden Versuche hier eingehend zu schildern, ich gebe deshalb nur in grossen Zügen einen Überblick über die Resultate derselben, insoweit diese für das Verständnis der Figuren in Frage kommen.

Mit meinen Syphilisbazillen in Reinkultur, die bis jetzt in 160 Fällen von Syphilis aller Formen und Stadien aus dem Blut gezüchtet und auch von anderen Autoren morphologisch auf Grund eigener Nachprüfungen meiner Angaben identifiziert worden sind, wurde unter anderem ein Schwein syphilitisch gemacht. In dem mit menschlicher Lues völlig konformen Verlauf traten im Verlauf eines Jahres etwa ein: Papulöses Exanthem, Gummata der Haut und Kieferknochen (Osteomyelitis gummosa), Schleimhauterkrankungen, Rhachitis. Die Sektion bestätigte die Gummata, die Rhachitis, und ergab zudem hochgradige Osteomalacie, Dislokation und Störung der zweiten Dentition, Cirrhose der Milz und Leber, Arteriitis oblitterans, sulzige Leptomeningitis, Zurückbleiben des Wachstums und der gesamten Körperentwickelung. Die Infektion durch subkutane Injektion fand bei einem jungen Ferkel statt, aus dem Blut wurde das verimpfte Contagium kulturell reproduziert. — Bei einem in gleicher Weise infizierten Pferde trat fünf Monate nach der Infektion eine linksseitige Facialis-

[1]) Knochenerkrankungen im Röntgenbilde bei J. F. Bergmann-Wiesbaden.

[2]) Über Osteochondritis syphilitica im Röntgenbilde. Fortschritte auf dem Gebiet der Röntgenstrahlen. Bd. IV. 1900. Bei Lucas Gräfe & Sillem-Hamburg.

[3]) Zur radiographischen Anatomie und Klinik der syphilitischen Knochenerkrankungen an Extremitäten. Zeitschr. f. Heilkunde. Bd. XXIII, Heft VI. 1902. Bei Braumüller-Wien.

[4]) Siehe hierzu die ausgezeichnete Arbeit von J. K. Proksch: „Die venerischen Erkrankungen und deren Übertragbarkeit bei einigen warmblütigen Tieren. Vierteljahrsschr. für Dermatologie und Syphilis. Bd. X, p. 309—353.

[5]) Cf. meine Beiträge zur Syphilisforschung, Bd. I—VII, Wiener med. Wochenschr. Nr. 11—14, 1899, und Artifizielle Syphilis beim Pferde in der Wien. med. Wochenschr. dieses Jahres. (Zur Zeit im Druck.)

1

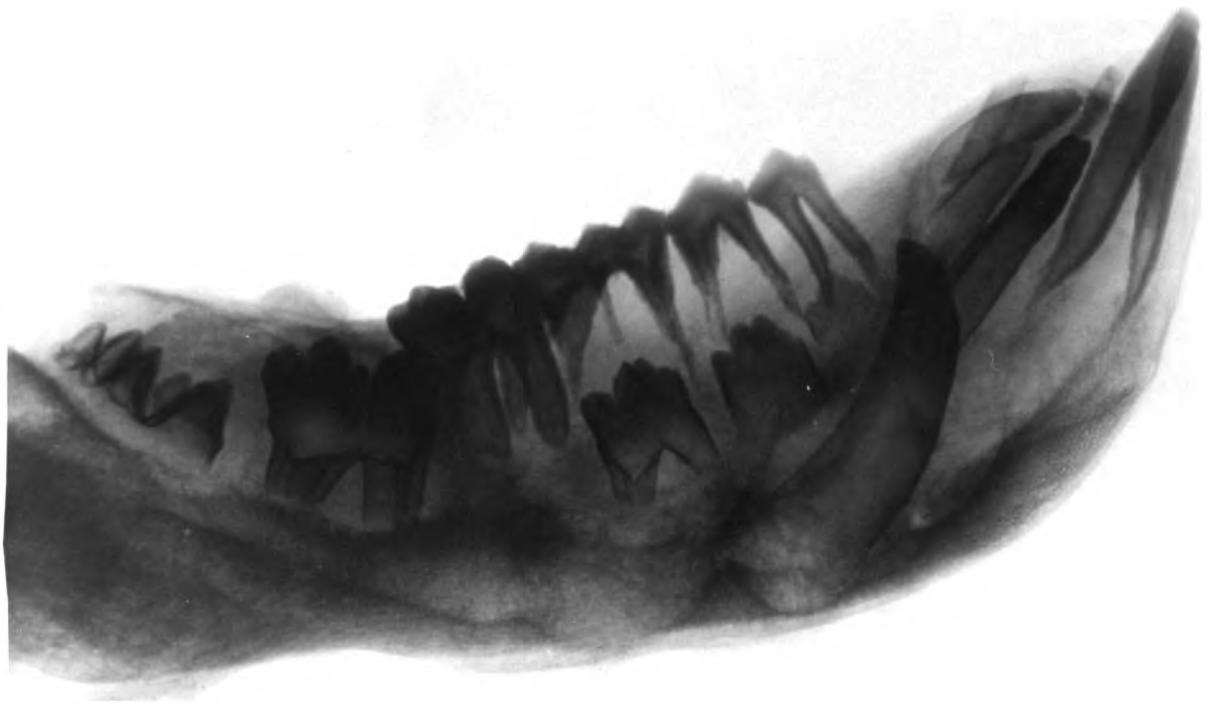

2

Neue Photogr. Gesellsch. A.-G. Berlin-Steglitz. Verlag von Lucas Gräfe & Sillem in Hamburg.

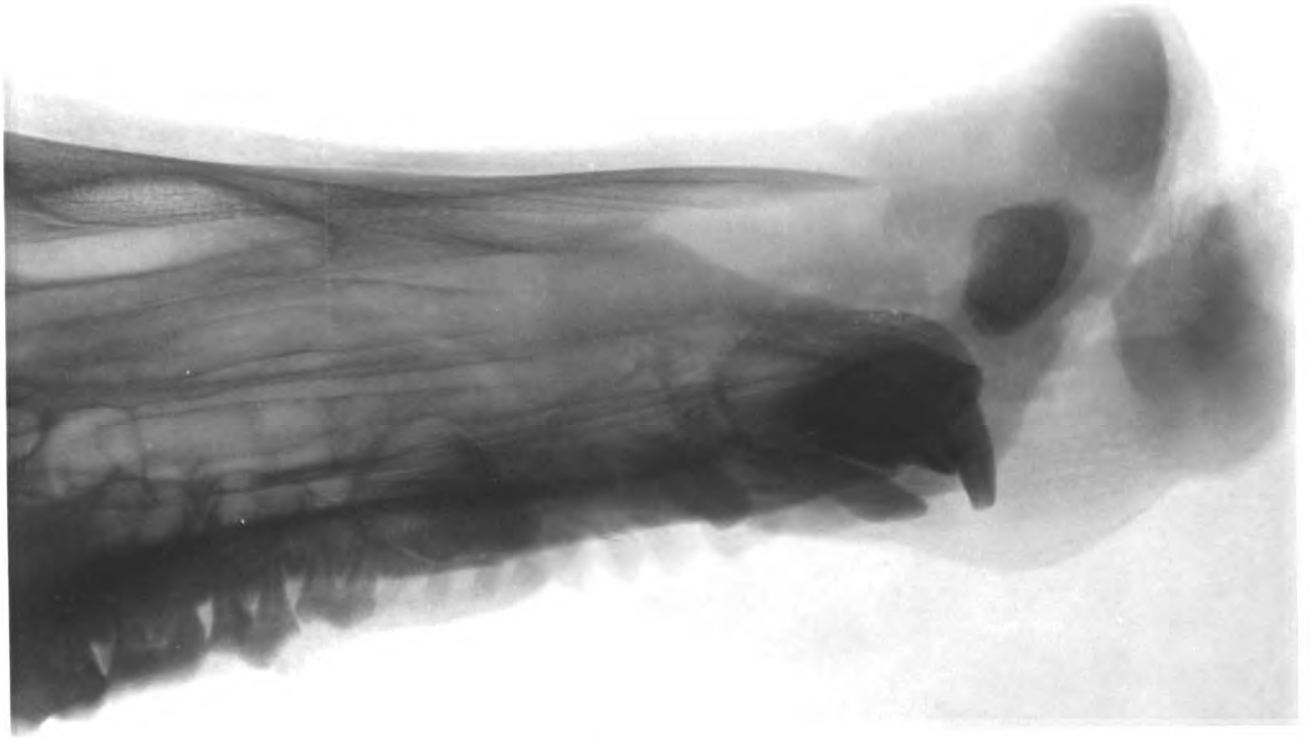

3

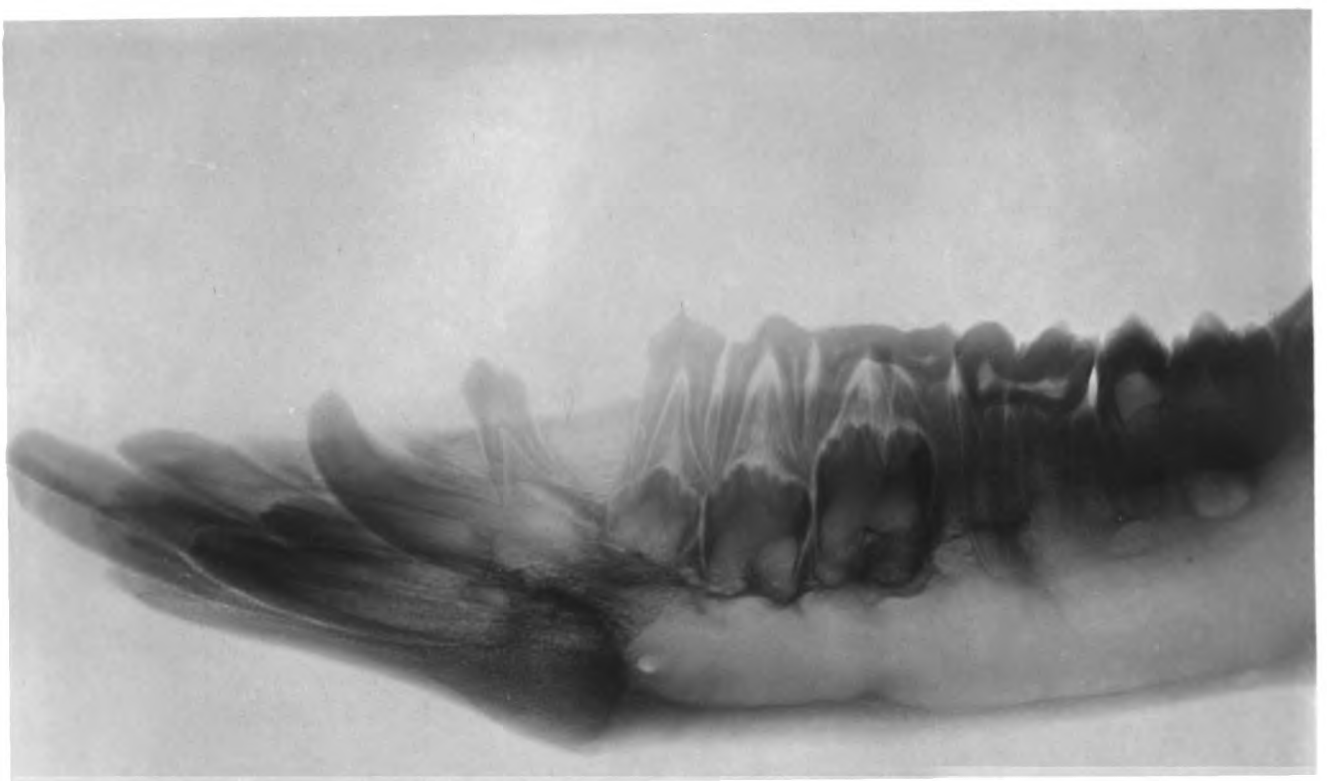

4

Neue Photogr. Gesellsch. A.-G. Berlin-Steglitz.

Verlag von Lucas Gräfe & Sillem in Hamburg.

UNIV. OF MICH.

5

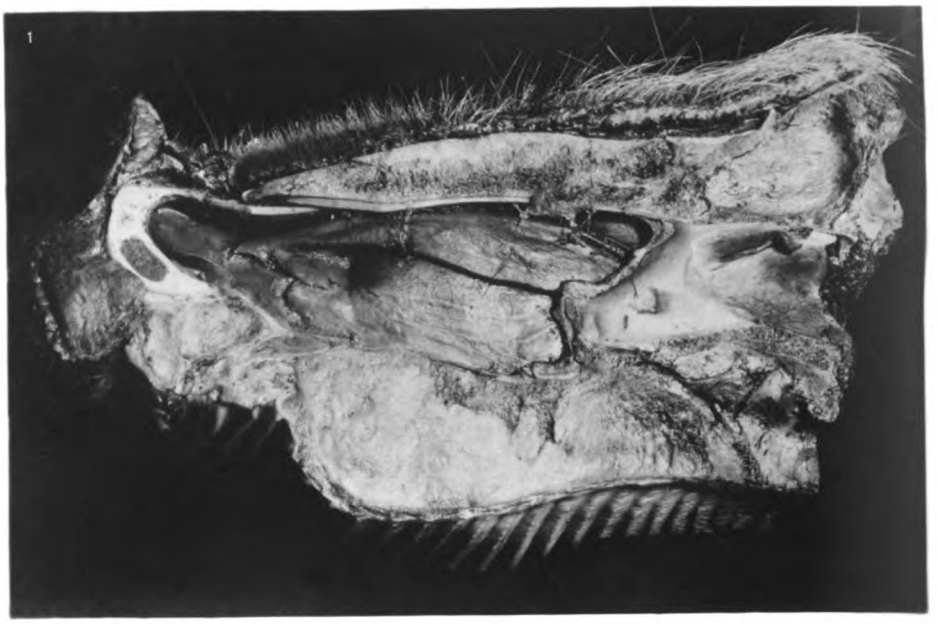
1

6

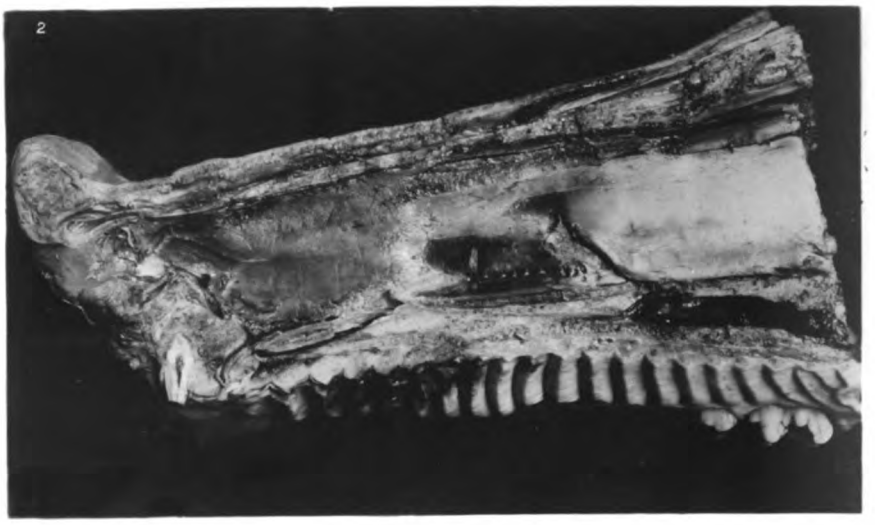
2

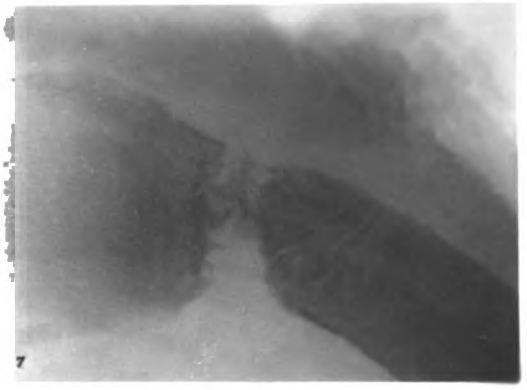
7

4

3


8

Neue Photogr. Gesellsch. A.-G. Berlin-Steglitz. Verlag von Lucas Gräfe & Sillem in Hamburg.

lähmung ein, die wieder spontan allmählich, wie sie eingetreten war, schwand; es bestanden Schleimhautkatarrhe, Störung des Allgemeinbefindens u. s. w. Die Sektion 2 Jahre 8 Monate nach der Infektion ergab neben Gummiknoten der Darmserosa und Leber, Cirrhose und Schwielenbildung der Leber, miliaren Petechien der Milz, universeller chronischer Peritonitis villosa, Pachymeningitis cerebralis, Exostosen der Innenseite einer Rippe, Periostitis ossificans derselben, der Osteochondritis menschlicher Heredosyphilis analoge Erscheinungen der Rippe, Usurierungen der Gelenkknorpel und vieles andere. Auch hier konnte aus dem Blut in vivo, bei zweimaliger Entnahme, der verimpfte Syphiliserreger kulturell reproduziert werden.

Auf eine eingehende Beschreibung der am Knochensystem durch die Infektion erzielten Veränderungen kann ich wohl um so eher verzichten, als ich den betreffenden Abbildungen in Photographie und Röntgenbild jedesmal analoge Reproduktionen normaler Körperteile gesunder Kontroltiere zum Vergleich gegenübergestellt habe. Die Einzelheiten sind auf den Bildern der drei Tafeln nachzusehen.

Die Konformität der experimentell erzeugten Befunde mit den genuin beim Menschen auftretenden sind, wie gesagt, derart auffallend, dass ich, wie mir die Herren Fachgenossen bestätigen werden, wohl das Recht beanspruchen darf, dieselben für syphilitischer Natur zu erklären.

Erklärungen zur Tafel XIX und XX.

Fig. 1: Sagittalschnitt durch den Oberkiefer des mit Syphilisbazillen infizierten Schweines S_3 im Röntgenbild.
Fig. 2: Gleicher Schnitt eines gesunden Tieres im Radiogramm.
Fig. 3: Sagittalschnitt durch den Unterkiefer von S_3.
Fig. 4: Gleicher Schnitt durch den Unterkiefer eines gesunden Tieres zum Vergleich.

Man beachte die verwaschene Zeichnung der osteomalacischen Knochen mit den eingelagerten Gummigeschwülsten bei dem kranken Tier, ferner die Unregelmässigkeiten, Dislokationen und Störungen der zweiten Dentition, sowie die enorme Auftreibung und Volumenszunahme der Kieferknochen im Vergleich zu dem normalen Verhalten des gesunden Kontroltieres.

Die bogenförmig nach unten vorspringende feine Linie der Fig. 1 deutet die untere Grenze der Gummigeschwulst an.

Die Radiogramme entsprechen den Figuren 1—4 der Tafel XXI.

Die Radiogramme sind von Herrn Kollegen Alban Koehler-Wiesbaden in sehr dankenswerter Weise hergestellt.

Erklärungen zu Tafel XXI.

Fig. 1: Sagittalschnitt durch den Oberkiefer des Schweines S_3. Gummöse Wucherung des Gaumendaches, erhebliche Verdickung des Nasenrückens. Osteomyelitis gummosa.
Fig. 2: Gleicher Schnitt bei einem gesunden Tiere zum Vergleich.
Fig. 3: Sagittalschnitt durch den Unterkiefer von S_3. Das helle Gewebe entspricht der Ausdehnung der Gummigeschwulst, der kleinere dunklere Rest unten dem erweichten Knochen. Osteomyelitis gummosa und Osteomalacie.
Fig. 4: Gleicher Schnitt durch den Unterkiefer eines gesunden Tieres zum Vergleich.
Fig. 5: Periostitis ossificans der Rippe eines mit Syphilisbazillen infizierten Pferdes. Radiogramm. (Kante!)
Fig. 6: Die dieser Stelle entsprechende Exostose der Rippe. Photographie der Innenseite. (Fläche!)
Fig. 7: Die Epiphyse der Pferderippe der Fig. 5. — Radiogramm des sternalen Ansatzes.
Fig. 8: Die gleichen Knochenteile und Verhältnisse einer normalen Pferderippe. Radiogramm.

Man beachte die an Osteochondritis syphilitica des Menschen erinnernde gezackte Kontur der Epiphysenlinie und die verwaschene Zeichnung des Knochens der Fig. 5 u. 7 im Vergleich zu der normalen Struktur der Fig. 8.

Auch die Röntgenbilder dieser Tafel sind von Herrn Alban Koehler angefertigt.

Fig. 6 ist von mir nach der Natur aufgenommen.

Zur Technik des Fremdkörpernachweises im Augapfel.

Von

Dr. **Alban Köhler** in Wiesbaden.

In Fällen, in welchen es von Wichtigkeit ist, zu wissen, ob ein röntgenographisch gefundener Fremdkörper noch innerhalb des Augapfels sitzt oder ob er denselben vollständig durchbohrt hat und hinter demselben lagert, habe ich mich seit zwei Jahren eines sehr nahe liegenden, ebenso einfachen als sicheren Mittels bedient, welches ich, da es nirgends in der Litteratur erwähnt zu sein scheint, in folgendem kurz anführen möchte.

Für den Augenarzt handelt es sich also bei Fremdkörpern im Auge vor allen Dingen darum, ob derselbe innerhalb oder ausserhalb des Bulbus lokalisiert ist. Die gewöhnlichen diagnostischen Hilfsmittel genügen oft nicht, dies zu bestimmen. Eine einzige Röntgenaufnahme, resp. zwei in verschiedener Richtung angefertigte Röntgenbilder können uns nur sagen, dass das Corpus alienum in der Gegend der Peripherie des Augapfels sitzen muss. Ob noch innerhalb desselben, ob ausserhalb, worauf es gerade ankommt, lässt sich nicht entscheiden, denn die X-Strahlen projizieren uns nur die knöcherne Orbita, nicht den Bulbus auf die photographische Platte. Ich verfahre in solchen Fällen folgendermassen: Bei der frontalen und sagittalen Röntgenaufnahme lasse ich den Patienten ruhig geradeaus blicken und überzeuge mich dann erst durch die entwickelten Platten, dass Patient auch wirklich tadellos ruhig gelegen hat und der Fremdkörperschatten scharf und deutlich sich darstellt. Sodann mache ich bei Profil-Kopflage eine weitere Aufnahme, lasse aber während derselben die Blickrichtung wechseln. Natürlicherweise erhalte ich so, wenn der Fremdkörper im Bulbus sitzt, einen vervielfältigten Schatten des Fremdkörpers auf der Platte; sitzt er ausserhalb des Bulbus, dann bleibt sein Schatten einfach, scharf und stark kontrastierend. Selbstverständlich lasse ich den Patienten nicht die Augen planlos nach beliebigen Richtungen bewegen, sondern nur nach zwei entgegengesetzten. Die Wahl dieser Richtungen trifft man nach dem ersten Profilbild und zwar derart, dass, wenn dieses z. B. den Fremdkörper oben, hinten oder unten in der Orbitalhöhle zeigt, man den Blick stetig heben und senken lässt, wenn die Sagittalaufnahme ihn lateral oder medial zeigt, die Augen hingegen in der Horizontalebene drehen lässt. Man erreicht dadurch, falls eben das Corp. alien. im Bulbus lagern sollte, den weitesten Abstand der beiden extremsten Fremdkörperprojektionen, den man, um so sicher als möglich zu gehen, immer erstreben sollte. Um dem Patienten seine Mühe während der Aufnahme sehr zu erleichtern, empfiehlt es sich, ihm auf der Wand gegenüber zwei dazu ausgewählte entfernte Punkte fest zu markieren. Während der ersten Hälfte der Belichtungsdauer richtet er seine Augen auf den einen, während der zweiten Hälfte auf den anderen angegebenen Punkt.

Das Mittel ist leicht anzuwenden und dürfte immer den gewünschten Aufschluss geben. Versagen kann es, resp. es ist nicht anwendbar in den wenigen Fällen, wo infektiöse Entzündung und Schmerzen das Bewegen des Augapfels unmöglich machen und bei unverständigen Kindern. Sonst aber bedarf das Verfahren keiner besonderen Intelligenz von Seiten des Patienten und dürfte sich immer mit Erfolg anwenden lassen.

Anmerkung bei der Korrektur. Inzwischen hatte ich abermals Gelegenheit, obiges Verfahren zu erproben und zwar an einem Patienten des Herrn Prof. Pagenstecher-Wiesbaden. Es handelte sich um ein in das Auge eingedrungenes Schrot. Eine Röntgenaufnahme, bei welcher Patient mit der Backe, eine zweite, bei welcher er mit dem betreffenden Auge der photographischen Platte aufgelegen hatte, zeigten den Fremdkörper deutlich, liessen es aber zweifelhaft, ob er nahe der Peripherie im Bulbus oder ausserhalb desselben sass. Ein weiteres Radiogramm mit Blickrichtungswechsel während der Aufnahme zeigte zwei deutliche, weniger stark kontrastierende Schatten des Fremdkörpers. Derselbe musste also im Augapfel selbst sitzen. Ein auf Grund dieses Befundes vorgenommener chirurgischer Eingriff bestätigte dies.

Aus dem St. Rochushospitale zu Mainz.

Ein Fall von luxatio carpi ad volam.

Von

Dr. **E. Marshall,** Assistenzarzt.

(Hierzu Tafel XVIII, Fig. 3 u. 4.)

Luxationen im Handgelenk zählen bekanntlich zu den seltenen Verletzungen. Besteht auch der Ausspruch Dupuytrens, dass wohl sämtliche als Luxation der Hand beschriebenen Verletzungen bei genauerer Untersuchung sich als Bruch des Radius erwiesen hätten, keineswegs zu Recht, so sind dennoch Luxationen dieses Gelenkes in der That recht selten beobachtet. F. L. Parker erwähnt 33 Fälle, 23 nach rückwärts, 10 nach vorwärts; doch seien von der Gesamtzahl nur 7 wirklich unanfechtbar. Tillmanns konnte 24 Fälle zusammenstellen, darunter 13 dorsale und 11 volare Luxationen.

Diese Seltenheit erklärt sich durch die Festigkeit des Bandapparates am Handgelenk, besonders auch, wie Dupuytren betont, durch den hohen Widerstand, den das Bündel der Extensoren- und Flexorensehnen einer einwirkenden Gewalt entgegensetzt; so wird es bei einem Trauma weit eher zu einem Abriss des unteren Radiusendes, als zu einer Luxation kommen. Um eine Verrenkung hervorzurufen, muss die Schwere der angreifenden Gewalt ausserordentlich gross sein. Nach Dupuytrens Ansicht könne eine einem 1000 Pfund-Gewicht entsprechende Gewalt den Widerstand der Sehnen nicht überwinden.

Allgemein wird auch in der Kasuistik die Schwere des Traumas betont. Das eine Mal fällt der Kranke mit stark volarwärts gebeugter Hand derart, dass die Rückenfläche des Handgelenks von der ganzen Gewalt des Stosses betroffen wird; ein anderer gerät mit der Hand zwischen die Puffer zweier Eisenbahnwagen, ein dritter fällt vom Pferde auf die Flächen der Hände.

Auch in unserem Falle war ein sehr schweres Trauma vorausgegangen. Der 50 jährige Tagelöhner L. war an einer Dreschmaschine beschäftigt. Während des Betriebes hatte sich ein Gebinde in die Welle des Transmissionsrades verwickelt. Als Patient das Hindernis beseitigen wollte, wurde er von dem die Garbe umschnürenden Strohseil an der rechten Hand erfasst, die so mit voller Kraft mehrerermal herumgeschleudert wurde.

Bei der Besichtigung fiel sofort die beträchtliche Einsenkung am Dorsum auf. Die Hand zeigte sich augenfällig volarwärts verschoben; gleichzeitig liess sich eine Fraktur des Radius palpatorisch feststellen. Das bald danach aufgenommene Skiagramm (seitliche Aufnahme, Radialseite auf der Platte) zeigt deutlich (Fig. 1) die beträchtliche Verschiebung des carpus nach der vola manus zu; gleichzeitig erkennt man die Absprengung des processus styloideus radii, eine Komplikation, die von den Autoren als fast stets vorhanden erwähnt wird. Noch besser erkennt man den Bruch auf Figur 2 (Volarseite der Hand auf der Platte) und bemerkt gleichzeitig noch die Ablösung der das Gelenkende des Radius überziehenden Knorpelfläche.

Über eine radiographisch nachweisbare Veränderung der proximalen Knochenfragmente bei Frakturen.

Von

Professor Dr. **J. K. A. Wertheim Salomonson** in Amsterdam.

(Hierzu Tafel XVIII, Fig. 1 u. 2.)

Schon vor längerer Zeit traf mich bei einigen meiner Röntgenaufnahmen eine eigentümliche Erscheinung, über die hier in kurzem berichtet wird. Es handelte sich stets um Fälle von Frakturen der Extremitäten. Schon bei der Durchleuchtung zeigte sich der proximale Teil des frakturierten Knochens auffällig wenig lichtdurchlässig, während die distalen Teile nicht nachweisbar verändert waren. Auch auf den Radiographien war die Erscheinung recht deutlich wahrnehmbar. Ich habe zwei derartige Radiographien beigefügt.

Der erste Fall betrifft einen 37 jährigen Arbeiter, der am Abend des 31. Dezember 1900 auf der glatten Strasse fiel. Der rechte Fuss stiess dabei an die scharfe Kante des Trottoirbandes an. Er konnte nicht mehr gehen und wurde in das städtische Krankenhaus gebracht. Bei der Untersuchung wurde eine Fraktur der Tibia im mittleren Teile und zwei Frakturen der Fibula, und zwar am Condylus und am Capitulum, gefunden. Am 5. Januar fand die Röntgendurchleuchtung statt, wobei die Diagnose bestätigt wurde, aber ausserdem das zentrale Tibiaende sich auffallend schwarz zeigte im Vergleich mit der gesunden Tibia der anderen Seite. Es wurde eine Röntgographie mit mässig weicher Röhre gemacht (Fig. 1), auf der das betreffende Dunkelsein des Tibiaschattens sich objektiv konstatieren liess.

Der zweite Fall betrifft einen 24 jährigen Comptoirist, der am 5. Mai 1902 unter einen Wagen der Pferdebahn geriet. In das Clinicum gebracht, fand man eine komplizierte Fraktur der Tibia und Fibula. Am 31. Mai fand die Röntgenuntersuchung statt, wobei wieder die eigentümliche Veränderung der Durchlässigkeit für Röntgenstrahlen gefunden wurde (Fig. 2).

Als ich zum erstenmal eine derartige Radiographie sah, meinte ich, dass es sich nicht um ein Dunklerwerden des zentralen Teiles handelte, sondern um ein Hellerwerden des distalen Knochenfragmentes, eine Erscheinung, die der Sudeckschen und Kienböckschen Knochenatrophie am nächsten stand. Ich wurde bald des Bessern belehrt; es zeigte sich bei der Vergleichung mit dem gesunden Knochen der andern Seite, dass thatsächlich eine verminderte Transparanz bei dem proximalen Fragmente vorlag. Aber schon die Betrachtung der beiden Radiographien machte diese letzte Thatsache absolut gewiss: die distalen Teile sehen gar nicht aus, als ob sie atrophisch oder der Calciumsalze verlustig geworden wären.

Eine sichere Erklärung habe ich nicht. Ich vermute, dass es sich vielleicht handeln dürfte um einen Abschluss der arteriellen Blutversorgung des proximalen Fragmentes (Läsion der Arteria nutritia). Infolge dessen stellt sich eine venöse Hyperaemie ein, die während der ersten Zeit wenigstens mit einer Kalkablagerung einhergeht.

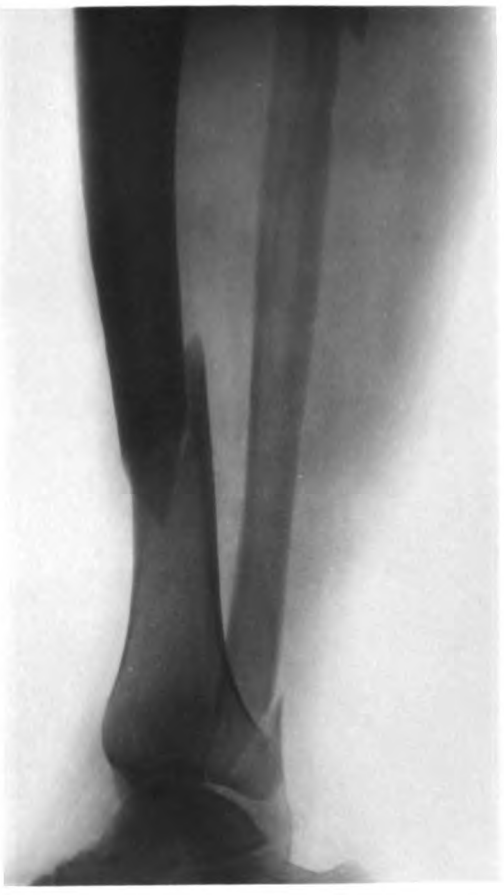

1

3

4

2

5

Neue Photogr. Gesellsch. A.-G. Berlin-Steglitz.

Verlag von Lucas Gräfe & Sillem in Hamburg.

UNIV. OF MICH.

Correspondenzen.[1])

Röntgentherapie und Hautrötung.

In den Publikationen über Röntgentherapie der letzten Jahre vermisse ich vor allen Dingen die Erwähnung einer Erscheinung, die mir zehnfach wichtiger und beachtenswerter zu sein scheint, als alle möglichen anderen Dinge, die dabei breit und ausführlich geschildert, aber ohne jeden Belang sind. Es wäre vielleicht im Interesse der Sache sehr wünschenswert, wenn mehrere erfahrene Röntgentherapeuten bez. Physiker darüber ihre Ansicht äussern würden. Ich meine nämlich die nach Belichtungen zuweilen doppelt auftretende Rötung der Haut. Die letzten Erörterungen über Röntgenbehandlung erwähnen alle die erst nach acht bis vierzehn Tagen auftretende Reaktion, die typisch für die Wirkung der Röntgenstrahlen ist, sie würdigen aber meist gar nicht die andere (geringere) Rötung, die alsbald nach ca. zehn Belichtungen von je zehn Minuten Dauer mit mittelweicher Röhre sich oft, nicht immer, zeigt, und die meiner Ansicht nach grundverschieden ist von der, eine bis vier Wochen nach Aufhören der Bestrahlungen erfolgenden Hyperämie. Diese letztere beruht, wie festgestellt scheint, darauf, dass die von Röntgenstrahlen betroffene Hautstelle eine Quantität derselben absorbiert, welche nun in chemische Energie umgesetzt werden. Chemisch wirkende Strahlen aber haben die Eigentümlichkeit bei ihrer Applikation auf die Haut, dass sichtbare reaktive Erscheinung erst nach einem längeren Latenzstadium auftritt, im Gegensatz zu den Wärmestrahlen, welche, in genügender Menge appliziert, eine sich unmittelbar anschliessende Rötung hervorbringen. Ist nun die nach einer gewissen Anzahl Röntgenbestrahlungen alsbald auftretende, meist mässige Hautrötung lediglich eine Wirkung der Wärmestrahlen? Ich bin sehr geneigt, dies anzunehmen, und zwar aus folgenden Gründen: Seitdem ich fast nur mit Röhren arbeite, deren Antikathodenspiegel, bei gewöhnlicher Beanspruchung nie, selbst wenn die Röhren noch so weich sind, ins Rot- oder Weissglühen gerät, scheint die betr. erste Rötung der Haut gar nicht mehr zustande zu kommen. Vor zwei Jahren z. B., als ich nur Röhren zur Therapie gebrauchte, deren Antikathode leicht zum Glühen zu bringen war, trat bei derselben Röhre fast regelmässig nach der gleichen Belichtungsanzahl unmittelbar eine leichte Rötung der betr. Partie auf, die das Zeichen gab, mit den Belichtungen aufzuhören. Die Affektion blasste nach ca. drei Tagen ab und dann trat nach etwa 10—12 Tagen die eigentliche, etwas intensivere reaktive Röte ein. Ich habe lange Zeit in dieser Weise gearbeitet und niemals eine Verbrennung der Haut angerichtet, aber doch recht zufriedenstellende Erfolge bei Lupus vulgaris und Hypertrichosis erzielt. Ich habe kein besonderes Mittel, Verbrennungen sicher zu vermeiden; es mag Zufall sein und mitunter allzugrosse Vorsicht, dass mir bisher ein solches Missgeschick nicht zustiess, trotzdem ich niemals ein anderes Schutzmittel für die Nachbarpartien gebrauchte als die so oft als gefährlich verschrieene dünne Staniolfolie. — In früheren Lehrbüchern resp. Aufsätzen der Röntgentherapie las man immer, man solle so lange belichten, bis die erste zarte Rötung sich zeige, in den letzten Publikationen findet man davon meist gar nichts, es wird fast immer nur von der, eine bis vier Wochen nach der letzten Belichtung auftretenden Reaktion gesprochen. Wie ist das zu erklären? Kommt dies vielleicht daher, dass man vor ca. drei Jahren fast ausschliesslich Röhren gebrauchte, deren Antikathode leicht ins Glühen geriet, die gegenüberliegende Glaswand aufs äusserste erhitzte und so bedeutend mehr Wärmestrahlen aussandte als die jetzt gangbaren Röhren ohne rotglühenden Metallspiegel; dass letztere nach einem Turnus nur eine sichtbare Reaktion der Haut (diejenige nach einem längeren Latenzstadium) hervorbringen, während erstere Röhren zwei solche veranlassten?

Wäre meine Annahme richtig, dann müsste natürlich auch eine kumulierende Wirkung der Wärmestrahlen möglich sein, da die betr. erste Rötung ja auch eine gewisse Anzahl von Belichtungen braucht, um aufzutreten. Steht dies mit den Forschungen der Physik im Einklang?

Dass die im direkten Anschluss an eine gewisse Zahl von Belichtungen mit rotglühendem Metallspiegel auftretende Rötung die Folge der Summe der Belichtungen ist und nicht die Folge einer einzigen ein wenig längeren Belichtung, die etwa acht Tage vorausging (ungefähr der vierten oder fünften Belichtung), das ist wohl als sicher anzunehmen. Wenn ich aber nun, sobald nach der so und sovielten Belichtung unmittelbar die primäre Hyperämie der Haut sich zeigte, sofort aussetzte und immer dann den Heilerfolg sah, so ist wohl nicht zu leugnen, dass jene primäre Hyperämie uns eine recht treffliche Indikation für das rechtzeitige Aufhören der Bestrahlungen an die Hand giebt. Ich muss auch gestehen,

---

[1]) Seitens der Redaktion der Fortschritte auf dem Gebiete der Röntgenstrahlen ist eine **Auskunftsstelle** für alle auf die Anwendung der Röntgenstrahlen sich beziehenden Angelegenheiten eingerichtet worden. Fragen medizinischer, physikalischer oder technischer Art werden beantwortet und, soweit dieselben von allgemeinem Interesse sind, unter dieser Rubrik publiziert. Alle Anfragen sind direkt an die Redaktion Dr. Albers-Schönberg, Klopstockstr. 10, Hamburg, zu richten.

dass, seitdem ich im letzten Jahre aus vier Fabriken nur Röhren erhalte, deren Antikathode kaum zum Glühen zu bringen ist, ich mich in der Dosierung der Röntgenstrahlen viel unsicherer fühle als mit den früheren Röhren.

Sollten meine dargelegten Annahmen richtig sein, dürfte es sich dann nicht empfehlen, von den Fabriken nur Röhren zu verlangen, deren Antikathodenspiegel leicht ins Glühen gerät?

Ich muss noch beifügen, dass obige Beobachtungen an Instrumentarien ohne Wehneltunterbrecher gemacht worden sind und dass auch meine letzte Frage nur in diesem Sinne gestellt ist. Für den Wehneltunterbrecher, bei welchem Belastung und Abnutzung der Röhren eine ganz andere ist, mögen andere Verhältnisse andere Forderungen bedingen.

11. März 03. Dr. Alban Köhler.

Bemerkungen zum Aufsatze: **„In welcher Weise kann bei eitrigen Erkrankungen der oberen nasalen Nebenräume das Röntgenbild des Gesichtsschädels den Operationsplan, diese Hohlräume durch äussere Eingriffe freizulegen, modifizieren“** von Winkler im vorletzten Hefte dieser Zeitschrift.

Von **Dr. G. Holzknecht** (Wien).

Von Dingen, die jedem Laien ins Auge fallen, als Fachmann nicht sagen zu können, was sie bedeuten, das war und ist zum Teil noch heute die Situation, in die wir Radiologen bei Untersuchungen des Gesichtsschädels kommen. Nun haben Scheier in seinen bekannten Arbeiten und noch energischer Winkler sich der dankenswerten Mühe unterzogen, die schwierigen Verhältnisse der Radiogramme des Gesichtsschädels, die ungezählten, verwirrend scheinenden Linien und Schattenkonfigurationen, welche das Röntgenbild derselben zeigt, aufzuklären. Sie haben den richtigen Weg gewählt und sind vom Studium der Skelettaufnahmen mit Zuhilfenahme von Marken[1]) ausgegangen, um dann die markanten Details der Skelettbilder in den Aufnahmen des lebenden Schädels aufzusuchen und zu werten. Wer nun, wie viele von uns, solche Mühe mit Freuden begrüsst, kann — und deshalb mache ich diese Bemerkung — nicht ohne Bedauern sehen, dass ein leicht zu behebender Umstand den Wert solch dankenswerter Arbeit arg geschädigt hat. Eine Aufnahmetechnik von einer wahrscheinlich dem Instrumentar entspringenden Unexaktheit hat die grosse Arbeit von ihrem leicht erreichbaren Ziele ferngehalten. Ich unterschätze durchaus nicht die Verschlechterung, welche jede Reproduktionsart, auch die vorzügliche dieser Zeitschrift, an jedem Original verübt, und habe sie selbst erfahren. Aber eben darum vermag ich es zu sagen, dass sich eine Verbesserung der Resultate Winklers um das Vielfache mit besserer Aufnahmetechnik leicht zu erreichen wäre. Schon die Skelettbilder dieser Arbeit sind, da Verwackelung bei ihnen ausgeschlossen ist, wenigstens durch übermässigen Kontrast (meist zu weiche Röhre, selten durch Überexposition und -Entwickelung[2]) arg zugerichtet. Trotzdem stehen sie zu den Aufnahmen von Lebenden, die der Verfasser bietet, in einem ganz ungeheueren Kontrast. Und wenn ich nun kurz schildere, woran es fehlte, so thue ich das aus mehrfachen Gründen. Zunächst um der Gefahr zu wehren, dass der endlich gefundene Forscher, der Neigung hat, dieses so wichtige Kapitel der Radiologie, dessen Basis uns täglich fehlt, auszuarbeiten, uns angesichts mässiger Erfolge wieder verlässt, dann deshalb, weil ein Teil der hier gemachten Fehler längst überwunden, aber doch noch allgemein verbreitet sind, endlich, weil ein anderer Teil nur durch eine jüngere Verbesserung der Aufnahmetechnik behoben werden kann, die aber so leicht auszuführen und so wertvoll ist, dass kein Radiologe ohne sie weiter arbeiten kann. Sie verbessert die Aufnahmen um das Vielfache und erhöht die erforderliche Fertigkeit um nichts. Sie wird nicht nur die Schädelaufnahme in ihren Bann zwingen, sondern in Bälde der ganzen radiographischen Aufnahmetechnik ihr Gepräge aufdrücken. Man halte gegenüber der Klinik einer Disciplin ihrer Technik erst dann für inferior, bis man sie beherrscht.

Nun, die Gesichtsschädelaufnahme vom Lebenden muss, wenn sie gut ist, von der Bälkchenstruktur der Knochen abgesehen, alles wiedergeben, was die Skelettaufnahme zeigt, nur mit geringerem Kontrast. Davon sind die Radiogramme Winklers weit entfernt. Von den Fehlern, die da gemacht wurden und die leicht zu vermeiden sind, ist der erste die ungenügende Ruhigstellung des Objektes. Alle Aufnahmen von Lebenden sind in dieser Arbeit verwackelt, manche so grob, dass eine eingeführte Sonde

---

[1]) Es würde sich überdies empfehlen, die Ausdehnung der Höhlen am Skelett in folgender Weise zu markieren: Der nicht ganz symmetrisch halbierte Schädel wird, durch Sandsäcke unterstützt, am Aufnahmetisch placiert, und die Röhre unter dem Tisch angebracht. Nun bohrt man die betreffende Höhle von oben her auf und füllt sie durch das Bohrloch mit Quecksilber bis über die Hälfte. Nun wird die sensible Platte auf den Schädel gelegt und so die Aufnahme bewerkstelligt. Die Methode verspricht um vieles mehr zu leisten als die Markierung mittels Sonden.

[2]) Vergl. Verf: Die photochemischen Grundlagen der Röntgographie; diese Zeitschrift. Bd. V, Heft 4 u. 6.

zweifach erscheint (Heft II, Tafel V, 12). Eine nicht verwackelte habe ich nicht gesehen. Abhilfe: Verwendung von 3—4 oblongen (15/40, 20/60), zur Hälfte gefüllten, mit Mosetigbatist überzogenen Leinensandsäcken, mit denen auf breitem Tisch und Kopfpolster der Körperteil von allen zugänglichen Seiten über und über fixiert wird; dazu bequeme Körperlage, eingezogene Beine in Seitenlage, bis die genaue Betrachtung keine respiratorischen und pulsatorischen Bewegungen des Objektes erkennen lässt.[1])

Die wichtige, oben gepriesene Verbesserung ist die Blendenaufnahme.[2]) Knie-, Oberarm-, Schulter-, Hals-, Gesicht-, Kopf-, Thorax-, Bauch- und Beckenaufnahmen ohne Blende können sich in Publikationen nicht mehr blicken lassen, ohne die Empfindung vergeudeter Mühe zu erregen. Abhilfe: Abgesehen von den Stellen, wo die Kompressionsblende den Effekt noch steigern kann (Abdomen), wird über jedes der obigen Objekte hart an, oder in geringer Entfernung darüber auf Sandsäcken oder Schachteln ein mindestens 1 mm starkes Bleiblech gelegt, das einen kreisförmigen Ausschnitt von 5—10 cm Durchmesser hat (mehrere vorrätig). Über dem Loch der Bleiblende wird die Röhre so aufgestellt, dass der durch das Blendenloch durchgehende Strahlenkegel den wichtigsten Teil des Objektes trifft. Plattengrösse 18/24 maximo. So gelingt es leicht, die Aufnahmen von Lebenden bezüglich der Details auf die Güte der Skelettaufnahmen zu bringen. Offenbar weil Winkler dies für unmöglich hält, bringt er von den sagittalen Schädelaufnahmen (Gesicht auf der Platte) nur Skelettbilder, welche in überraschender Deutlichkeit die frontale Ausdehnung der Stirnhöhle mit allen Buchten wiedergiebt. Da die Kenntnis der so bedeutenden Grössenschwankungen und Assymetrien unterworfenen Stirnhöhle für die Chirurgie der Nebenhöhlen von so hoher Bedeutung ist, so möchte ich es nicht unterlassen, hinzuzufügen, dass auch diese Aufnahmerichtung mittels Blende an Lebenden die Stirnhöhlen in der gleichen Deutlichkeit darstellt, wie an den Skelettaufnahmen Winklers.

Was die bei den Blendenaufnahmen zu verwendende Röhre und ihre Härtestufe betrifft, so bestätige ich Angaben anderer, indem ich bemerke, dass man am besten thut, eine Müllerröhre mit hinterlegter Antikathode und Regeneriervorrichtung zu gebrauchen und sie in jenem Härtegrad zu erhalten, welcher sich durch eine Spur blaues Anodenlicht und leises gleichmässiges Knistern charakterisiert.

Bemerkung zn dem Aufsatze: Dr. R. Kuckein, **Über zwei Fälle von Ösophaguscarcinom, welche unter dem Bilde eines Aortenaneurysma verliefen.** (Deutsche medizinische Wochenschrift 1902, Nr. 45.)

Von **Dr. G. Holzknecht,** Wien.

„Das gesamte Krankheitsbild im Verein mit einem irreleitenden Durchleuchtungsbefund zwang zur Diagnose eines Aortenaneurysma, während die Autopsie in jedem Falle ein Ösophaguscarcinom als die Ursache sämtlicher Erscheinungen aufdeckte."

Nicht als Individuum, sondern als treffendes Beispiel einer Gattung greife ich die genannte Arbeit aus einer Reihe derartiger heraus und möchte vorausschicken, dass meine Bemerkung jeder Spitze gegen den Autor und die Klinik, aus der sie stammt,[3]) an die mich persönliche Dankbarkeit knüpft, entbehrt. Trotzdem nehme ich die Gelegenheit wahr, einer Art der klinischen Verwertung der radiologischen Befunde entgegenzutreten, welche, soweit die Litteratur reicht, noch immer die übliche ist.

Noch immer wird der radiologische Befund ausserhalb des „gesamten Krankheitsbildes" gestellt, und während man im vorliegenden Fall sich durch alle Symptome irreleiten liess, lässt man unter den „irreleitenden Symptomen" den radiologischen den Vortritt. Es war ein Ösophaguscarcinom. Die Perkussion aber ergab einen mächtigen Tumor, die Palpation eine Pulsation links vom oberen Sternum, „welche einen pulsierenden Tumor direkt zu beweisen schien".

Die Auskultation fand darüber ein systolisches Geräusch und an der Herzbasis einen klappenden zweiten Ton, die Laryngoskopie eine linksseitige Recurrenslähmung.

„An die Möglichkeit eines Ösophagustumors konnte um so weniger gedacht werden, als alle Erscheinungen seitens dieses Organes fehlten". „Die Richtigkeit der Diagnose eines Aneurysma schien also zweifellos, und der weitere Verlauf gestaltete sich so, dass diese Auffassung nur befestigt werden konnte". Trotzdem ist von keinem „irreführenden" Perkussionsbefund, keinem irreführenden Resultat der Auskultation, Palpation, Laryngoskopie und Anamnese die Rede, wohl aber von einem irreleitenden Durchleuchtungsbefund. Es ist aber doch offenkundig, dass hier ein und derselbe Irrtum zur Missdeutung aller an sich objektiver, jeder verführerischen Tendenz barer Befunde geführt hat.

Der Röntgenbefund des ersten ausführlich mitgeteilten Falles scheint mir aber ausserdem einer besonderen Betrachtung würdig. Er lautet: „Die Durchleuchtung ergab einen breiten Schatten hinter dem manubrium sterni, welcher dasselbe nach beiden Seiten um etwa Fingerbreite überragte. Der Schatten

---

[1]) Kienböck und Verf.: Zur Technik der Röntgenaufnahme (Ruhe des Objektes, Qualität der Röhre.

[2]) Walter, Levy, Wiesner, Dessauer.

[3]) Klinik Geh.-R. Lichtheim, Königsberg.

liegt oberhalb des Herzens und reicht nicht ganz bis an dasselbe heran. Er zeigt ganz deutliche, mit der Herzaktion synchrone Pulsation". Es handelt sich hier offenbar um das Schattenbild bei sagittaler Durchleuchtung von hinten nach vorn. Wie aber, wenn die Bilder dieser Richtung für sich allein für die Diagnose Aortenaneurysma überhaupt nicht entscheidend sind? Ist es doch längstbeschriebene Thatsache, dass in dieser Richtung gesehene, selbst kindskopfgrosse und allseitig pulsierende Schatten keine Aneurysmen sein müssen und dass aus dem Befund in dieser Richtung allein niemals die Diagnose Aneurysma gestellt oder auch nur gestützt werden darf, und dass die Heranziehung der schrägen Durchleuchtungsrichtung unbedingt notwendig ist. Ja, manche Fälle bleiben sogar dann noch unentschieden, was die Bilder der sagittalen Richtung noch mehr entwertet. Was also den von Kuckein beschriebenen Fall der allgemeinen Beachtung empfiehlt, ist die durch ihn illustrierte Forderung der zweckmässigen Benutzung mindestens auch der ersten schrägen Durchleuchtungsrichtung. Sie ist vor zwei Jahren ausführlich begründet, seither unzählige Male zitiert und dermassen Gemeinplatz geworden, dass selbst Herr Grunmach sie adoptiert hat.[1])

Nach dem Gesagten ist dem zweiten Fall wenig hinzuzufügen. „Den Ausschlag bei der Diagnose aber gab der Durchleuchtungsbefund, welcher auch in diesem Fall einen deutlich pulsierenden Schatten zeigte und sonach mit Entschiedenheit für eine aneurysmatische Erweiterung der Aorta zu sprechen schien". Wir wissen nun schon, dass der so erhobene Befund für die radiologische Aneurysmendiagnose vollkommen unzureichend ist und würden uns daher in einem Falle, dessen ganzes Symptomenbild in Schlingbeschwerden und Trachealstenose besteht, nicht auf Grund eines unzureichenden diaskopischen Befundes in falsche Sicherheit wiegen.

Kuckein zitiert weiter drei ähnliche Fälle aus der Litteratur, von denen besonders der Gebauersche lehrreich ist: „Trotz des pulsierenden Schattens im Röntgenbilde wurde ein intrathoracischer Tumor für wahrscheinlicher gehalten als ein Aortenaneurysma. So ist's recht. Ein unzureichender diaskopischer Befund verdient keine Berücksichtigung.

Es soll nicht bestritten werden, dass da und dort korrekte radiologische Befunde nicht erhoben werden können, trotzdem alle Anleitung dazu seit zwei Jahren vorliegt;[2]) möglich auch, dass die vorliegenden Fälle aus einer Zeit stammen, wo der „pulsierende Schatten" (auch die normale Aorta giebt einen solchen und wurde anfangs in den auf Aneurysma verdächtigen Fällen für Aneurysma gehalten) das Um und Auf der radiologischen Aneurysmensymptomatologie war; es soll auch nicht bestritten werden, dass dadurch und damals diagnostische Irrtümer gewöhnlich waren. Aber, so frägt man verwundert, wozu dann diese anachronistische Publikation?

Zusammenfassend pflichtet Kuckein schliesslich jener Meinung und derselben Ausdrucksweise bei, wie sie im grössten Teil unserer internistischen Litteratur üblich ist, nämlich der stereotypen Behauptung, dass „die Röntgenbilder, wenn sie mit den anderen Erscheinungen übereinstimmen, als Bestätigungen derselben dienen, wenn sie nicht übereinstimmen „als bedeutungslos bei Seite gelassen werden sollen". Die Unzähligen, welche so oder ähnlich schrieben, haben wohl die Bedenken allzu leicht überwunden, die ihnen angesichts einer neu kreierten Gattung von Symptomen aufstiegen. Bisher kannten wir ausser den Befunden, welche einer einzigen Krankheit zukamen, für sie beweisend waren und pathognomische Symptome benannt wurden, nur noch solche, welche auf eine Krankheit hinweisen, weil sie bei ihr vorkommen, sie aber nicht beweisen, weil sie auch bei anderen vorkommen. Sie heissen (sich gegenseitig) unterstützende Symptome. Ihr Wert ist beschränkt, aber konstant.

Nun hören wir von einer neuen, dritten Gattung von Symptomen, welche nur dann Wert haben, wenn sie auf dieselbe Affektion, wie die übrigen, hinweisen, und die wertlos sind, wenn sie jenen widersprechen.

Der Widersinn dieser Auffassung ist offenkundig. Wiegt ein Symptom nicht, wo es andern widerspricht, dann muss es auch dort zu leicht befunden werden, wo es für die anderen streitet; kurz, dann ist es wertlos in jedem Fall. Schliesslich möchte ich wiederholen, dass sich diese Bemerkung nicht so sehr gegen die vorliegende Arbeit wendet, sondern gegen eine allgemein verbreitete Auffassung, die sich zufällig auch in jener dokumentiert.

Das „System Dessauer"

mit kritischen Bemerkungen.

IV.

Unliebsame Erfahrungen bei der praktischen Ausübung der Röntgenmethode speziell bei der photographischen Aufnahme von Beckenbildern veranlassen Herrn Dr. von Gosen mit Zustimmung

---

[1]) Referat am Kongress für Elektrologie und Radiologie in Bern, 1902.

[2]) Verfasser: Radiologische Diagnostik der Erkrankungen der Thoraxeingeweide, Aneurysma: Seite 159 bis 174.

seines Chefs Prof. Rehn zur Publikation eines Artikels (Münch. med. W. 51. 02), in dem er nicht bloss eine sachliche Darstellung seines Missgeschicks zum besten giebt, sondern gestützt auf Albers-Schönbergs zustimmende Autorität sein Urteil verallgemeinert und über das ganze Dessauer'sche System den Stab bricht. Da Herr G. bei seinem Angriffe auf meine Arbeit „Röntgen-Universalinstrumentarium für den praktischen Arzt" (Münch. med. W. 24. 02) Bezug nimmt, in welcher ich auf Grund meiner Versuche und Erfahrungen der Apparate „System Dessauer" empfahl, und meine Angaben berichtigen zu müssen glaubt, so sei es mir als altem Praktiker der Methode gestattet, einiges darauf zu erwidern.

Albers-Schönbergs Urteil über angebliche Misserfolge mit einem Röntgeninstrumentarium „System Dessauer" hat nur bedingten Wert, da er als Spezialist wie als Vertreter der sog. Hamburger Richtung des Röntgensystems eine besondere Position einnimmt.

Der Grund zur Änderung der ursprünglichen Frankfurter Röntgeneinrichtung lag nach Herrn G.'s Auslassungen darin, dass „die Güte der mit diesem Instrumentarium (60 cm-Induktor, Quecksilberturbine und Wechselstrom-Gleichstromtransformer) gelieferten Bilder geringer war, als man nach den Fortschritten auf dem Gebiete der Röntgentechnik erwarten konnte". In dieser ganz allgemein gehaltenen Fassung ist der Satz in Rücksicht auf den grossen Röntgenapparat nicht recht verständlich.

Ein zweiter Grund soll die Länge der Expositionszeiten gewesen sein. Vor diesem fundamentalen Irrtum, Kürzung der Exposition und bessere Bilder vom elektrolyt. Unterbrecher zu erwarten, hätte Herrn G. schon eine Bekanntschaft mit der Literatur speziell der diesbezüglichen Arbeiten Albers-Schönbergs bewahren müssen. Derselbe sagt nämlich Fortschr. auf dem Gebiete der Röntgenstrahlen B. 3. H. 4. p. 141: „Es ist nicht zu bestreiten, dass mit den alten Methoden mittels Motorunterbrecher Röntgenbilder zu schaffen sind, die ideal genannt werden können und die in nichts von den mit elektrolytischen Unterbrechern gemachten abweichen. Ich möchte sagen, dass an Qualität die mit Wehnelt gemachten Bilder in keiner Weise die älteren überragen. Der grosse Vorteil der Wehnelt-Methode besteht neben der einzig dastehenden Einfachheit des Verfahrens darin, dass wir imstande sind, diese guten Bilder in wesentlich kürzerer Zeit mit grösserer Sicherheit zu erzielen. Ausgenommen von dem eben Gesagten sind die Aufnahmen des Thoraxinnern, die man in ihrer jetzigen Vollkommenheit überhaupt nur mit Wehnelt erreichen kann."

Diesen hier von kompetenter Seite ausgesprochenen Ansichten kann ich nach meinen Erfahrungen nur in allen Punkten beipflichten; aber gerade die hier erwähnten Umstände waren es auch, die mich bestimmten anstatt des immerhin komplizierten Hamburger Systems ein möglichst einfaches zu suchen und aus eben diesen Versuchen entstand der transportable Röntgenapparat „System Dessauer." Dass sich vielen andern Kollegen ausser mir gerade diese Apparate vor einer weiteren Empfehlung genügend bewährt, brauche ich wohl nicht noch besonders hervorzuheben; ich mache mit meinem Dessauer'schen transportablen Apparat (15 cm-Induktor, elektrolyt. Unterbrecher 110 Volt Gleichstrom) genau dieselben tadellosen Aufnahmen wie mit meinem A. E. G. Instrumentarium (40 cm-Induktor, Quecksilberturbine, Schalttafel-Gleichstromanschluss 110 Volt), d. h. im allgemeinen mit Rücksicht auf die stets viel bessere Qualität der Bilder, Zeitaufnahmen von durch Sandsäcke genügend fixierten Objekten, unter besonderen Umständen aber auch sogenannte Momentaufnahmen vom Brustkorb Erwachsener wie vom Becken unruhiger Kinder.

Herrn G.'s Qualifikationen zum praktischen Röntgenologen kenne ich leider nur aus jenem Artikel; ich kenne ferner eine Anzahl grosser klinischer Institute, in denen unter angeblich recht sachkundiger Leitung von Schwestern und Assistenzärzten selbst mit den bisher anerkannt besten und grössten Röntgenapparaten doch nur unvollkommene Resultate erzielt werden; endlich kenne ich Kollegen, die Röntgeninstrumentarien mit grösserer Funkenlänge gegen Dessauer'sche wesentlich kleinere eintauschten oder von vornherein mit solchen arbeiteten, die nicht bloss hinsichtlich des Preises und der Einfachheit der Bedienung mit diesen Apparaten sehr zufrieden sind, sondern die auch tadellose Bilder erzielen selbst vom Becken.

Auf keinem technischen am allerwenigsten dem Röntgengebiete wird man allerdings vor trüben Erfahrungen bewahrt bleiben und gerade zur vollkommenen Ausübung der Röntgenmethode gehört ausser einer Kenntnis des betreffenden Apparates auch einige Ausbildung und praktische Erfahrung; über den praktischen Wert eines besonderen Systems kann daher hier eigentlich nur der mitreden, der diese Eigenschaften in genügendem Masse besitzt.

Beim Übergang vom 20 cm Reiniger-Induktor (Akkumulator, Quecksilber-Unterbrecher) zum 40 cm A. E. G. Induktor hatte ich vor Jahren unter fast denselben Misserfolgen bei der Herstellung von Röntgen- speziell Beckenplatten zu leiden wie Herr G.; auch selbst den damaligen Abteilungschefs der A. E. G. gelang es nicht, den Fehler zu beheben, trotzdem dieselben mehrfach hier mit mir zusammen arbeiteten. Es kam mir aber nicht in den Sinn, diese meine trüben Erfahrungen der Mitwelt bekannt zu geben geschweige denn die oder den A. E. G.-Apparat, der übrigens heute noch tadellos funktioniert, zu diskreditieren. Auf dem Gebiete der Elektrizität und besonders in dem Röntgenverfahren giebt es

eben noch leider viele unbekannte Grössen, mit denen selbst ein gewiegter Fachmann nicht ohne weiteres fertig werden kann, und so mag es wohl auch Herrn Dessauer in Frankfurt mit der dort vorhandenen besonderen Wechselstromanlage ergangen sein. Bei meinem Apparat lag der Fehler, wie ich später endlich fand, einmal in dem nur zweiteiligen Segmentring der Turbine, den ich mit bestem Erfolg durch einen dreiteiligen ersetzte, zum andern aber ganz auf meiner Seite, nämlich in der forcierten Herabdrückung der Expositionszeiten, da ich der irrigen Meinung war, dass die gegenüber Platin- und Quecksilber-Unterbrecher weit schneller und regelmässiger unterbrechende Turbine mit einer Kürzung der Expositionszeiten zugleich auch unbedingt bessere Bilder ergeben müsste. Es fehlen eben der Röntgenmethode noch eine ganze Menge Vorbedingungen, die in der gewöhnlichen Momentphotographie in der besondern Qualität der Linsen und Plattenempfindlichkeit bereits gegeben.

Aus einem einzelnen Fall, in dem die Misserfolge ursächlich zudem noch nicht ganz aufgeklärt, allgemein abfällige Schlüsse zu ziehen, wie es Herr G. in seinem Artikel beliebt, geht, wie überhaupt so besonders bei einem Röntgensystem, nicht gut an. Man ging eben bei der Änderung der ursprünglichen Frankfurter Röntgenanlage von falschen Erwartungen aus, indem man von der Einführung des Wehnelt-Unterbrechers Kürzung der Expositionszeit und bessere Bilder erhoffte. Dass der Dessauer'sche Apparat im allgemeinen sich gut bewährt, dass er denkbar einfach in der Handhabung und in den weitesten Grenzen regulierbar, sind auch von Herrn G. anerkannte Vorzüge vor anderen Systemen. Wenn es ihm nicht gelungen ist, zufriedenstellende Erfolge in der Beckenphotographie zu erzielen, so ist der Fehler in der besonderen Wechselstromanlage zu suchen oder, was mir nach eingehendem Studium seines Artikels das Wahrscheinlichere, in einer unrichtigen Handhabung oder in Fehlern der photographischen Technik, wozu schon geringe Temperaturschwankungen der Entwicklerlösung gehören.

Meine wie vieler anderer Kollegen Erfahrungen will ich hier nochmals dahin präzisieren, dass ein kleines Dessauer'sches Induktorium bei Anschluss an eine gewöhnliche Lichtleitung unter Verwendung eines elektrolytischen Unterbrechers dasselbe leistet, wie einer der bisher gebräuchlichen Induktoren von 40 cm Funkenlänge. Dr. Metzner (Dessau).

V.

Unter den Korrespondenzen im letzten Hefte der Fortschritte findet sich der Abdruck des Artikels von Herrn Dr. von Gosen und meiner Entgegnung, denen Herr Dr. Walter einige „kritische Bemerkungen" hinzugefügt hat. Auf diese letzteren will ich in Kürze eingehen.

Zunächst kann ich Herrn Dr. Walter bestätigen, dass ich einige, im Anfang mit dem Apparate gemachte recht gute Bilder sah. Im übrigen glaubte ich den Fall durch meine Entgegnung nach jeder Richtung hin geklärt zu haben. Es giebt wohl keine intensiv arbeitende Anstalt auf der Welt, der nicht aus irgend welchen Gründen einmal eine Lieferung beanstandet wird. Es dürfte auch kaum eine Fabrik von Röntgenapparaten geben, der nicht einmal eine Lieferung weniger glückte. In allerletzter Zeit erst wurden nach voraufgegangenen, sorgfältigen Parallelversuchen — die in einem Falle mehrere Monate dauerten — in zwei sehr angesehenen Instituten Instrumentarien nach Angabe des Herrn Dr. Walter mit regulierbarer primärer Windungszahl und mehrfachen Wehnelt durch Apparate meines Systems ersetzt, die anderen Einrichtungen entfernt. — Nur pflege ich solche Fälle nicht zu publizieren. Damit ist der „Fall" wohl erledigt.

Weit wichtiger ist die anschliessend gegebene Begründung der Nützlichkeit von Induktoren grosser Funkenlänge. Fünf Gründe führt Herr Dr. Walter an.

Der Induktor grosser Funkenlänge soll den Vorzug verdienen:

1. „Weil er eine längere Ausnutzung der Röntgenröhre ermöglicht."

Im Röntgenverfahren kann man die Röhre bis zu einem gewissen Härtegrade beanspruchen, über den hinaus sie aus bekannten, von Dr. Walter wiederholt gewürdigten Gründen — wegen des schlechten Kontrastes, der zu geringen chemischen Wirkung, der reduzierten Lichtmenge und der vergrösserten Erzeugung sekundärer Wirkung — nicht mehr verwendet wird. Die härteste, für die Praxis in Anwendung kommende Röhre ist die, welche zu Beckenaufnahmen, Oberschenkeldurchleuchtungen Verwendung findet. Mein Kriterium für die Konstruktion der Induktoren ist nun das, dass man diese „härtesten, in der menschlichen Medizin noch brauchbaren Röhren" noch voll belasten kann. Weiter brauche ich nicht zu gehen, um so weniger, als es grosse Nachteile mit sich bringt. Dagegen bin ich ganz damit einverstanden, dass man aus dem von Walter angegebenen Grunde die Induktoren anders konstruiert, wenn es sich etwa darum handelt, Panzerplatten oder das Becken eines Elefanten zu durchleuchten.

2. Soll der grössere Induktor besser sein, „weil er die Röhre weniger schnell hart macht". Wie man sich durch Versuche leicht überzeugen kann, ist die Abnutzung, speziell die Zerstäubung und Erhärtung einer Röntgenröhre bei gleicher Lichtgabe schlankweg um so grösser, je grösser die Funkenlänge des Induktors ist. Das Altern der Röhre kommt nach Walter hauptsächlich von der Schliessungsinduktion. Die Schliessungsinduktion ist aber direkt proportional der sekundären Windungsanzahl. In-

folgedessen ist, wie schon Herr Boas seinerzeit in der Diskussion in Hamburg sehr hübsch und widerspruchslos zeigte, die Abnutzung der Röhre um so kleiner, je kleiner die Funkenlänge. Es ist dies gerade einer der Hauptvorteile meines Systems und es bestätigt sich diese Beobachtung in der Praxis überaus, wie ich aus den Erfahrungen des elektrotechnischen Laboratoriums weiss, das seine Röhren auch an eine ganze Anzahl Institute liefert, die Instrumente mit grosser Funkenlänge besitzen.

3. „Weil er eine grössere Belastung der Röhre zulässt und daher schneller arbeitet." Versteht Herr Dr. Walter unter Belastung der Röhre die grösstmögliche Erzeugung von X-Strahlen, so täuscht er sich; denn jede Röhre vermag unter günstigen Betriebsverhältnissen gemäss ihrer Konstruktion ein gewisses Maximum an X-Strahlen herzugeben, darüber hinaus nicht. Und dieses Maximum erreicht man mit den Apparaten nach meinem System sehr bequem, wie ich und andere schon oft dargethan haben. Meint aber Herr Dr. Walter mit „Belastung" schädliche Beanspruchung durch Schliessungsinduktion etc., also Erhitzung, so gebe ich seiner Darstellung recht, wie schon bei Punkt 2 ausgeführt.

4. „Weil er bei gleicher Beanspruchung auf Spannung weniger leicht durchschlagen wird und also grösseren Schutz vor Betriebsstörungen bietet" Ganz allgemein ist wohl unzweifelhaft sicher, dass ein Funkeninduktor von grosser Funkenlänge leichter durchschlägt, als ein solcher von kleiner Funkenlänge, wenn bei letzterem nicht ganz besondere konstruktive Fehler gemacht werden. Aber selbst, wenn dies nicht so wäre, so könnte man, glaube ich, doch zufrieden sein, wenn diese Betriebsstörungen thatsächlich ausbleiben. Ausser einigen Exemplaren, bei denen ein schwerer Fabrikationsfehler vorgekommen war, und zwei weiteren, bei denen eine ganz verkehrte Behandlung schuld war, sind solche Störungen unter den Hunderten von Einrichtungen eben **nicht** vorgekommen, dagegen kennt wohl jedermann Fälle von Durchschlagen der Induktoren grosser Funkenlänge.

5. „Weil er auch eine leichtere Regulierung der Belastung der Röhre zulässt." Die Leichtigkeit und Einfachheit dieser Belastungsregulierung ist wohl in der Walterschaltung verkörpert? Darüber nun dürfte doch gar kein Zweifel sein, dass die Regulierung um so schwieriger wird, je grösser man die Funkenlänge wählt. Mit den Apparaten nach meiner Angabe kann man die Thätigkeit der Röhre mit einem Griffe von der allergeringsten Stufe bis zur maximalen in beliebiger Feinheit regeln und in einem Augenblicke die jeweils richtige Stufe treffen. Benutzt man grosse Funkenlänge, so ist die Wirkung der Schädlichkeit, die man in den Kauf nimmt, so gross, dass man umfangreiche Anstrengungen macht, sie zu beseitigen. Herr Walter selbst hat uns diese — teuren — Umständlichkeiten beschrieben, die dazu dienen sollen, trotz der Benutzung von grossen Funkenlängen, von denen in 99 von hundert Fällen kein Gebrauch gemacht wird, dahin zu gelangen, von wo ich ausgegangen bin — zu einem Betrieb von möglichster Leistung und geringster Belastung der Röntgenröhre.

Aschaffenburg, den 9. März 1903. Friedrich Dessauer.

VI.

Wenn Herr Dessauer in seiner obigen Entgegnung behauptet, dass er einige am Anfange mit dem Frankfurter Apparate gemachte recht gute Bilder gesehen habe, so hat er damit nicht bloss meine Meinung unrichtig wiedergegeben — da ich nämlich gesagt hatte, dass der Apparat, wenn Herrn D.s Rechtfertigung begründet sein sollte, zu Beginn jeder Beanspruchung gute Bilder hätte geben müssen — sondern er hat sich ferner damit auch in unmittelbaren Gegensatz zu den Auslassungen des Herrn v. Gosen gestellt, in denen es u. a. heisst (s. vor. Heft S. 158): „Es gelang durchaus nicht, ein einigermassen befriedigendes Beckenbild eines mittelstarken Erwachsenen zu erhalten." „Auch gerieten nicht einzelne Bilder schlecht, sondern alle waren gleich minderwertig an Güte und somit gleichmässig unbrauchbar." Das ist doch ziemlich deutlich.

Indessen will auch ich den Frankfurter Fall beiseite lassen und hier nur noch meine im letzten Hefte kurz zusammengefassten Gründe für die Anschaffung eines grösseren Induktors, die Herr D. in der obigen Zuschrift widerlegen zu können glaubt, etwas ausführlicher erörtern.

1. „Der grössere Induktor ermöglicht eine längere Ausnutzung der Röntgenröhre".

Demgegenüber sagt Herr D., dass eine Röhre, welche eine gewisse Härte überschritten hat, in der menschlichen Medizin nicht mehr brauchbar sei, weil sie kontrastlose Bilder liefere; seine Induktorien seien so konstruiert, dass sie die härteste der in der Praxis zur Verwendung kommenden Röhren, die Beckenröhre, noch voll belasten.

Bei dieser Argumentation ist indessen übersehen, dass gerade eine Beckenröhre sehr bald härter wird; und wenn nun auch schon seit langer Zeit jede bessere Röhre mit einer Vorrichtung zur Erniedrigung des Vakuums versehen ist, so steht doch andererseits fest, dass auch eine derartig einregulierte Röhre, wenn sie ordentlich funktionieren soll, je älter sie wird, einer um so höheren Belastung mit Spannung, d. h. einer um so grösseren Funkenlänge des Induktors bedarf, da sie sonst oft mitten in der Exposition plötzlich die Neigung zum Hartwerden zeigt, und dann bei ungenügender Energiezufuhr eben ein ganz kontrastloses Bild liefert. Der Besitzer eines kleinen Induktoriums bleibt nun in einem solchen Falle, wenn er die Qualität seines Bildes verbessern will,

[illegible] durch grössere Belastung welcher gemacht, d. h. also in diesem Falle auf die richtige Funkenlänge gebracht werden.

Zugleich aber gewinnt man bei dieser Regulierung durch höhere Belastung noch den zweiten Vorteil, dass man die Expositionszeit auch entsprechend kürzer nehmen kann, wie ich dies schon im ersten Bande dieser Zeitschrift S. 139 an zwei Beispielen deutlich gezeigt habe. Überhaupt kann man sog. Momentaufnahmen, wenn dieselben gut ausexponiert sein sollen, nur mit solchen älteren, d. h. „überharten" Röhren ausführen; und es gehören dazu natürlich auch ganz andere Energiemengen, als sie die Instrumente des Herrn D. zu liefern vermögen. Eine solche überharte Röhre verträgt nämlich, wenn sie die richtige Verfassung hat, selbst die ganze bei 110 Volt verfügbare Energie eines mit Wehnelt — kleine Selbstinduktion, langer Stift — betriebenen 60 cm-Induktors und ist dann imstande, in etwa 10 bezw. 20 Sekunden ein gut ausexponiertes Bild von der Brust bezw. dem Becken eines erwachsenen Menschen zu geben. Die Röhre muss allerdings, wenn sie bei einer derartigen Belastung nicht zu schnell weich werden soll, nicht bloss eine ziemlich grosse „Überhärte" haben, d. h. also beim Einschalten des Stromes sehr starke Funken sprühen, sondern auch — zumal für Beckenaufnahmen — eine verstärkte Antikathode und ein möglichst grosses Volumen besitzen. Von der richtigen Verfassung derselben hat man sich natürlich vor der eigentlichen Exposition durch ein momentanes Einschalten des Stromes zu überzeugen und ferner muss man auch während der Exposition selbst die Röhre auf das sorgfältigste überwachen, um dieselbe sofort auszuschalten, wenn sich darin auch nur eine Spur jenes bekannten bläulichen Schimmers zeigt, welcher die zunehmende Verminderung des Vakuums andeutet. Sollte sich nun aber hierbei diese Notwendigkeit schon eher ergeben, als die für die Aufnahme erforderliche Expositionszeit erreicht ist, so lässt man den Patienten ruhig einige Minuten lang warten, bis die Röhre wieder kalt und damit auch wieder hart geworden ist und führt dann die Exposition mit derselben Schaltung wie vordem zu Ende. Bei richtiger Auswahl der Röhre dürfte indessen diese zweite Exposition nur in den seltensten Fällen notwendig werden.

Es bedarf wohl kaum der Erwähnung, dass eine derartige Expositionsweise, wenn sie auch natürlich nicht ganz so sicher arbeitet wie diejenige mit Röhren von normalem Vakuum, doch z. B. für Beckenaufnahmen von unruhigen Kindern sowie auch für Brustaufnahmen bei Atemstillstand u. dergl. von unschätzbarem Vorteil ist; und dieselbe sollte daher von jedem Röntgentechniker recht häufig erprobt werden, und ihn auch in solchen Fällen, wo sie die einzig mögliche bildet, nicht im Stiche zu lassen.

2. „Der grössere Induktor macht die Röhre weniger schnell hart als der kleine."

Gegen diesen Satz führt Herr D. den auch schon von anderer Seite gemachten Einwurf an, dass mit der sekundären Windungszahl eines Induktors auch die Länge des Schliessungsfunkens wachse, von dem ja nach meinen eigenen Darlegungen das Altern der Röhre zum grossen Teile bedingt werde, so dass daher der grosse Induktor in dieser Beziehung sogar schädlicher sein müsse als der kleine. Hierbei ist indessen übersehen, dass der kleine Induktor, wenn er eine Röhre ebenso stark belasten soll wie ein grosser, ganz erheblich mehr belastet, d. h. also auf eine ganz erheblich grössere magnetische Feldstärke gebracht werden muss als dieser, so dass daher auch dasjenige, was durch die geringere sekundäre Windungszahl des kleinen Induktors in dieser Beziehung gewonnen wird, durch den schnelleren Anstieg jenes Feldes, mit dem ja die Schliessungsspannung ebenfalls proportional steigt, wieder verloren geht.

Stehen sich also in dieser Hinsicht, d. h. was die Höhe der erzeugten Schliessungsspannung anbetrifft, die grossen und die kleinen Induktorien ziemlich gleich, so liegt doch nach meinem Dafürhalten ein wesentlicher Nachteil der letzteren in Bezug auf den hier in Rede stehenden Punkt darin, dass bei ihnen die Zahl der Unterbrechungen, wenn die Röhre genügend belastet werden soll, eine wesentlich höhere sein muss als bei ersteren. Denn da das Vakuum einer Röntgenröhre, wie ich schon in meiner im vorigen Heft mit Herrn Klingelfuss geführten Diskussion ausführlich erörtert habe, eben durch den Durchgang des Stromes selbst eine erhöhte Leitfähigkeit annimmt und diese dann auch eine gewisse Zeit lang beibehält, so ist daher die Wahrscheinlichkeit, dass der Schliessungsstrom in der Röhre noch eine von dem vorhergehenden Öffnungsstrom herrührende Leitfähigkeit vorfindet und deshalb in die Röhre einzutreten vermag, bei den schnell aufeinander folgenden Unterbrechungen des kleinen Induktors entschieden grösser als bei den in grösseren Pausen erfolgenden Entladungen des grossen Instrumentes. Einen experimentellen Beweis dieser Darlegungen habe ich am Schlusse des soeben angezogenen Aufsatzes angegeben.

3. Der grosse Induktor lässt eine grössere Belastung der Röhre zu und arbeitet daher auch schneller als der kleine.

eziehen sich natürlich nur auf solche Röhren, die schon etwas überhart
ien Induktor ohne Zuhilfenahme der Vakuumregulierung nicht mehr auf
rden können. Im übrigen verweise ich auf das unter 1 Gesagte.
ktor wird bei gleicher Beanspruchung auf Spannung weniger
er kleine.
el in der Praxis mit vier Atmosphären Druck arbeiten soll, so ist es ge-
seiner Indienststellung auf acht Atmosphären geprüft sein muss. Genau
ich nun auch bei der Anschaffung eines Induktionsapparates Da man
ik — wenigstens dann, wenn man dieselbe nach den unter 1 dargelegten
Bezwingung der daselbst erwähnten überharten Röhren häufig in die Lage
em Funkenlänge zu gebrauchen, so folgt demnach, dass es von dem hier
kte aus das Geratenste ist, die Schlagweite seines Induktoriums von vorn-
a bemessen, sich ferner vor dem Ankaufe die volle Funkenlänge des
, und dann nach dem Kaufe auf dem Induktor eine Funkenstrecke zu
t weiter als etwa 30—35 cm auseinander ziehen lässt.
ines Erachtens eine hinlängliche Bürgschaft dafür, dass einem
ages plötzlich durchschlägt.
er habe ich eine Abhandlung an die Redaktion der „Annalen der Physik"
t, dass man unter ganz einfachen Bedingungen — Bedingungen, die auch
n, ja sogar ohne Wissen des Fabrikanten gleich von vornherein vorhanden
latten aus reinstem Hartgummi schon mit einer Funkenlänge von weniger
so dass also dadurch auch die bisher oft so rätselhaft erscheinende Zer-
ste konstruierten Apparates dieser Art vollkommen verständlich wird.
er in Zukunft, wo man die Gefahr näher kennt, auch schon Mittel und
selben mehr und mehr unschädlich zu machen.
uktor lässt eine leichtere Regulierung der Belastung der

gegenüber ironisch, dass die von mir angegebene Schaltung alles andere
n nun davon, dass ich mit der „leichteren" Regulierung nicht eine „ein-
individualisierende" und daher „wirksamere" gemeint habe, so lässt sich
einfacher Weise die Spitze abbrechen. Denn man braucht ja bei meiner
lben Stiftlänge und auch immer mit derselben Selbstinduktion zu arbeiten,
des Betriebes zu haben, die Herr D. seinen Apparaten so sehr nachrühmt.
s Verfahren seine Berechtigung haben; der Geübte wird aber bald finden,
gebenen Schaltung eine erheblich feinere Abstufung erreichen, d. h. eben
gste Betriebsweise viel genauer herstellen lässt als mit den einfachen und
n nur für eine mittlere Röhrenhärte zugeschnitten sind.
r ist es natürlich die Qualität der Bilder, an welcher sich die Unter-
umentarien am deutlichsten zeigen; und dass nun in dieser Hinsicht zu-
von mir empfohlenen Art jedenfalls keiner anderen nachstehen, dürfte
Dr. Albers-Schönberg hervorgehen, die schon seit Jahren ausschliesslich
llt worden sind und die bekanntlich z. B. auf den Ausstellungen in Ham-
ustergültig anerkannt wurden. So lange daher Herr Dessauer mit seinen
hmen als diese zu Wege bringt — und nach den Erfahrungen, die man
cht hat, dürfte dies wohl noch recht lange dauern — so lange muss ich
eben, den Anschein zu erwecken, als ob seine kleinen Apparate sogar
lichen anderen Fabrikanten vorgezogenen grösseren Induktorien, einfach
hnen.
s Erachtens höchstens dahin gehen, ob und wie weit die kleinen Induk-
nnen; und in dieser Hinsicht scheint mir nun der v. Gosensche Bericht

ich mithin das schon so oft von mir hervorgehobene Resultat, dass man
es Röntgenlaboratoriums die Funkenlänge des Induktors jedenfalls nicht
d dass ferner jemand, der einen Apparat von dieser oder gar grösserer
keine Überredungskunst verleiten lassen soll, dafür ein kleineres Instru-
sonst leicht in die Lage des Hans im Glück geraten und schliesslich gar

Dr. Walter, Hamburg.

n: Hiermit ist die Diskussion über den Fall „v. Gosen" geschlossen.

Bücherbesprechung.

Grundriss der gesamten Radiotherapie für praktische Ärzte ist der Titel eines Buches, das der bekannte Wiener Röntgenologe Leopold Freund in den letzten Wochen im Verlag von Urban & Schwarzenberg hat erscheinen lassen.

Es ist unseres Wissens das erste Werk, das die Radiotherapie in allen ihren Phasen eingehend nicht nur unter Würdigung der gesamten einschlägigen Literatur, sondern auch gestützt auf eigene ausgedehnte Beschäftigung in allen ihren Gebieten abhandelt. Gerade das Hervortreten der eigenen Arbeit scheint uns den besonderen Wert des Buches auszumachen und wird sicher nicht verfehlen, unmittelbar auf diejenigen zu wirken, für die es geschrieben ist, nämlich die praktischen Ärzte, die sich einmal orientieren wollen über den Stand der Radiotherapie, sei es ihrer eigenen Belehrung wegen, sei es um ihre Patienten besser beraten zu können, oder die sich gar veranlasst fühlen, sich selbst eingehender mit der Radiotherapie zu beschäftigen. Sie finden nicht nur Winke aller Art über das Instrumentarium, die Art der Anlage, Zweckmässigkeit eventuell zu kombinierender Apparate, sondern auch über die Indikationen der betr. Methoden, ihre physiologische Wirkung, ihre Erfolge.

Nachdem Freund in der ersten Abteilung seines Buches die Elemente der Elektrizitätslehre kurz rekapituliert hat, und zwar wie er in seinem Vorwort selbst sagt, indem er bei seinen Lesern möglichst wenig Vorkenntnisse voraussetzt, geht er in den nächsten Abteilungen auf sein Thema genauer ein.

Er fasst unter Radiotherapie alles zusammen, was überhaupt mit elektrischen Strahlen, welcher Progredienz auch immer, behandelt wird, ein Standpunkt, über den sich streiten lässt. Zunächst bespricht er die Behandlung mit Hochfrequenzströmen.

Die Tesla-d'Arsonvalsche Anordnung der Apparate wird eingehend besprochen, mit denen die Allgemeinbehandlung ausgeführt wird, während es mit Hilfe der Oudinschen Anordnung (mittels des Herzschen Resonators) gelingt, die Hochfrequenzströme auf zirkumskripte Körperstellen wirken zu lassen. Mit d'Arsonval unterscheidet man zunächst eine indirekte Applikation der Hochfrequenzströme, die allgemeine d'Arsonvalisation oder Autoinduktion genannt wird, wobei der Patient in einer in den Stromkreis eingeschalteten Spirale Platz nimmt. ohne mit der Leitung in Kontakt zu sein, so dass er in einem elektrischen Felde steht und vollständig mit Elektrizität geladen ist; Kondensation heisst sie, wenn der Kranke auf schlechtleitendes Material gestellt wird, dessen untere Fläche mit Metall beschlagen ist und durch einen Draht mit dem einen Ende des Solenoids in Verbindung steht, während der Kranke eine Elektrode, die zum andern Ende des Solenoids leitet, in die Hand nimmt. Die direkte Anwendung der Hochfrequenzströme geschieht in der Weise, dass der Patient mit dem einen Ende des Solenoids vermittels zweier Metallplatten, auf welche er seine Füsse stellt, in Verbindung gesetzt wird, während der Schluss des Stromkreises durch einen mit dem andern Ende des Solenoids in leitender Verbindung stehende Elektrode besorgt wird, welche der Patient in der Hand hält: bipolare Applikation.

Nach d'Arsonval beeinflussen die Hochfrequenzströme den Stoffwechsel und das Zellleben in hohem Grade, die Intensität des respiratorischen Verbrennungsprozesses wird erhöht, die Harnstoffabgabe vermehrt, die Harnsäureausscheidung vermindert.

Auch einen Einfluss auf das vasomotorische Nervensystem nimmt d'Arsonval an. Ferner konstatiert d'Arsonval eine vernichtende Wirkung auf die Mikroben und deren Toxine, während Caffarena eine deutliche Wirkung auf die Magenbeweglichkeit konstatiert haben will. Auf die Oberfläche der Haut appliziert, veranlassen die Entladungen des Resonators zunächst eine Anämie, die mit Brennen und Schmerzen verbunden ist, die aber bald einer starken erythematösen Färbung Platz macht.

Aus seinen eigenen Versuchen konstatiert Freund, dass mit Funkenschlägen, ob direkte Polentladungen des Funkeninduktors oder Effluvium des d'Arsonval-Oudinschen Apparates ist gleichgültig, ein Haarausfall beim Tiere zuwege gebracht werden kann.

Andere Versuche ergaben ihm, dass direkte Funkenschläge die Entwicklung von Bakterienaussaaten zu behindern imstande sind.

Einen Unterschied in der Wirkung verschieden hoch gespannter, aber sonst gleich starker und in gleicher Schnelligkeit unterbrochener primärer Ströme aufzufinden war nicht möglich. Die Schnelligkeit, mit welcher die Unterbrechungen des Primärstromes stattfinden, sind von wesentlichem Einfluss auf die Entwickelung der Bakterien.

Unter Umständen vermag man auch durch die menschliche Haut hindurch lebensfähige Bakterienkeime durch die Behandlung mit den negativen Polentladungen hoch gespannter Induktionsströme in ihrer Entwickelung vollkommen aufzuhalten. Auch vollkommen entwickelte Kulturen können durch die negativen Polentladungen abgetötet werden.

Die Versuche, die Freund dann mit den sogenannten stillen Entladungen anstellte, ergaben in Bezug auf ihre physiologischen Wirkungen dasselbe Resultat wie die unmittelbaren direkten Funken-

schläge: sie bewirkten ein Effluvium der Haare, hemmten Aussaaten von Bakterien in ihrer Entwickelung und töteten bereits entwickelte Kolonien.

Histologische Untersuchungen verschieden bestrahlter Hautstücke ergaben gröbere Veränderungen in den verschiedenen Schichten, so eine aus polynucleären Leucocyten bestehende Zellinfiltration in der Schleimschicht, eine Hämorrhagie in das Cutisgewebe, eine bedeutende Dilatation fast sämtlicher Blutgefässe; die Venen weit klaffend mit Blut gefüllt, die Arterien zeigen Vacuolenbildung äusserst ähnlich der von Gassmann bei Röntgendermatitis beschriebenen.

Die physiologische Wirkung, die durch Applikation von Funkenschlägen beliebiger Provenienz erzielt wird, beruht nach Freund auf 1. einer Austrocknung, 2. einer Erwärmung, wodurch 3. eine Entwickelungshemmung von Mikroorganismen erreicht wird.

Wahrscheinlich ist ausserdem 4. eine elektrolytische und 5. eine mechanische Aktion derselben. Auch die Wirkungen der gleichzeitig produzierten intensiven chemischen Strahlen und des reichlich entwickelten Ozons, sowie Wirkungen der elektrischen Schwingungen müssen in Betracht gezogen werden.

Als Indikationen stellt Freund nach den verschiedenen Autoren folgende auf:

1. Analgesie bei leichten Operationen etc.
2. Stoffwechselerkrankungen (Diabetes, Gicht, Rheumatismus, Obesitas).
3. Parasitäre Affektionen.
4. Affektionen des Nervensystems.
5. Behandlung lokaler Haut- und Schleimhauterkrankungen.

Nachdem Freund an der Hand eigenen Materials die einzelnen Indikationen in sehr instruktiver Weise durchgeht, sagt er in seinem Resumé: Wir haben gesehen, dass sie (die Behandlung mit Hochfrequenzströmen) schätzenswerte Eigentümlichkeiten (z. B. die baktericide, austrocknende, juckenmildernde Wirkung) besitzt, welche bei verschiedenen Hauterkrankungen Nutzen bringen; wir haben aber auch gesehen, dass diese Wirksamkeit keineswegs einen so hohen Grad hat und so unfehlbar ist, dass sie die bisher üblichen und bewährten Behandlungsmethoden entbehrlich machen könnte.

Dies Resumé ist durchaus verständlich, wenn man sich Freunds Ansicht anschliesst, dass die Wirkungen der Hochfrequenzströme qualitativ jenen der faradischen und statischen Maschinen ganz gleich zu stellen sind und dass sich diesbezüglich höchstens graduelle Unterschiede konstatieren lassen.

In einem Anhang bespricht F. die sogenannte Permeaelektrizität, bei der der Kranke, dem Einflusse eines magnetischen Feldes von sehr hoher Intensität, welches durch einen starken wellenförmigen Strom erzeugt wurde, ausgesetzt wird. Auch dem Magnetismus widmet er einige Worte.

In der dritten Abteilung behandelt Freund dann die Behandlung mit X-Strahlen und unterzieht sie einer gründlichen und ausführlichen Besprechung.

Er beginnt mit einer physikalischen Erörterung und geht dann auf die Beschreibung des Instrumentariums über.

Da den Lesern dieser Zeitschrift diese Materie wohl wesentlich geläufiger ist, als die eben abgehandelte der Hochfrequenzströmung, so darf ich wohl ein gar zu ausführliches Eingehen auf Freunds Ausführungen unterlassen und mich damit begnügen, das hauptsächlichste hervorzuheben.

Über die Natur der X-Strahlen haben sich die Autoren noch nicht einigen können, sie ist noch Hypothese.

Auch wodurch die X-Strahlen wirken, verschliesst sich noch unserer Erkenntnis. Doch das hat uns die Erfahrung gelehrt, dass die Wirkung der X-Strahlen auf die Haut abhängig ist

1. von der Stromstärke des primären Stromes,
2. von der Leistungsfähigkeit des Induktoriums,
3. von der Intensität der Strahlen und dem Vakuumzustand der Röhren,
4. von der Dauer und der Häufigkeit der Bestrahlungen,
5. von dem Abstand der Vakuumröhre von der exponierten Stelle,
6. von der individuellen Reaktionsweise des bestrahlten Gewebes.

Ob die Zahl der Unterbrechungen von Einfluss ist, ist noch nicht entschieden. Dass aber gewisse Menschen eine Art Idiosynkrasie gegen Röntgenstrahlen haben in dem Sinne, dass der eine von einer Bestrahlung, die die meisten Menschen spurlos über sich ergehen lassen können, eine stärkere Entzündung oder gar ein Röntgenulcus acquirieren könne, dürfte nach verschiedenen Mitteilungen in der Literatur doch nicht so ohne weiteres von der Hand zu weisen sein, wie Kienböck es thut.

Dass Freund ein Anhänger des Behandelns mit harten Röhren ist, dürfte genügsam bekannt sein. Referent kann sich hierin nicht auf Freunds Standpunkt stellen. Wie er seinerzeit in Breslau in der deutschen dermatologischen Gesellschaft und auf dem Kongress der Naturforscher in Hamburg 1902 ausführte, ergab ihm ein Vergleich beider Methoden, die er jahrelang nebeneinander übte und noch übt (in der Poliklinik harte Röhren, in der Privatpraxis weiche Röhren), das Prävalieren der Behandlungsmethode mit weichen Röhren, wobei nach dem Vorschlage von Kienböck nur wenige (ca. 5–6) kurze Sitzungen von 5—10 Minuten angewandt werden und ihr Erfolg unter allen Umständen abgewartet wird.

Wenn Freund uns vorwirft, dass wir im Dunkeln tappen, da wir nicht wissen, was wir angerichtet haben, so könnte ich ihm genau dasselbe entgegenhalten. Wenn er bestrahlt, bis die Reaktion eintritt, so ist er nicht imstande, mit Bestimmtheit zu sagen, die wievielte Sitzung es gewesen ist, die die Reaktion hervorgerufen hat. Er wird, da die Röntgenstrahlen erst nach Tagen, ja nach Wochen zu wirken beginnen und noch dazu kumulative Wirkung haben, unter allen Umständen alle diejenigen Sitzungen zum Überflusse gegeben haben, die stattfanden von der zur Erzeugung der Reaktion noch gerade notwendigen Sitzung bis zum Eintritt der Reaktion. Dass die Überzahl der Sitzungen selbst bei harten Röhren gelegentlich mal ebensolchen Schaden stiften kann, wie eine wesentlich geringere Anzahl von Sitzungen mit weichen Röhren, lässt sich doch nicht von der Hand weisen. Wir sind jedenfalls mit der von uns befolgten Methode der Applikation, die wir wohl in mehr als 300 Fällen angewandt haben, durchaus zufrieden und haben keine Veranlassung, dieselbe zu verlassen, zumal sie sich wegen der Kürze der Behandlungsdauer wesentlich billiger stellt als die Methode nach Freund.

Von der Zweckmässigkeit einer sogenannten kurzen Probebestrahlung kann ich mich nicht überzeugen. Wir wissen, dass eine Reaktion auch auf eine einzige Bestrahlung bei gewissen Individuen erst nach Wochen einzutreten braucht, müssten also mehrere Wochen verlieren, ehe wir anfangen könnten, dann aber wieder braucht ein Patient auf eine kurze Bestrahlung nicht zu reagieren, reagiert aber auf einige längere trotzdem intensiv, und woran will man denn schliesslich eine eventuelle grössere Empfindlichkeit erkennen? Unter den Schutzvorrichtungen vermisse ich die Angabe der mit Staniol beklebten Pappmasken, die den Vorzug haben, dass ein jeder Patient seine eigene Maske hat. Dieselben haben sich uns dauernd durchaus bewährt.

Die jedem im Röntgenfache thätigen Kollegen bekannten Indikationen sind nicht erweitert worden. Die Anwendung der Röntgenstrahlen zu therapeutischen Zwecken erstreckt sich nach wie vor nur auf die Erkrankungen der Haut, die allerdings wohl in der Mehrzahl, wenn nicht anders, so doch tentaminis causa, dieser Behandlung mit mehr oder weniger Erfolg unterworfen sind. Die Hauptindikation giebt der Lupus und die Haarkrankheiten.

Die Röntgenstrahlen besitzen ganz eigenartige physiologische Wirkungen.

Während ihre schädigende Einwirkung auf das Gedeihen der Mikroorganismen nicht von allen Autoren in gleichem Masse zugestanden wird, sind die Wirkungen der Bestrahlungen auf die Haut um so einmütiger anerkannt, so

1. die kumulative Wirkung der Bestrahlung,

2. der eigentümliche Charakter und Verlauf der durch die Bestrahlung gesetzten Veränderungen (Reaktion, Dermatitis).

3. die Veränderungen betreffen zunächst und vorzüglich die zelligen Gebilde der Haut,

4. Eine mit Röntgenbestrahlung bis zur Reaktion behandelte Haut behält längere Zeit grosse Geneigtheit, schon bei geringer nochmaliger Bestrahlung wieder zu reagieren.

Dass die Röntgenstrahlen selbst und nicht die von der Röhre sonst etwa ausgehenden Strahlen die eben genannten Wirkungen ausüben, darüber herrscht bei den Autoren wohl kein Zweifel mehr.

Die Wirkung der X-Strahlen ist nach Freund eine vorzüglich örtliche, welcher Art jedoch, lässt sich noch nicht sagen.

Den Schluss dieser Abteilung bildet ein Kapitel über Röntgendermatitis, in dem Freund die bisher veröffentlichten mikroskopischen Befunde einer Reihe von Autoren mitteilt, wobei ihm die seinerzeit von Hüter (Münchener med. Wochenschrift 1901, 9—11) veröffentlichte Untersuchung entgangen zu sein scheint.

In Abschnitt IV bespricht Freund kurz die so überaus interessanten Becquerelstrahlen. Ihre Wirkung auf die Haut, auf das Auge und auf die Bakterien sind von gewissenhaften Autoren zweifellos festgestellt. Wenn nicht alle Autoren zu gleichen Resultaten gekommen sind, so liegt das daran, dass die benutzten Präparate nicht gleiche „Aktivität" haben. Es gelang, Bakterien zu töten, das im Dunkeln vollkommen ausgeruhte Auge nahm den von betr. Präparaten ausgehenden Lichtschimmer wahr, bei genügend starker Aktivität konnten nicht nur Dermatitiden, sondern auch Hautulcerationen erzeugt werden. Sie sind in ihrem biologischen Verhalten den Röntgenstrahlen sehr ähnlich. Einer allgemeinen Einführung in die Therapie steht entgegen die Schwierigkeit der Herstellung radioaktiver Präparate, der enorme Preis derselben, sowie der Umstand, dass wenig Präparate die gleiche Aktivität haben und es infolgedessen unmöglich ist, allgemein gültige Dosierungsvorschriften zu geben.

Zu therapeutischen Zwecken kommt das Licht entweder als natürliches oder als künstliches Licht zur Verwendung und zwar entweder einfach unzerlegt und nicht gesammelt, oder in seine Bestandteile zerlegt und konzentriert. Das einfache Sonnenlicht findet therapeutische Anwendung bei den Sonnenbädern und den Lichtluftbädern; einzelne abfiltrirte Bestandteile seines Spektrums verwendet man in der sogenannten Chromotherapie. Konzentriert wird es gleichfalls entweder unzerlegt oder nach Abfiltration gewisser Bestandteile, z. B. der Wärmestrahlen zur Behandlung von Hautaffektionen benutzt.

Die Sonnenbäder sollen sich bewähren bei Stoffwechselkrankheiten, Skrophulose, Rhachitis,

Stauungen in den inneren Organen, Anämie, Kachexie, Nervenleiden, Haut- und Schleimhautaffektionen. Die Lichtluftbäder sind eine Modifikation der Sonnenbäder, die darin besteht, dass die Patienten während des sog. Bades arbeiten, statt wie bei den Sonnenbädern still zu liegen.

Die Chromotherapie, d. h. die Anwendung von filtriertem, weissem Sonnenlicht im nichtkonzentrierten Zustande wurde bisher zur Behandlung von infektiösen Allgemeinerkrankungen, nervösen Affektionen und einigen Hautkrankheiten verwendet. Sie erfolgt in der Weise, dass der Kranke in einem Zimmer sich aufhält, welches sein Licht ausschliesslich durch gefärbte Glasscheiben erhält. In der letzten Abteilung handelt Freund die Phototherapie ab d. h. die Behandlung mit Licht- und Wärmestrahlen.

In den ersten Kapiteln werden besprochen die Lichttheorien, die Lichtquellen, Fortpflanzung des Lichtes, Intensität des Lichtes, Photometrie, Katoptrik, Dioptrik, Aberration, Absorption, Dispersion Die Unterschiede zwischen den einzelnen Farben des Sonnenspektrums finden eingehende Würdigung. Infolge der verschiedenen Wellenlänge ergeben die roten und ultraroten Strahlen die Wärmewirkung, die blauen, violetten und ultravioletten dagegen eine chemische Wirkung. Das Licht entfaltet erhebliche physiologische Wirkungen:

1. Es wirkt reizend auf die Haut ein, erzeugt Hautentzündungen.
2. Es befördert den Schmerzausbruch.
3. Es wirkt direkt auf das Blut und die Blutgefässe ein.
4. Bei intensiver Belichtung ausgedehnter Körperstellen bewirkt es ein Zuströmen grösserer Blutmengen zur Körperoberfläche und damit Entlastung innerer Organe.
5. Es modifiziert entweder direkt oder indirekt den Stoffwechsel.
6. Es regt zu Bewegungen an.
7. Es übt einen Einfluss auf das Nervensystem und die Psyche aus.
8. Es besitzt eine parasitizide Kraft.
9. Als Überreiz wirkt Licht zerstörend und lähmend.

Kontraindiziert sind die allgemeinen Glühlichtbäder bei hochgradigen Schwächezuständen, Arteriosklerose, organischen Herzfehlern und schweren Insuffizienzerscheinungen, bei Phthise mit Nachtschweissen, bei drohenden Blutungen.

Ein weiteres Licht für die Phototherapie giebt das elektrische Bogenlicht. Bei dem elektrischen Bogenlicht benutzt man jedoch weniger die strahlende Wärme, als seinen Gehalt an chemischen Strahlen. Daher die Versuche das Licht der Kohle durch noch wirksamere Elektroden, wie Eisen etc. zu ersetzen, deren Voltbogen wesentlich reicher an ultravioletten Strahlen ist als der der Kohle.

Das nicht konzentrierte Bogenlicht wird in Form von Freilicht oder Kastenbädern verabfolgt, ihre chemische Wirkung auf der Haut ist ebenso stark als die von starkem Sonnenlicht.

Konzentriertes elektrisches Bogenlicht zur Behandlung von Hautkrankheiten wurde zuerst von Finsen angewandt. Er konstruierte besondere Apparate, in denen er das von einer Bogenlampe von 80 Ampère ausgehende Licht sammelt, parallel macht und konzentriert. Der konzentrierte Lichtkegel wird auf die zu behandelnde Hautstelle geworfen. Die entstehende Hitze wird durch geeignete Kühlvorrichtungen abgeleitet, zwecks tieferen Eindringens in die Gewebe wird ausserdem auf der zu bestrahlenden Stelle ein Druckapparat aus Bergkristall aufgedrückt, so dass die Haut dort möglichst anämisch wird.

Man erklärt sich die Wirkung in der Weise, dass durch Ausschluss der chemischen Lichtstrahlen der durch dieselben erzeugten Reiz auf der Haut etc. vermieden wird. Auch auf Geistes- und Nervenkranke soll die Chromotherapie einen wesentlichen Einfluss haben: so werden Melancholiker im roten Zimmer heiter und gesprächig, maniakalische Kranke dagegen im blauen Zimmer ruhig.

Das konzentrierte Sonnenlicht wandte Finsen unter Benutzung besonders konstruierter Apparate zur Behandlung von Hautkrankheiten, besonders des Lupus an.

Statt des Sonnenlichts, das ja nicht immer zur Hand ist, bedient man sich viel häufiger künstlicher Lichtquellen und zwar in der Hauptsache der durch Elektrizität erzeugten.

Unkonzentriert wird das elektrische Licht zunächst in Gestalt von elektrischen Glühlichtbädern angewandt. Eine Anzahl von Glühlampen 40—60, werden in einem dicht schliessenden Kasten angebracht, in dem der Kranke Platz zu nehmen hat. Durch die Einschaltung der Lampen wird in dem Kasten eine grosse Menge Licht erzeugt, die auf den nackten Körper des Patienten einwirkt. Die Wirkung des Glühlichtbades ist vorzüglich die der strahlenden Wärme; am auffälligsten ist hierbei die enorme Schweisssekretion. Auch die Respiration, die Körpertemperatur, die Pulsfrequenz wird beeinflusst. Die Indikation zur Anwendung des Glühlichtbades ergiebt sich demnach für alle jene Fälle bei denen eine Schwitzkur angezeigt und eine möglichst geringe Inanspruchnahme des Herzens erwünscht ist. Nach der mehr als eine Stunde dauernden Sitzung erscheinen die Symptome eines Erythema solare ja es bilden sich sogar mit serösem Inhalte gefüllte grössere Blasen.

Die Erfolge dieser Behandlung sind besonders bei Lupus vorzügliche. Sie sind wohl in der Hauptsache auf die entzündungserregende Wirkung des Lichtes, weniger auf seine bakterizide Eigenschaft,

zurückzuführen. Leider hat diese Methode einige sehr erhebliche Nachteile, erstens die lange Dauer der Behandlung, denn da zur Zeit ein nur groschengrosser Bezirk bestrahlt werden kann, dauert die Behandlung einer etwas ausgedehnteren Affektion Monate, zweitens die hohen Kosten sowohl der Installation des Apparates wie des Betriebes. So ist es erklärlich, dass von vielen Seiten Versuche gemacht wurden, billigere Apparate zu schaffen, doch scheinen sich dieselben nicht in vollem Umfange zu bewähren. Unter Berücksichtigung aller dieser Umstände empfiehlt Freund ein Verfahren, das Referent sowohl in Breslau 1901 auf dem Dermatologenkongress, als auch in demselben Jahre auf dem Naturforscherkongress in Hamburg und 1902 in Wiesbaden eindringlich empfohlen hat, nämlich eine Kombination des Röntgen- und Finsenverfahrens, d. h. eine Hauptbehandlung mit Röntgenstrahlen und eine Nachbehandlung einzelner isolierter Stellen nach Finsen.

Der histologische Rückbildungsprozess der lupös affizierten Haut unter dem Einflusse der Lichtbehandlung ist von Glabowsky studiert und beschrieben worden. Auch Seraphin und Sack haben gleiche Untersuchungen angestellt. Nach diesen Untersuchungen sind die Blutgefässe die ersten Angriffspunkte für die Lichtwirkung. Es findet sich eine Erweiterung und Blutüberfüllung der Gefässe, sowie eine Infiltration der Umgebung derselben mit Auswanderung von Leucocyten vor. Ausserdem fand sich eine leichte Vacuoldegeneration; an den Wandungen der Gefässe kommt es zu Endothelquellung und -wucherung, Endovasculitis mit schliesslicher Obliteration der Gefässe. Neben diesen Erscheinungen zeigen sich fettige Degeneration des Protoplasmas und nekrobiotische Veränderungen der Kerne der Granulomzellen, besonders in den Riesenzellen. Die regressiven Veränderungen kollektiven Charakters sind rein elektiv, indem sie nur bestimmte, weniger standhafte Elemente des kranken Gewebes befallen, während die anderen Elemente innerhalb und ausserhalb des kranken Herdes gerade zur aktiven Thätigkeit angeregt werden.

Die Versuche, die mit der Bestrahlung anderer Hautkrankheiten mit Finsens Apparaten gemacht worden sind, ergeben nicht entfernt die günstigen Resultate wie der Lupus.

Zum Schluss erwähnt Freund noch das Funkenlicht, das Glimmlicht, die Fluoreszenz und die Phosphorescenz als Lichtquellen, die in der Therapie Verwendung finden. Irgend welche Bedeutung kommt diesen Lichtquellen nicht zu.

Ein Sach- und Autorenregister erleichtert die Handhabung des Freund'schen Buches.

R. Hahn (Hamburg).

Vereine und Kongresse.

Freie Vereinigung der Chirurgen Berlins. 1903. 12. Januar.

Joachimsthal: **Angeborener Oberschenkeldefekt und Coxa vara.** J. zeigt ein Kind mit hochgradiger Verkürzung des Oberschenkels, bei dem zuerst auf Grund des R-Bildes ein angeborener Defekt des Oberschenkels angenommen wurde; es fehlte der Oberschenkelkopf und der proximale Teil der Diaphyse. Spätere Aufnahmen des Beines zeigten, dass der Defekt des Oberschenkels nicht so hochgradig war, als es zuerst auf Grund des R-Bildes schien; ein Teil der zuerst nicht sichtbaren Diaphyse erschien nach verspätet eingetretener Ossifikation auf den späteren Bildern und zeigte sich im Sinne der Coxa vara verkrümmt. Die weitere Kontrolle mit Hilfe der R-Strahlen dürfte bei fortschreitender Ossifikation wahrscheinlich auch ein Vorhandensein des Kopfes ergeben, so dass die Missbildung also nicht als angeborener Oberschenkeldefekt, sondern als hochgradige Coxa vara congenita mit Fortsetzung der Verkrümmung auf den proximalen Teil des Oberschenkels zu deuten ist.

Schlesische Gesellschaft für vaterländische Kultur. — Medizinische Sektion. 1902. 28. Nov.

Fittig: **Einige mit Röntgenstrahlen behandelte Fälle von Carcinom.** In Ergänzung der in den Beiträgen zur klinischen Chirurgie veröffentlichten Arbeit demonstriert F. fünf Fälle, in denen durch R-Behandlung bemerkenswerte Erfolge in der Krebstherapie erzielt sind. Ausser dem schon ausführlich referierten Fall von Brustkrebs demonstriert F. zwei Fälle von Epitheliom der Nase, einen an den Augenlidern und einen am Ohr. In allen Fällen ist die Diagnose histologisch erhärtet, der Erfolg in kurzer Zeit ein eklatanter. Die Behandlungsdauer variierte zwischen 14 Tagen (zehn Jahre lang vergeblich medikamentös behandeltes Ulcus rodens!) und zwei Monaten. Am wirksamsten weiche, nicht zu alte Röhren. Durch Überexposition entstand in einem Falle ein Röntgenulcus an Stelle des Tumors, das nur langsam abheilte.

Berliner Gesellschaft für Psychiatrie und Nervenkrankheiten. 1902. 8. Dezember.

v. Leyden und Grumnach: **Über Röntgographie im Dienste der Rückenmarkskrankheiten.** Die methodische Untersuchung der Wirbelsäulen bei schweren Rückenmarkserkrankungen hat bemerkenswerte Resultate ergeben. Im ganzen wurden 20 Fälle genau untersucht. Brauchbare Resultate wurden

in 18 Fällen erzielt: 10 primäre Erkrankungen der Wirbelsäule mit sekundärer Kompression der Wirbelsäule, 8 primäre Rückenmarkserkrankungen und seiner Häute. Nach eingehender Schilderung der Technik — in jedem Falle wurden zahlreiche, mindestens 5—10 Aufnahmen gemacht; ausgiebige Verwendung von Blendvorrichtungen; Funkeninduktor von 1 m Schlagweite mit Grumnach's neuem Vakuumapparat, elektrolytischer Unterbrecher, Steigerung der Strahlenwirkung und Erhöhung der Kontraste durch ein den Blendenausschnitt bedeckendes, mit Uran- und Goldsalzlösung imprägniertes Filter etc. etc. — wird der Befund der 18 Fälle geschildert und die einzelnen Krankengeschichten dabei skizziert. Ungemein wichtig für die Beurteilung mancher Fälle erwies sich die Radiographie bei den Fällen von Kompression. Die Prognose und Therapie wurden in andere Bahnen gelenkt. Der gegenwärtige Stand der Röntgentechnik ermöglicht zwar noch nicht sicher, den Rückgratkanal selbst, sowie den Erkrankungsherd selbst im Marke darzustellen. Indessen treten gewisse Strukturveränderungen in der Wirbelspongiosa auf, welche als Osteoporose aufzufassen sind. Diese Spondyloporosen treten herdweise oder diffus auf und vermindern sich mit der fortschreitenden Besserung der Markerkrankung. Diese Halisterese betrifft nicht nur die Wirbelsäule, sondern auch das unterhalb der Läsionsstelle gelegene Knochensystem. Besonders ausgeprägt wurde die Knochenatrophie bei Tabes dorsalis gefunden. Bei einigen Fällen von Myelitis, traumatischer Rückenmarksblutung und Tabes fanden sich anscheinend geringe Dislokationen der Wirbelkörper, sowie Veränderungen der Spongiosastruktur, welche der früheren Diagnostik nicht zugänglich waren. Ebenso liess sich Caries, Spondylitis tuberculosa und dadurch bedingte, starke Verschiebung der Wirbel erkennen. Bei negativem R-Befunde ist der Schluss berechtigt, dass die Wirbelsäule intakt ist, ein in prognostischer Beziehung wichtiges Moment. Ob man bei negativem R-Befunde auf ein gesundes Rückenmark schliessen darf, ist noch weiter zu prüfen, obwohl bei einigermassen ausgedehnten Myelitiden stets das Vorhandensein von Osteoporose unterhalb des erkrankten Rückenmarksabschnittes zu konstatieren war. Vielleicht lassen sich Rückenmarksveränderungen bei zentralen Rückenmarkserkrankungen als Frühsymptom dereinst verwenden. Erwähnenswerte Resultate ergaben sich bei Untersuchung eines Falles von Spondylose rhizomélique. Statt der dachziegelförmigen, regelmässig unterbrochenen Linie der Dornfortsätze zeigt sich an den betroffenen Partien eine ununterbrochene, unregelmässige, mäandrische Knochenverbindung; ferner sind die einzelnen Wirbelkörper nicht durch Zwischenräume getrennt, sondern zum Teil durch spangen- und bandförmige Schattenstreifen untereinander, entsprechend der Verkalkung der Zwischenwirbelknochen und Wirbelbandes verbunden. Andererseits kann der R-Befund positiv sein und selbst hochgradige Wirbelstörungen ergeben, ohne dass klinisch Anomalien oder Schmerzen im Bereich der Wirbelsäule bestehen.

K. k. Gesellschaft der Ärzte in Wien 1903, 16. Januar:

Grünfeld demonstriert einen zehnjährigen Knaben mit multiplen **kartilaginösen Exostosen**, über den ganzen Körper verteilt (Rippen, Sternum, Skapula, Humerus, Radius, Handgelenk, Becken, Femur, Tibia, Fibula). Die Tumoren sind knochenhart, sitzen unverschieblich den Knochen auf und sind von unveränderter Haut bedeckt. Ausserdem deutliche Zeichen von Rhachitis (Caput quadratum, geriefte Zähne). Körperlänge und Gewicht unter dem Durchschnitt. Der linke Arm ist um 1 cm, das rechte Bein um 2 cm gegenüber der anderen Seite verkürzt. Das Röntgenbild deckt eine noch grössere Anzahl derartiger Tumoren auf, welche sämtlich (Virchow) an den Diaphysenenden sitzen. Sie zeigen den Bau einer zarten Spongiosa mit unregelmässiger Bälkchenstruktur und einer etwas kompakteren Oberflächenschichte. Die Verkürzung der Extremitäten ist gleichfalls durch Tumoren bedingt, welche in der Nähe der Epiphysenfuge gelagert, dieselbe abnorm gestalten. Histologisch bestehen die Tumoren aus kompakten und spongiösen Knochen, überzogen von hyalinem Knorpel.

Kienböck zeigt gleichfalls einen Fall von multiplen kartilaginösen Exostosen, etwa 80 an der Zahl. Bei Bewegungen der Schulterblätter ist lautes Krepitieren auf Distanz hörbar, wahrscheinlich durch sich reibende Tumoren bedingt. Das Radiogramm zeigt zwei auffallende Erscheinungen. Da der knorpelige Überzug nur einen sehr zarten Schatten wirft, so erscheinen die kartilaginösen Exostosen viel kleiner, als man sie nach dem Palpationsbefunde erwarten sollte. Ferner ist der ganze seit dem Auftreten des Tumors gebildete Teil der Diaphyse der langen Röhrenknochen diffus aufgetrieben, wobei aber dieser Teil zugleich porotisch ist. Er besteht nur aus Spongiosa. Aber selbst die von Tumoren freien Knochen des Fussskeletts erwiesen sich durch die bedeutende Porose als pathologisch. Es handelt sich daher in diesen Fällen nicht um Geschwulstbildungen bei intaktem Knochensystem, sondern bei einem von vornherein atypisch gebildeten und gewachsenen Knochen. Hierdurch sind auch derartige solitäre Tumorbildungen röntgenographisch von ähnlichen Geschwülsten (Chondrome, Sarkome, Carcinome etc.) mit Sicherheit zu unterscheiden.

Kaiser demonstriert eine Frau mit ausgebreiteter **Verbrennung der Haut beider Unterarme**, durch Röntgenbestrahlung zu Epilationszwecken entstanden, die seit einem Vierteljahre jeder Therapie trotzte und jetzt mit Blaulicht behandelt werden soll. Wegen Haarwuchs im Gesicht im Juli 1902 zwölf Sitzungen (harte Röhren). Nach 14 Tagen leichte Dermatitis. Die ausgefallenen Haare haben sich teilweise wieder ersetzt. Bei dieser ersten Behandlung waren die Hände nicht geschützt und erlitten

Verbrennungen zweiten Grades, welche aber auch schon nach ca. drei Wochen mit Hinterlassung einer feinen überhäuteten Narbe heilten. Anfangs Oktober 1902 wieder Bestrahlung der Vorderarme in zwölf Sitzungen von zehn Minuten Dauer mit harter, später weicher Röhre. Nach 14 Tagen 14 cm lange, 6 cm breite Röntgenulcera, der Geschwürsgrund in der Mitte dunkelgrünlich, in der Peripherie gelblich, von einem 1 cm breiten hochroten entzündlichen Demarkationshof umgeben. Seit den täglich eine Stunde lang dauernden Bestrahlungen mit blauem Licht, haben sich die Geschwüre um 1 cm in jeder Richtung verkleinert, auch haben die starken Schmerzen nachgelassen. Vortr. warnt daher Patienten, welche aus Eitelkeit ihre Hypertrichosis zu verlieren wünschen, sofort mit Röntgenstrahlen zu behandeln.

K. zeigt ferner zwei Schutzvorrichtungen: a) Bleiplatte, die in einem Rahmen einschiebbar ist und die man mit verschiedenen Ausschnitten versehen kann, je nach der Grösse und Gestalt der zu behandelnden Stelle; b) Bleitrichter, durch welche er die Röntgenstrahlen genau auf die entsprechende Hautstelle einwirken lassen kann, und durch welchen die Strahlen quasi konzentriert werden können.

Diskussion: von Eiselsberg bemerkt, dass das demonstrierte Geschwür auch ohne Einfluss des blauen Lichtes in der angegebenen Zeit heilen dürfte und seine Heilung daher für den günstigen Einfluss dieser Methode nichts beweisen wird.

Exner: die Entdeckung, dass die Rstrahlen durch einen Bleitrichter abgelenkt und konzentriert werden können, wäre ungemein wichtig, da es bisher niemals gelungen ist, die Strahlen abzulenken.

Kienböck glaubt mit dem Vortragenden, dass es sich nicht um eine Idiosyncrasie der Haut der Patientin sondern um Überexposition gehandelt hat. Der Meinung aber, die Haut des Vorderarmes sei empfindlicher als die des Gesichts, und der Nützlichkeit und Wirkung der Trichterblende in der Radiotherapie, ist zu widersprechen; denn Gesicht ist empfindlicher als Extremität, und die Wirkung jeder zylindrischen oder trichterförmigen Blende ist Abschwächung des Lichtes für die freie Hautpartie, wenigstens beim Gebrauch einer härteren Röhre. Solche Metalldiaphragmen sind nur für radiographische Aufnahmen von Nutzen, für die Diagnostik, namentlich der Nierensteine, sogar sehr wichtig (Albers-Schönberg, Walter), für die Radiotherapie sind Bleiplatten einzig empfehlenswert. Es erscheint unbewiesen, mit blauem Licht renitende Radioulzerationen zur Heilung zu bringen.

Freund hält die Epilation durch Röntgenstrahlen für ungefährlich, wenn man die jeder Sitzung folgende Reaktion in engen Grenzen hält. Übrigens ist die Hypertrichosis nicht selten eine Lebensfrage für Frauen, deren Existenzmöglichkeit dadurch beeinträchtigt wird.

Kaiser erwidert, dass er an sich selbst die Wirkungslosigkeit der üblichen Therapie bei Röntgengeschwüren und den guten Effekt der Blaulichtbehandlung erfahren habe. Eine Konzentration der Röntgenstrahlen durch Bleitrichter findet im physikalischen Sinne nicht statt.

30. Januar. Haberer demonstriert einen 14jährigen Jüngling mit einer **Polydaktylie** der grossen Zehe. Zur makroskopisch sichtbaren Missbildung einer doppelten Zehe also aller Phalangen und zur palpatorisch feststellbaren Verdoppelung des Metatarsalknochens fügt die Röntgenphotographie noch die Verdoppelung des os cuneiforme hinzu, so dass in diesem Falle eine komplette Doppelbildung bis in die Fusswurzel nachgewiesen erscheint.

6. Februar. Schiff demonstriert einen differentiell diagnostisch schwierigen Fall. 45jähriger Mann mit derbem, knotigen, an der Oberfläche exulceriertem Infiltrat an der Oberlippe bis zum Nasloch. Die Affektion bestand angeblich seit sechs Jahren und war als Lupusepitheliom und Lues diagnostiziert. Schiff nahm an, dass es sich um eine besonders perniziöse Form von **Akne follicularis necroticans** handle und behandelte mit Röntgenstrahlen. Nach 20 Sitzungen waren die Substanzverluste überhäutet, die Infiltrate geschwunden.

13. März. Grünfeld bespricht eine Modifikation der Perthesschen **Fremdkörperpunktionsmethode**, welche er mit Holzknecht im Röntgenlaboratorium des k. k. Krankenhauses benutzt. Die Perthessche Methode, durch Einstechen von feinen Nadeln bis auf den Fremdkörper die Extraktion desselben zu erleichtern, haben die Vortragenden vielfach verwendet und sind mit den Resultaten sehr zufrieden. Es hat sich als empfehlenswert herausgestellt, Nadeln mit Widerhaken zu benutzen, da die gewöhnlichen Lanzennadeln sich während der Operation leicht verschieben. Die Methode ermöglicht eine rasche Entfernung der Fremdkörper, verkleinert den Eingriff und schont dadurch Funktion und Empfindung der Patienten.

20. März. Mittler demonstriert einen Fall, der durch einen bisher unbeschriebenen Befund an der Muskulatur beider Oberschenkel ausgezeichnet ist. Der Patient leidet seit drei Jahren an schwerer Lues. Die R-Untersuchung ergab, dass beide Oberschenkel dicht durchsetzt waren von zahlreichen tropfenartigen Gebilden, die knochenhart sein mussten (dichter Schatten). Diese auch zum Teil körnerartigen Gebilde zeigten eine ganz spezifische Anordnung, die die Anordnung der Muskulatur nachzuahmen schien. Alle übrigen Muskeln waren frei. Man hat es hier mit einer Erkrankung zu thun, die sich gleichmässig auf die Bindegewebe in der Muskulatur, also Faszien und Interstitien, ausdehnt. Patient ist Drechsler und es könnten bei ihm langdauernde entzündliche Erscheinungen, besonders der Muskeln, zu einer ossifizierenden Myositis geführt haben. Wahrscheinlicher ist die Aetiologie aber in

multiplen **Jodipininjektionen** zu suchen, die der Kranke in die Oberschenkelmuskulatur der Lues wegen erhalten hat; umsomehr ist diese Auffassung erlaubt, als der gleiche Röntgenbefund an einem zweiten Falle erhoben ist, der einen Kranken betraf, der wegen eines kariösen Tibiaherdes solche Jodipininjektionen erhalten hat. Auch bei ihm bildeten sich im Anschluss daran und in der Umgebung der Injektionsstelle ähnliche Verkalkungsherde aus.

Diskussion: Pauli bemerkt, dass für die Annahme, dass die Jodipininjektionen zu Kalkablagerungen Veranlassung geben können, auch Gründe physikalisch-chemischer Natur sprechen. Man hat es mit einer Jonenwirkung zu thun. Am stärksten bringen Jod- und Rhodanverbindungen das Calcium des Organismus in Zirkulation.

Holzknecht möchte unter Hinweis auf seine Arbeit über die Pathogenese der abnormen Bindegewebsverknöcherungen, diese zwei Fälle, für welche er den Namen Perimysitis ossificans vorschlägt, bloss auf funktionelle Überlastung zurückführen. Bei dem ersten Kranken (Eisendreher) ist die funktionelle Überanstrengung gerade der Oberschenkelmuskulatur evident. Fall 2 betrifft einen Sportsmann, der zwar ausgiebige allgemeine, aber keine lokalisierte Überanstrengung zeigt. Ob die Jodipininjektionen an der Erkrankung (Ausbreitung längs der Lymphbahnen) schuld sind, müssen weitere Untersuchungen entscheiden.

London Roentgen Society. 1902, 4. Dezember.

Mayon: **The uses of X-rays in ophthalmic surgery.** In einem ausführlichen Vortrage bespricht M. den Gebrauch der Röntgenstrahlen vom Standpunkte des Ophthalmologen. In diagnostischer Beziehung sind sie natürlich für das Erkennen und die genaue Lokalisation metallischer Fremdkörper von Wert, in therapeutischer Hinsicht ermutigen die bei Augenlidepitheliom und bei Trachom erzielten Resultate zu weiteren Versuchen. Zur Lokalisation der Fremdkörper, die möglichst bald nach dem Eindringen erfolgen soll, um die Entfernung so rasch als möglich anzuschliessen (Gefahr der Ophthalmitis, Gefahr der Einkapselung des Fremdkörpers, der dadurch schwerer zu extrahieren ist), giebt M. eine besondere Methode an. Er fixiert vor dem Auge möglichst nahe dem vorderen Hornhautrande ein Fadenkreuz aus Draht und macht dann stereoskopische Aufnahmen. Zu beachten ist natürlich, dass der Fremdkörper nicht gerade in die Perspektive des Schattens des Fadenkreuzes fällt. 13 genaue Lokalisationen hat M. im letzten Jahre auf diese Weise gemacht. — Bei der Behandlung der Lidkrebse warnt M. vor zu energischer Bestrahlung. Es genügt, schwache Reaktion zu erzielen, die sich mikroskopisch als eine kräftige Leucocytose darstellt. Den Grad der Durchwucherung des Cancroids mit Leucocyten kann man während der Weiterbehandlung kontrollieren und braucht nur so lange zu behandeln, wie die Krebszellen noch nicht von Leucocyten überwuchert sind. Bei Beginn der Behandlung erscheint ein Betupfen des Krebsgeschwürs mit 5% Karbolsäurelösung den Eintritt der Reaktion zu beschleunigen. — Ausserordentlich gute Resultate wurden bei der Trachombehandlung erzielt. Auch hier scheint es sich um eine Reaktion zu handeln, deren Hauptpunkt im Auftreten von Leucocyten (vielleicht auch direkte Einwirkung auf die unbekannten Erreger des Trachoms) zu suchen ist. Bemerkenswert ist, dass es sich zumeist um alte, nach allen möglichen anderen Methoden behandelte Fälle handelte, in denen das gute Resultat nach einigen wenigen Sitzungen in zwei bis drei Wochen erzielt wurde. M. rühmt das rasche Verschwinden der Schwellung und die Zartheit der Narben; die Lider bleiben, im Gegensatz zu den Behandlungsmethoden mit Causticis, dem ferrum candens und dem scharfen Löffel, in ihrer Configuration normal. Die Technik bestand darin, dass das Oberlid ectropioniert wurde, das Unterlid möglichst hoch über den Bulbus von unten her geschoben wurde, um die Cornea zu schützen. Doch sind niemals irgendwelche unerwünschte Nebenwirkungen auf Hornhaut, Chorioidea, Netzhaut oder den ganzen Bulbus beobachtet. Die Behandlung hat dabei den Vorzug, absolut schmerzlos zu sein. Dass das gute Resultat thatsächlich auf Röntgenbehandlung zu beziehen ist, ging aus den Versuchen hervor, in denen bei Leuten, deren beide Augen erkrankt waren, nur das eine behandelt wurde, während das andere unter den üblichen Methoden der Trachombehandlung sich kaum veränderte.

In der Diskussion bestätigte David Walsh die guten Behandlungsresultate in mehreren Fällen. Auch er hat vergleichende methodische therapeutische Versuche gemacht, die entschieden zu gunsten der Radiotherapie sprechen. W. rühmt auch den Erfolg von Arsonvalisation in mehreren Fällen.

Edinburgh Medico-Chirurgical Society 1902 November.

Dawson Turner: **The treatment of cancer by Phototherapy.** Vortragender sieht den Erfolg der Strahlentherapie in ihrer Wirksamkeit auf das weiche, neu gebildete Gewebe. Demgemäss muss die Behandlung je nach der Lage der Tumoren an der Oberfläche, unter der normalen Haut oder in tiefen Organen verschieden sein in Bezug auf die Auswahl. Bei oberflächlichen Neubildungen sind Finsentherapie und weiche Röntgenröhren angezeigt, bei tieferem Sitz muss man möglichst Strahlen mit grosser Penetrationskraft verwenden. Die Phototherapie vermindert die Schmerzen, sie erweicht die Tumoren und verbessert damit die Möglichkeit ihrer Ausschälung, zumal da sie auch im stande ist, Verwachsungen der Tumoren zu lockern (!) Von 18 inoperablen Krebsen konnten 15 gebessert werden. Die besten

Resultate gaben Brustkrebse, die schlechtesten die der Zunge. Recidive blieben nie aus; Radikalheilung trat nicht ein. Doch hatte Vortragender den Eindruck, dass er mit zwei- bis dreimal wöchentlich stattfindenden Sitzungen ein Weiterschreiten der Tumoren verhindern konnte.

Einen besonders glänzenden Erfolg hat Vortragender im **British Medical Journal** 1902. 27. September publiziert: 45 jährige Frau mit Skirrus der Mamma. In den letzten zwei Jahren viermal operiert. Nach acht Sitzungen von je 5 Minuten war der Tumor verschwunden.

London Röntgen Society. 1903. 1. Januar.

Lowe: **On X-ray work in private practice.** In ähnlicher Weise wie Levy-Dorn in der Berliner medizinischen Gesellschaft in einem Vortrage die Indikation für Röntgenuntersuchung und Röntgentherapie für den Praktiker kurz skizzirt hat (— auch dieser Vortrag wird im Zusammenhang mit einigen anderen imposanten Röntgenvorträgen der Februar- und Märzsitzungen der Berliner medizinischen Gesellschaft im nächsten Heft referiert werden —) gab L. in der englischen Metropole eine allgemeine Übersicht über die Anwendung der Röntgenstrahlen für den Praktiker. Soll sich der praktische Arzt einen R-Apparat anschaffen? Nur dann, wenn er über genügend praktische Erfahrung auf diesem Spezialgebiet, dann vor allem über reichliche Zeit und last not least einen nicht zu kleinen Geldbeutel verfügt. Trotzdem ist gerade dem Praktiker oft Gelegenheit geboten, den Werth der Radiotherapie zu erkennen, so vor allem in den vielen Fällen, wo der messerscheue Patient lieber den Lichttherapeuten als den Chirurgen aufsucht. Aus dieser Sorte seiner Klientel skizziert Vortr. einige Paradigmen, bei denen Erfoge erzielt wurden, zu denen man ihn und seine Kranken beglückwünschen kann. Fall 1: knotiger, Ballgrosser, langsam wachsender Carcinomtumor der linken Mamma mit starken Schmerzen. Intensive Einzelbestrahlungen in längeren Intervallen. Auffallend rasches Verschwinden der Schmerzen. Rückgang des Tumors bis auf Normalgrösse. Keine Hautveränderung. Fall 2. 51 jähriger Mann: Carcinom des Sinus pyriformis und Larynxeingang durch Bestrahlung; grosse Besserung der Schluckbeschwerden und Verkleinerung, ja sogar partielle Vernarbung der Neubildung. Fall 3. Magencarcinom: Der fühlbare Tumor wurde kleiner. Fall 4. Sarcom der Mediastinaldrüsen mit Kompressionserscheinungen. Anfangs Besserung, die im Aufhören der Schmerzen und in leichterer Expectoration bestand. Fall 5. Wespenstich in den Glutäus. Die Wunde heilte unter chirurgischer Behandlung nicht, verwandelte sich vielmehr in ein grosses missfarbenes Geschwür. Unter Radiotherapie glatte Vernarbung. Lupusbehandlung ist in der Privatpraxis sehr undankbar wegen der langen Dauer. Die Resultate in konsequent durchgeführten Fällen sind zu loben. — Der Arbeit sind mehrere Tafeln beigegeben, die Fälle illustrieren von Calcaneusbrüchen, Fraktur und Fissur eines Oberarms, Periostitis und Nekrosis eines Oberarmknochens.

Nottingham Medico Chirurgical Society. 1902. 3. Dezember.

Mackie erwähnt einen günstigen Behandlungserfolg der Ozaena mit Röntgenstrahlen.

Werner (Hamburg).

Verhandl. der schwedischen ärztl. Gesellschaft 1902 s. 114. Hygiea.

20. V. 1902 zeigte Arnold Josefson Röntgenphotographien von zwei Fällen von **Akromegalie.** Auf beiden sah man eine deutliche Vergrösserung der sella turcica. Herr J. betonte den Wert eines solchen Befundes für die Diagnose tumor hypophyseos.

Journallitteratur.

Deutsche medizinische Wochenschrift. 1903. 9 April. No. 15.

Pasche: **Über eine neue Blendenvorrichtung in der Röntgentechnik.** Die Anwendung von Bleiblenden in der radiographischen Technik hat bekanntlich den Zweck, die verschleiernde Wirkung der Sekundärstrahlung auf die Platte auf ein Minimum zu beschränken. Die Wirkung solcher Blenden ist eine ausgezeichnete, leidet aber an dem Übelstande, dass durch den feststehenden herausgeblendeten Strahlenkegel immer nur eine verhältnismässig sehr kleine Partie des untersuchten Organes abgebildet wird. Durch das neue, wesentlich modifizierte Verfahren kann man „abgeblendete" Platten in beliebiger Grösse erhalten, die in ihrer vollen Ausdehnung dieselbe Schärfe und Klarheit zeigen, wie man sie sonst durch Blenden nur für sehr kleine Bezirke erzielen konnte. Erreicht wird dies durch Einführung eines Systemes beweglicher Blenden. Wenn man nämlich zwischen Röhre und Patient eine Blende mit spaltförmigen Diaphragma parallel zur Platte bewegt, so wandert während der Exposition ein Büschel von X-Strahlen über die lichtempfindliche Schicht. Da es aber gleichgiltig ist, ob man die ganze Platte mit einem Male oder succesive belichtet, so würde die Anwendung dieser „Röhrenblende" allein noch keine eliminierende Wirkung bezüglich der Sekundärstrahlung ausüben. Bewegt sich aber zwischen Patient und Platte noch eine zweite Blende mit entsprechendem Diaphragma derart, dass immer das durch den Spalt der „Röhrenblende" fallende Strahlenbüschel gerade durch den Spalt der „Plattenblende" geht, so muss die photographische Platte in ihrer ganzen Ausdehnung der Wirkung der Sekundärstrahlung genau in demselben Masse entzogen werden, wie es bisher bei den feststehenden Blenden für

einen kleinen Teil derselben zutraf. Da das Projektionszentrum feststeht, müssen die Geschwindigkeiten der Blenden proportional ihren entsprechenden Entfernungen von der Antikathode sein. Für den Mechanismus zur Bewegung der Blenden mit verschiedener Geschwindigkeit lässt sich unter andern ein Rollenpaar mit verschiedenen Durchmessern auf gemeinsamer Axe benutzen; die Justierung geschieht durch den Fluorescenzschirm; die leichte Beweglichkeit der „Plattenblende" wird durch eine Aluminiumbrücke erreicht, auf welcher der Patient ruht, ohne die Plattenkasette zu belasten; die Röhrenblende gleitet auf Führungsschienen. Nach diesen Prinzipien konstruierte Apparate werden von der „Allgemeinen Elektrizitäts-Gesellschaft ausgeführt. Die „bewegliche Doppelblende" wird mit Vorteil überall da angewandt werden, wo es sich um grössere Übersichtsbilder in möglichster Schärfe und Klarheit handelt.

(Autoreferat.)

Berliner klinische Wochenschrift. 1903. Nr. 3.

De la Camp: **Familiäres Vorkommen angeborener Herzfehler, zugleich ein Beitrag zur Diagnose der Persistenz des Ductus arteriosus Botalli.** Verfasser stellt die Krankengeschichten und Untersuchungsbefunde von sechs Geschwistern zusammen, bei denen die Annahme eines kongenitalen Herzfehlers ausserordentlich wahrscheinlich ist. Nicht zum mindesten basiert die Diagnose auf der Röntgendurchleuchtung. Die Schirmuntersuchung ergab in dorso-ventraler Richtung helle Lungenfelder, gleichmässige Zwerchfellaktion, Verbreiterung des unteren rechten Herzschattens, der hauptsächlich in seinem untersten Teil ungemein lebhafte Pulsation zeigte. Der linke mittlere (Pulmonalis-, Vorhof-, Herzohr-) Schatten ist nach aussen und oben verbreitert und zeigt synchron mit der Systole eine jedesmalige erhebliche Vergrösserung. Man gewinnt die Vorstellung, dass hier in einen etwa wallnussgrossen erweiterungsfähigen Sack jede Systole Blut hineinpresste. Die linke untere Schattengrenze ist in geringem Grade nach links gerückt. Pulsation der Herzspitze nicht verstärkt. Die Untersuchung in dem schrägen, sowie im ventrodorsalen Durchmesser ergab nichts weiteres. Die Vergrösserung der Herzsilhouette nach rechts, in geringerem Masse nach links wurde, ebenso wie die abnorm weit ausladende Pulsation des mittleren linken Schattens, durch orthodiagraphische Bestimmungen bestätigt. — Die Verbreiterung des Herzschattens nach rechts und die eigentümliche systolische Dilatation des erweiterten linken Mittelbogens in der Pulmonalgegend waren bei sämtlichen Geschwistern nachzuweisen und können als Symptome einer Persistenz des Ductus Botalli gelten.

Beiträge zur klinischen Chirurgie. Bd. 37, Heft 3. 1903.

Mikulicz und Fittig: **Über einen mit Röntgenstrahlen erfolgreich behandelten Fall von Brustdrüsenkrebs.** In der Breslauer chirurgischen Klinik sind therapeutische Versuche, mit Röntgenstrahlen Carcinome zu beeinflussen, im Gange. Sie sind noch nicht abgeschlossen, haben aber schon bemerkenswerte Resultate gehabt. Es geht aus diesen hervor, dass die R-Strahlen eine gewisse elektive Wirkung auf das Krebsgewebe besitzen. Nachdem die Autoren die Literatur über den Gegenstand eingehend besprochen und kritisiert, speziell auf die histologischen Veränderungen der Röntgenwirkungen eingegangen sind, geben sie die Krankengeschichte eines 52jährigen Mannes mit einem ausgedehnten, sehr frei liegenden Carcinom der Mamma mit Metastasen in den beiderseitigen Achseldrüsen. Die Achselhöhlen wurden ausgeräumt, das Carcinom mit weichen Röhren bestrahlt. Probeexcision wird histologisch untersucht und als Carcinoma simplex bestätigt. Nach ganz wenig Bestrahlungen auffallende Besserung. Eine Probeexcision unmittelbar neben der Stelle, an welcher die erste vorgenommen war, ergiebt: Nirgends mehr in den Schnitten Carcinomstellen nachzuweisen. Ausser einer geringen Rundzelleninfiltration des subkutanen Gewebes und einer Anzahl von Riesenzellen, die frei im Bindegewebe liegen, keine besonderen Veränderungen zu bemerken. Sechs Sitzungen von nur kurzer absoluter Expositionszeit hatten, ohne dass eine stärkere Reaktion als mässige Rötung aufgetreten war, genügt, um den Tumor gänzlich zum Schwinden zu bringen, und drei Monate nach Beginn der Behandlung war völlige Heilung mit vorzüglicher Narbe eingetreten. Der Grund für dies überraschend gute Resultat liegt nach der Darstellung der Verfasser darin, dass die Geschwulst, ohne von Haut bedeckt zu sein, in grosser Ausdehnung als ulcerierende Fläche frei zu Tage lag. Das subepitheliale Stützgewebe absorbiert die wirksamen Strahlen; fehlt dieses Hindernis, so tritt stärkere „Tiefenwirkung", ein Begriff, der hiernach also fallen zu lassen wäre, ein: d. h. das Hinderungsvermögen der einzelnen Gewebselemente für R-Strahlen ist ein verschiedenes. In Verfolg dieser Beobachtungen würde man daher in Zukunft bestrebt sein, das Carcinom dadurch für Bestrahlung geeigneter zu machen, dass man die darüber befindliche Haut möglichst entferne und es in ganzer Ausdehnung freilegt. Die R-Strahlen haben auf die epithelialen Carcinomzellen einen elektiven Einfluss und in dieser Eigenschaft liegt ihre therapeutische Verwertbarkeit.

Wiener klinische Wochenschrift. 1903. Nr. 10.

Ranzi: **Zur Kasuistik der Halsrippen.** Verf. vermehrt die Kasuistik der Fälle, in denen überzählige Rippen nervöse Störungen und damit operatives Vorgehen veranlassten, um zwei eigene Beobachtungen. Die Halsrippen, die durch R-Strahlen als die Ursache der Beschwerden erkannt wurden, wurden reseziert. Das resezierte Stück bestand im ersten Falle aus zwei Teilen, aus einer 1 cm langen und $^1/_2$ cm breiten Spange, die der eigentlichen Halsrippe entsprach, und aus einem ca. $^1/_2$ cm langen

Stück, das als Knochenfortsatz der ersten Rippe zu deuten ist. Diese beiden Stücke standen im rechten Winkel zueinander und waren durch ein kleines Gelenk verbunden. Auch im zweiten Fall erwies sich das Röntgenbild als wesentliches diagnostisches Hilfsmittel. Hier war am resezierten Stück keine gelenkige Verbindung vorhanden, sondern die Halsrippe verschmolz in ihrem vorderen Anteil rechtwinklig abbiegend, knöchern mit der ersten Brustrippe.

Wiener klinische Rundschau. 1903. Nr. 5.

Kulischer und Epstein: **Zur Kasuistik der kongenitalen Syndactylie.** Die Verfasser beschreiben und illustrieren einen Fall von sehr weitgehender Syndactylie: An der rechten Hand sind alle vier Finger, mit Ausnahme des Daumens, miteinander verwachsen; hierbei ist der Kleinfinger mit dem Ringfinger durch eine freibewegliche, bis zur Mitte desselben reichende Hautmembran verwachsen. Zwischen Mittel- und Ringfinger besteht im Bereiche der Endphalanxen eine Syndactylia ossea mit gemeinsamen Nagelbett. Der Nagel selbst ist durch eine seichte Furche in zwei Hälften geteilt. Die Trennung der verwachsenen Finger ist nur durch flache Hautfurchen angedeutet An der linken Hand bestehen noch weitergehende Verwachsungen, insofern als die Schwimmhautbildung zwischen vierten und fünften Finger fortgefallen und die Verschmelzung eine vollkommene ist. Die Verfasser machen dann auf die Beteiligung des Daumens an der Syndactylie aufmerksam, die sie als eine Rarität bezeichnen. Aus dem Text und aus den Reproduktionen ist aber nicht ersichtlich, wo diese Abnormität lokalisiert ist. Beide Füsse beteiligen sich in analoger Weise an dieser Missbildung.

Lancet. 1902. 6. Dezember.

Mayon: **A method of removing small metallic foreign bodies from the stomach without external operation.** Zur Entfernung metallischer Fremdkörper, die im Magen liegen (in erster Linie wird es sich wohl um verschluckte Stecknadeln und Stahlfedern handeln), hat M. eine Methode angegeben, die darin besteht, dass man die Spitze einer Magensonde mit einem Elektromagneten armiert und diesen Magneten unter Leitung des den Röntgenschirm beobachtenden Auges dem Fremdkörper nähert. Fremdkörper und Magnet sind leicht erkennbar. Meist macht die Entfernung dann keine Schwierigkeiten.

Philadelphia med. Journal. 1902. März 8 u. 15.

Codmann: **A study of the cases of accidental X-ray burns hitherto recorded.** Die Zahl der in der Literatur niedergelegten Röntgenverbrennungen beträgt 172. Hieraus berechnet C., dass auf 5000 Bestrahlungen eine Schädigung erfolgt. Diesem Verhältnisse entspricht die Thatsache, dass in den Hospitälern von Boston bei 20000 Durchleuchtungen vier Schädigungen (bei den Untersuchern selber) vorkamen. Rechnet man nur die jüngste Vergangenheit, nachdem wir den Modus der R-Verbrennung genauer erkannt haben und demgemäss vorsichtiger arbeiten als in den ersten Jahren, so wird ungefähr auf 10000 Durchstrahlungen eine Gewebsschädigung zu rechnen sein. Die Ursache der Röntgenläsionen ist unbekannt. Anzunehmen ist, dass eine an die photographisch wirksamen Stellen gebundene Kraft Veränderungen an den trophischen Hautnerven hervorbringt. Zu den verschiedenen eine R-Verbrennung erzeugenden Faktoren sind zu zählen: die Stärke des sekundären Stromes, die Röhrenbeschaffenheit, die Expositionszeit, der Röhrenabstand, endlich eine Idiosyncrasie des Kranken. Im allgemeinen gilt das Gesetz, dass die Intensität der R-Strahlen und demnach auch die Gefahr einer Hautschädigung sich direkt proportional der Zeit und umgekehrt proportional dem Quadrat der Entfernung verhielt. Auf Grund dieses Gesetzes hat C., um die einzelnen Fälle mit einander vergleichen zu können, die Expositionszeiten auf die Entfernung von ein Zoll zurückgerechnet. Bei diesem Abstande ist die kürzeste Expositionszeit, die eine Verletzung hervorgerufen hat, äquivalent einer Bestrahlung von fünf Sekunden Dauer. Geht man bei der Berechnung auf eine kürzere Expositionszeit zurück, z. B auf eine Bestrahlungsdauer von 0,05 Minuten bei ein Zoll Abstand, so kann man den Satz aufstellen, dass bei den dieser Expositionszeit äquivalenten Vergrösserungen von Distanz und Durchleuchtungsdauer, so bei einer Bestrahlung von fünf Minuten und zehn Zoll Abstand oder 28,8 Minuten und 24 Zoll Abstand, noch nie eine sich anschliessende Gewebsschädigung beobachtet worden ist. Diese Zahlen, die als Minimalzahlen anzusehen sind und, was die Zeit betrifft, sicher ohne Schaden verdoppelt und verdreifacht werden können, genügen bekanntlich durchaus für die diagnostische Praxis. Eine gesetzmässige Beziehung zwischen der Funkenlänge des Apparates und den Schädigungen scheint nicht zu bestehen. Eine hervorragende Rolle spielt bei den Läsionen eine Idiosyncrasie der Haut: Feuchtigkeitsgehalt, elektrischer Widerstand, Blutfülle, Reaktion der Gewebsflüssigkeit etc., sind jedenfalls von grosser Bedeutung. Um der Erkenntnis dieser inkonstanten, die Idiosyncrasie ausmachenden Faktoren näher zu kommen, empfiehlt C. für die therapeutische Anwendung der R-Strahlen eine Einheit der Expositionszeit zu schaffen und die gesamte Bestrahlungsdauer mit dieser Einheit als Mass auszudrücken. Er schlägt als solche Einheit eine Expositionszeit von zehn Minuten bei sechs Zoll Abstand vor. Die Zeit bis zum Auftreten der krankhaften Erscheinungen schwankte in den Fällen zwischen einigen Minuten und drei Wochen. In zwei Fällen traten erst nach fünf Monaten Erscheinungen auf. In einem Drittel der Fälle begann die Erkrankung in den ersten vier Tagen, in der Hälfte vor dem neunten Tage.

The New York Medical Journal. 1902. 24. Mai.

Beck: **The pathology of the tissue changes caused by de Röntgen-Rays, with special reference to the treatment of malignant growths.** In dem ersten Teil der Arbeit bespricht Verf. die Röntgenverbrennungen, deren drei Grade er beschreibt und deren Pathologie uns auch in histologischer Beziehung interessante Aufschlüsse geben. Die Gewebsveränderungen, die bei der Röntgenstrahlenbehandlung der Neubildungen Platz greifen, sind als eine chronische Entzündung aufzufassen; die Ernährung ihrer oberflächlichen Zelllagen ist gestört, die Zellen sterben und bei längerer Einwirkung ist Necrose das Endresultat. Darin besteht also der heilende Einfluss der Bestrahlung, besonders wenn es sich um oberflächliche Neoplasmen handelt. Verf. beschreibt eine Röntgenkur in einem Falle von ausgedehntem Lupus erythematodes: Reaktion nach 15 Sitzungen; nach 20 Sitzungen verschwand die Rötung, nach 25 begann die Vernarbung, die dann unter Zinksalicylpflaster beendet wurde. — Beim Carcinom ist eine Kombination der Operation mit Radiotherapie oft empfehlenswert. Die Wirkung äussert sich an dem histologischen Bilde in einer colloidalen Degeneration.

1902. 5. April. Beck: **On the treatment of fracture of the anatomical neck of the humerus by the aid of the Röntgen-Rays.** 12 Jahre alter Knabe wurde beim Fussballspiel stark an der linken Schulter gezogen. Typische Oberarmstellung. Das Röntgenbild ergab eine vollkommen rechtwinklige Dislokation der Bruchenden, die dadurch ausgeglichen wurde, dass das lange Frakturende dem Humeruskopf durch eine vertikale Annäherung genähert und fixiert wurde. Vollkommene Apposition der Fragmente, wovon man sich während der Behandlung überzeugen konnte. Funktionelles Resultat sehr gut.

1902. November 15.

Jicinsky: **Experimental investigations with Roentgenrays upon living tissue.** Verf. geht von der Ansicht aus, dass die Röntgenstrahlen einen spezifischen Entzündungsprozess oder eine elektrochemische Entzündung hervorbringen, wodurch die heilende Wirkung ihre Erklärung finden könnte; er experimentierte zu diesem Zwecke mit je zehn Meerschweinchen und zehn Ratten, die er täglich den Strahlen aussetzte, und zwar anfänglich zehn Sekunden, später zehn Minuten lang, wobei er die Röhre in immer kürzer werdenden Abständen an das Tier heranbrachte. Die Meerschweinchen begannen ihr Haar nach der 20. Exposition zu verlieren, und bei zwei Tieren trat Necrobiosis auf, jedoch war die Wirkung individuell ganz verschieden; dreimal kam es zu einfachem Erythem mit nachfolgender Dermatitis. Die Ratten waren unter der Bestrahlung in längerer Beobachtung und waren nach 28 Expositionen noch in guter Verfassung. Eine Ratte verlor ihr Haar nach der 32. Exposition; nach 34 Expositionen hatte Verf. zwei Fälle von schwerer Necrobiosis, wobei er eine sehr weiche Röhre unter starkem Strom angewendet hatte.

Bei dem Studium der direkten anatomischen Veränderungen konnte Verf. feststellen, dass mit der Länge der Belichtung und steigender Stromstärke der Widerstand der Tiere entsprechend sank. Die Sektion der verendeten zwei Meerschweinchen ergab Degeneration der grauen Substanz in den hinteren Abschnitten des Rückenmarkes in den Hinterhörnern der grauen Substanz; der Spinalkanal schien infolge von Hämorrhagien erweitert; beide Tiere hatten starke Verbrennungen entlang der Wirbelsäule. Die mikroskopische Untersuchung zeigte einen Entzündungsprozess mit Bildung von fibrösem Gewebe. Die Wände der Blutgefässe, speziell die Intima, waren geschwollen und die Lichtung verengt, die Nerven waren zerstört. In Bezug auf die Reihenfolge der Schädigungen nimmt Verf. an, dass zunächst die vasomotorischen Fasern betroffen werden unter entsprechender Reaktion in den Gewebszellen; es bestände also eine nervöse Affektion oder eine trophische Neurose mit Mortifikation.

Die Röntgenstrahlen üben nicht nur auf die Haut einen reizenden Einfluss aus, sondern durchdringen auch die darunter liegenden Gewebe mit einer Art elektrochemischer Wirkung, wodurch eine Gewebsregeneration, eine Proliferation oder andere Gewebsveränderungen hervorgebracht werden. Bestimmend für die spezielle Wirkung sind drei Faktoren:

1. Der Zustand der Zellen, ihre Widerstandskraft,
2. die Stärke der Strahlen,
3. der Charakter der Strahlen.

Ist der Reiz nur gering, so kehren die Zellen zu ihrer normalen Verfassung zurück, ist er langdauernd oder sehr stark, so kommt es zu Regeneration, Absorption oder totaler Zerstörung der Zelle. Die Destruktion beginnt mit einer Zersetzung des Hämoglobins der ausgetretenen roten Blutkörperchen oder einfachen Hautpigmentierung und endet mit dem Tode einer abgegrenzten Gewebspartie. Der Tod ist verursacht durch eine andauernde Stase in den Blutgefässen. Da der Widerstand der Gewebe im einzelnen Individuum ein verschiedener und auch zu Zeiten wechselnd ist, so erklären sich die Verschiedenheiten des Reagierens der einzelnen Individuen.

Für die Praxis ist wichtig, dass blauäugige, blonde Individuen empfindlicher sind als dunkle, ebenso solche mit Spinalläsionen, anämische und hysterische; oft rufen zu häufige Applikationen Schwächezustände hervor, alle akuten Hauteruptionen werden verschlechtert. Einen absorptiven Einfluss sahen wir bei Gelenktuberkulosen, bei Blutextravasaten.

Am Schlusse seiner Arbeit giebt Verf. noch eine Reihe von Anweisungen zum Gebrauche bei Röntgenbestrahlungen.

The Medical News. 1902. 20. Sept.

Beck: **The modern treatment of fractures of the lower end of the radius, as indicated by the Röntgen-Rays.** Neues Material zu dem oft behandelten Kapitel der Radiusfrakturen. 1. Regel: je nach dem Röntgenbilde genaues Redressement und genaue Anpassung der Frakturenden. Kontrollieren im Verbande, ob die richtige Lage erzielt ist.

Archives of the Röntgen-Ray. 1902. Dezember.

Hall-Edwards: **The Röntgen-Rays in the treatment of cancer.** Allgemeine Erfahrungen über bisher erzielte Heilungen von Krebsen mit genauer Darstellung von 14 in der englischen Litteratur in letzter Zeit publizierten Fällen. Eigener Fall: 63 jähriger Mann. Epitheliom der Unterlippe. $^2/_3$ der Unterlippe erkrankt. Keine Drüseninfiltration. 2 Monate lang behandelt. Anfangs täglich, dann in immer längeren Intervallen. Im Ganzen 37 Sitzungen von 10 Minuten Dauer. Glatte Vernarbung.

Hugh Walsham publiziert: **Das Phänomen der Succussis Hippocratis bei Pyopneumothorax im Röntgenbilde.**

Thrustan Holland: **a) Hutnadel im Abdomen. b) Nadelfragmente im Kniegelenk.** 24jährige Hysterica, die sich 62 Nadeln in die Kniegelenksgegend gejagt hatte. Die Affektion war als Fungus ausgesprochen. In der ersten Sitzung wurden 50 Nadeln entfernt. Die restlichen 12, durch eine spätere Aufnahme lokalisiert, wurden dann noch entfernt.

Lowe: **Epiphysentrennung am Calcaneus.** 14jähriges Kind. Das Trauma entstand beim Herunterspringen von einer Treppe.

La Presse médicale. 1903. Nr. 13. 14. Februar.

Béclère: **La radiographie stéréoscopique des calculs urinaires.** Auch B. betont den grossen diagnostischen Wert einer exakten R-Durchleuchtung bei der Diagnose von Konkrementen in den Harnwegen. Selbst bei leicht nachweisbaren Steinen ist aber das Niveau, in welchem der Operateur die Steine suchen soll, nicht immer klar. Für solche Fälle eignen sich stereoskopische Bilder, deren Betrachtung dann genaue Aufschlüsse über die Lage der Steine giebt, wenn man sich bestimmte Skelettpunkte: z. B. Spitze des Querfortsatzes des ersten Lendenwirbels, Spina auterior superior ossis ilei etc. als Testpunkte wählt. Verf. publiziert u. a. einen Fall, in dem ein durch mehrfache Röntgenaufnahmen konstatierter Blasenstein von zwei Chirurgen nicht gefunden wurde. Nach stereoskopischer Betrachtung liess er sich rasch entfernen. Illustration eines stereoskopischen Bildes von Nierenstein.

Annales de dermatol. et de syphiligr. 1902, p. 714.

Hallopeau et Gadaud: **Sur une altération des mains provoquée par des travaux radiographiques prolongés.** Verff. stellten einen Fall mit schweren Störungen nach Anwendung von Röntgenstrahlen vor. Der Patient setzte zur Demonstration von Röntgenstrahlen seine rechte Hand während vieler Monate, wenn auch nur kurze Zeit, wiederholt am Tage der Wirkung der Röntgenstrahlen aus. Im Laufe von vier Jahren entwickelten sich folgende Veränderungen: In den ersten Wochen stellte sich ein Gefühl der Trockenheit und Haarausfall an der rechten Hand ein, später Risse in den Nägeln und Ausfallen derselben mit schmerzhaften, eitrigen Entzündungen in der umgebenden Haut, so dass die Hand nicht mehr gebrauchsfähig war. Dazu kamen noch ähnliche, aber geringere Veränderungen an der linken Hand, Haarausfall auf der rechten Kopfseite und Lichtscheu. Nach dem Aussetzen der Beschäftigung trat vorübergehende Besserung ein: Die Entzündung verschwindet und die Nägel wachsen verkümmert wieder, nur nicht am Zeige- und Mittelfinger. Bald darauf verschlimmerte sich der Zustand nach Beschäftigung mit Röntgenstrahlen: Neue Ulcerationen an den Fingern und Gelenksteifigkeit am Zeige- und Mittelfinger; schliesslich entwickelt sich folgender Zustand: Ankylosierung des Zeige- und Mittelfingers, bedingt durch die Sklerosierung der Haut der Finger, Verschmälerung der Finger, namentlich des Zeige- und Mittelfingers (die Hand sieht wie mumifiziert aus), zahlreiche Teleangiektasien, die Nägel sind rissig und fehlen an Zeige- und Mittelfinger. Die linke Hand zeigte nur Sklerosierung, Teleangiektasien und Nageldifformitäten.

Archives d'électricité médicale. 1902. Nr. 118. 15. Oktober.

Béclère: **La radioscopie et la radiographie des organes splanchniques.** Ausführliche Darstellung der neuen Fortschritte auf diagnostischem Gebiete. Bearbeitet für den Berner Kongress.

Revista de Medicina y Chirurgia. Barcelona. 1902. September.

Comas und Prio: **Un caso de epitheliome de la cara, curado con los rayos Roentgen.** 63jährige Frau: Markstückgrosses, trotz aller Therapie langsam wachsendes Epitheliom der Wange. Geheilt nach 16 Bestrahlungen von $^1/_4$ stündiger Dauer. Die ersten 7 Sitzungen erfolgte in kurzen Intervallen. Dann wurde die erzielte Reaktion abgewartet und dann seltener bestrahlt. Die ganze Behandlung bis zur völligen Vernarbung (gute Illustrationen vor und nach der Behandlung) dauerte ca. $2^1/_2$ Monate.

Werner (Hamburg).

Druck von Hesse & Becker in Leipzig.

Aus dem Krankenhause Bergmannstrost in Halle a. S. (Prof. Oberst.)

Die Frakturen am unteren Humerusende im Röntgenbilde.

Von

Dr. **Wendt**, Assistenzarzt.

(Hierzu Tafel XXII—XXV.)

Wenngleich die Verletzungen der das Ellenbogengelenk zusammensetzenden Knochen sehr häufig und im ganzen wohlbekannt sind, so bietet doch die Diagnose derselben wegen des komplizierten Baues des Gelenks oft grosse Schwierigkeiten, die um so grösser sind, als es sich vorwiegend um Verletzungen des kindlichen Alters handelt. Erst die Anwendung des Röntgenverfahrens ermöglichte die Diagnose, die doch gerade hier wegen der einzuschlagenden Therapie so exakt sein muss, bis in die kleinsten Einzelheiten.

Andererseits aber ist kein Röntgenphotogramm so schwer zu deuten, als das eines Ellenbogengelenks von vollendeter Ossifikation der Epiphysen. Es ist wiederholt in der Literatur darauf hingewiesen worden, dass es nötig ist, zum Verständnis schwer zu deutender Röntgenphotogramme sich Kontrollbilder von der gesunden Seite anzufertigen. Am meisten erleichtert man sich die für die Beurteilung von Röntgenbildern verletzter Ellenbogengelenke vorhandenen Schwierigkeiten durch Vergleich mit einer Serie von Bildern, in denen systematisch die einzelnen Verknöcherungsstadien dargestellt sind. Auch der Geübteste in der Beurteilung von Röntgenphotogrammen wird ab und zu eine derartige Vergleichung nicht entbehren können. Dem Ungeübteren wird so eine Orientierung leichter werden, als durch Atlanten, in denen diese Stadien schematisch dargestellt sind.

Das Röntgenbild sichert uns aber nicht nur die Diagnose, sondern es hat uns auch in der Kenntnis der pathologischen Anatomie der Knochenbrüche viele neue Aufschlüsse gegeben, es lässt uns nicht allein die gröberen Verhältnisse der Frakturen erkennen, sondern es zeigt uns auch die feinsten Einzelheiten der Knochenstruktur.

Um diese feineren Verhältnisse zu studieren, bedarf man — falls man die photographische Platte nicht zur Hand haben kann — einer guten Reproduktion, die durch eine schematische Zeichnung nicht ersetzt werden kann. Bei der Zeichnung ist der Phantasie des Zeichners zuviel Spielraum gegeben; lässt doch auch schon oft genug die Kopie Feinheiten der Originalplatte vermissen.

Unter den in den bekannten grösseren Frakturwerken abgebildeten Präparaten von Frakturen des unteren Humerusendes und von Operationsbefunden fehlt eine Reihe Typen, die erst durch das Röntgenbild festgelegt werden konnten. Besonders fühlbar ist dieser Mangel bei den Ellenbogenfrakturen des nicht vollkommen entwickelten — kindlichen — Knochens.

Namhafte Autoren (vgl. z. B. König) (2) betonen ausdrücklich unsere mangelhafte Kenntnis der pathologischen Anatomie dieser Verletzungen.

Es sollen daher im folgenden aus dem grossen Frakturenmateriale des Krankenhauses Bergmannstrost zu Halle a. S. die Frakturen des unteren Humerusendes im Röntgenbilde zusammengestellt werden.[1])

Da unsere Beobachtungen eine Reihe Abweichungen von den bisherigen Anschauungen ergeben, so soll im folgenden im wesentlichen darauf Rücksicht genommen werden.

Nach allen Statistiken galten bisher die Frakturen des Ellenbogengelenks — vor allem die des unteren Humerusendes — und diese wieder vorzugsweise im kindlichen Alter als recht häufig. Nach der Statistik von Bruns (4) fallen von 866 Humerusfrakturen 24,7% auf das untere Ende. Die Humerusfrakturen der Leipziger Klinik (5) verteilten sich so, dass 35,4% auf das obere Ende, 33,6% auf den Schaft und 31% auf das untere Ende fielen.

Im Bergmannstrost wurden in den letzten acht Jahren 265 Humerusfrakturen beobachtet, die unter 2500 in den letzten acht Jahren überhaupt behandelten frischen Frakturen 10,6% ausmachen. 134 dieser Frakturen betrafen das untere Ende dieses Knochens, also 50% (16% entfielen auf das obere Ende und 34% auf die Diaphyse).

Wenn auch im allgemeinen das klinische Bild durch die Untersuchungen älterer Autoren und besonders durch die klassische Schilderung Kochers genügend bekannt ist, so herrscht doch bezüglich der genaueren Kenntnis der anatomischen Verhältnisse und der Diagnose durch das Röntgenbild noch grosse Unklarheit.

Bevor auf die Besprechung der einzelnen Frakturformen eingegangen werden soll, werfen wir einen Blick auf die Radiogramme des normalen kindlichen Ellenbogens (Fig. 1—20).

Die Bilder sind in zwei Projektionen aufgenommen: 1. der seitlichen oder etwas schräg seitlichen, bei der der Epicondylus internus der Platte auflag, und 2. in anteposteriorer Projektion. Die Reihenfolge der Bilder ist nicht streng nach dem Alter, sondern möglichst nach dem Stadium der Verknöcherung gewählt. Letztere hängt ja sehr viel von individuellen Verhältnissen (Ernährungsbedingungen, Krankheit etc.) ab. Besonders fiel bei Anfertigung der Serie, die eine Auswahl aus einer sehr grossen Reihe Aufnahmen darstellt, auf, dass der Verknöcherungsprozess bei Mädchen gewöhnlich viel weiter vorgeschritten war als bei gleichaltrigen Knaben.

Im grossen und ganzen bestätigen unsere Aufnahmen die bisherigen Beobachtungen betreffs Art und Zeit der Verknöcherung — aber es sind auch einige Abweichungen zu verzeichnen. —

Während in Fig. 1 (14 Tage altes Kind) ein Knochenkern in der unteren Humerusepiphyse noch nicht zu erkennen ist, bemerkt man bereits am Schlusse des 1. Lebensjahres (Fig. 2) den Schatten des Kernes des condylus externus (rotula), welcher von Jahr zu Jahr wachsend gegen den condylus internus noch bis ins 17. Jahr und gegen die Diaphyse bis ins 18. Jahr hinein getrennt beobachtet werden kann (vgl. Fig. 15 u. 16).

Im 7.—8. Jahr tritt ein mit R. nachweisbarer Knochenkern im epicondylus internus auf, der sich am längsten von allen Epiphysen — nach unseren Beobachtungen noch bis zum 19. Jahre — unverschmolzen erhält (vgl. Fig. 7—19).

Die ersten unregelmässigen Schatten im condylus internus (trochlea) beobachteten wir etwa im 10. Lebensjahre. Dieser Knochenkern findet sich noch im 17. Jahre getrennt von dem des condylus externus und noch im 18. Jahre getrennt von der Diaphyse.

Er ist kein einheitliches Gebilde, sondern setzt sich — auf der photographischen Platte — aus mehreren verschieden grossen Punkten und medialwärts verlaufenden Strichen zusammen, die oft noch im 17. Jahr nicht vollkommen miteinander vereinigt sind.

Gerade die Kenntnis dieser Kerne ist wichtig, wenn man sich bei Ellenbogenverletzungen vor diagnostischen Irrtümern hüten will.

---

[1]) Die Frakturen der Gelenkenden der Vorderarmknochen finden sich in der Arbeit von Oberst (3).

Der Knochenkern im epicondylus externus erhält sich viel länger, als vielfach angenommen wird. Obgleich er nach manchen Autoren (z. B. Wolff) schon im 8. Lebensjahre knöchern vereinigt sein soll, zeigen unsere Aufnahmen, dass er noch im 15. Jahre vorhanden und auch im 17. und 18. Jahre noch nicht vollkommen, sondern nur mit der unteren Epiphyse verschmolzen ist.

Wir beobachteten denselben am frühesten überhaupt erst im **12.** Lebensjahre.

Unter den Frakturen des unteren Humerusendes ist nach unseren Erfahrungen, die mit den Beobachtungen von Kocher (8) und Gurlt (9) übereinstimmen, die häufigste die suprakondyläre Fraktur.

Von unseren 134 Brüchen am unteren Humerusende waren 51 (also ca. 38 %) suprakondyläre Frakturen. Mouchet (7) zählt unter 103 mit X-Strahlen untersuchten Frakturen am unteren Humerusende 37 suprakondyläre. Nach seinen Beobachtungen ist diese Fraktur die zweithäufigste. Gerade die suprakondyläre Humerusfraktur ist eine vorwiegend das kindliche Alter treffende Verletzung, bei Erwachsenen hingegen ein relativ seltenes Ereignis. Diese Thatsache ist aus dem Entstehungsmechanismus der Fraktur zu erklären (vgl. unten).

Kocher teilt die suprakondylären Frakturen in zwei grosse Gruppen: die Extensionsfrakturen und die Flexionsfrakturen — Formen, die er experimentell durch Hyperextension beziehungsweise durch forcierte Flexion (Schlag gegen das distale Humerusende) darstellen konnte. Die Extensionsfrakturen sind bei Kindern bei weitem häufiger, als bei Erwachsenen. Sie entstehen gewöhnlich durch denselben Mechanismus, der bei Erwachsenen häufig eine Luxation beider Vorderarmknochen nach hinten erzeugt. Oft ist die Extensionsfraktur des unteren Humerusendes bei Kindern mit einer typischen Radiusfraktur kombiniert, ebenso wie auch bei Erwachsenen nicht selten neben der Luxatio antebrachii die Radiusfraktur beobachtet wird.

Seltener ist die Flexionsfraktur bisher beobachtet. Wir vermögen zwei Fälle, die Kinder betreffen, im Röntgenbilde wiederzugeben. Mouchet[1]) konnte unter seinen 37 suprakondylären Frakturen keine Flexionsfraktur verzeichnen.

Häufiger ist nach unseren radiographischen Erfahrungen die Flexionsfraktur bei Erwachsenen, entstanden durch Fall oder direkten Stoss gegen den Ellenbogen.

Während man früher annahm, dass der Verlauf der Frakturlinie bei der suprakondylären Extensionsfraktur ein querer wäre und man noch jetzt ab und zu vom „suprakondylären Querbruch“ liest, weiss man seit Kochers Untersuchungen, dass der Verlauf der Frakturlinie in der überwiegenden Mehrzahl der Fälle ein schräger, von hinten oben nach vorn unten verlaufender ist.

Eine von den bisher herrschenden Ansichten vollkommen abweichende Thatsache wurde durch unsere zahlreichen Radiogramme festgestellt. Entgegen den Beschreibungen von Gurlt (9), Bardenheuer (10) u. a., die als typischen Verlauf der Frakturlinie den von hinten aussen oben nach vorn innen unten bezeichneten, zeigen unsere in anteposteriorer Projektion aufgenommenen Photogramme mit verschwindenden Ausnahmen eine von innen oben nach aussen unten verlaufende Frakturlinie, so dass die typische Bruchrichtung als von hinten innen oben nach vorn aussen unten bezeichnet werden muss.

Der Verlauf der Frakturlinie bei den Flexionsfrakturen der Kinder war eher quer, während man die von hinten unten nach vorn oben verlaufende Bruchrichtung bei unseren Flexionsfrakturen Erwachsener entsprechend dem zur Extensionsfraktur umgekehrten Mechanismus deutlich beobachten kann. Auch bei den meisten Flexionsfrakturen verläuft die Frakturlinie von innen oben nach aussen unten.

Durch diese Bruchrichtung gerät das distale Fragment — bei beiden Formen der suprakondylären Fraktur — in Adduktionsstellung und nur so ist der oft resultierende cubitus varus nach dieser Fraktur zu erklären.

[1]) l. c.

Die Dislokation kann eine verschieden starke sein. Sie ist bekanntlich bei der Extensionsfraktur derart, dass das distale Fragment nach hinten und medial disloziert wird und so kann es bei stärkerer Längenverschiebung leicht vorkommen, dass das proximale Fragment in der Mitte oder etwas lateral der Mitte der Ellenbeuge die Haut durchspiesst.

Die Radiographie bestätigt hier diese bereits von Volkmann und Thaden (11) experimentell festgestellte Dislokation.

Die Verschiebung bei der Flexionsfraktur ist meist — entsprechend der Bruchrichtung — eine derartige, dass das distale Fragment nach vorn, oben und mehr oder weniger medial disloziert wird.

Besser und leichter verständlich werden diese Verhältnisse an der Hand der unten beschriebenen Bilder klargelegt.

Entsprechend den typischen Dislokationen bleiben bei deform geheilten suprakondylären Frakturen typische Bewegungsstörungen zurück, die durch die typische Deformität bedingt sind: bei der Extensionsfraktur eine je nach dem Grade der Längenverschiebung verschieden starke Behinderung der Beugung, die durch Anstossen der Vorderarmknochen gegen das prominierende obere Fragment bedingt ist; bei der Flexionsfraktur eine Streckungsbehinderung, die durch Anstossen des Olecranon gegen das nach hinten prominierende obere Fragment entsteht. Wie diese knöchernen Bewegungshemmungen durch Resektion, Brisement u. dergl. beseitigt werden können, soll ebenfalls unten an der Hand des Bildes demonstriert werden.

Fig. 21 zeigt die seitliche Aufnahme einer ziemlich stark ad latus et longitudinem verschobenen Extensionsfraktur.

Fig. 22 u. 23. Suprakondyläre Extensionsfraktur mit Durchspiessung der Haut bei einem siebenjährigen Knaben (von vorn und seitlich).

Fig. 24. Dieselbe Fraktur nach ideal gelungener Reposition.

Fig. 25. Extensionsfraktur mit starker Verschiebung.

Fig. 26 zeigt eine interessante Knochenneubildung am distalen Fragment, die nicht so selten in der gleichen Weise bei der Heilung der suprakondylären Extensionsfraktur vorkommt: eine vom unteren Fragment nach oben ziehende Knochenspange, die eine ganz andere Frakturform vortäuschen könnte und auch augenscheinlich schon vorgetäuscht hat.[1]) Dass es sich in der That um Knochenneubildung handelt, ist daraus ersichtlich, dass Fig. 26 das einige Wochen später angefertigte Radiogramm der in Fig. 25 dargestellten Fraktur ist, bei der die bereits beseitigte Deformität infolge ungenügender Fixation sich wiederhergestellt hatte.

Fig. 27. Dieselbe Knochenneubildung bei einer mehrere Wochen alten suprakondylären Extensionsfraktur.

Fig. 28. Flexionsfraktur mit geringer aber deutlicher Verschiebung des distalen Fragments nach vorn bei einem achtjährigen Knaben.

Fig. 29 zeigt eine ausgesprochen deforme Flexionsfraktur, die annähernd quer verläuft. Das distale Fragment ist stark nach der Beugeseite verschoben. Das stark nach hinten vorspringende obere Fragment hatte den Arzt, der das Mädchen dem Krankenhause überwies, zur Diagnose „Olecranonfraktur" verleitet.

Fig. 30 zeigt endlich das seitliche Radiogramm einer Querfraktur mit angedeuteter Deformität der Extensionsfraktur.

Fig. 31 zeigt die typische Bruchrichtung von innen oben nach aussen unten bei der Extensionsfraktur eines Erwachsenen.

Fig. 32—35. Flexionsfrakturen bei Erwachsenen.

Fig. 36 stellt eine annähernd quer verlaufende suprakondyläre Fraktur in anteposteriorer Projektion dar, die zusammen mit einer komplizierten Vorderarmfraktur durch Torsion mit Maschinengewalt im Sinne übermässiger Pronation entstanden war.

---

[1]) Vgl. Bergmann, Bruns Mikulicz Handbuch (12).

Fig. 37 u. 38 stellen eine bereits konsolidierte suprakondyläre Fraktur dar, der Verlauf der Frakturlinie ist zwar typisch von hinten innen oben nach vorn aussen unten, aber auffallend stark schräg (vgl. unten Seite 223).

Fig. 39. Extensionsfraktur eines Erwachsenen mit ausgesprochener Deformität (seitlich).

Die nächsten Abbildungen demonstrieren die Bewegungsstörungen bei deform geheilten Frakturen.

Fig. 40. Mit starker typischer Deformität geheilte Extensionsfraktur. Knöcherne Beugungshemmung (sechsjähriger Knabe).

Fig. 41. Dieselbe nach brisement forcé. Beugung nur bis ca. 120° möglich.

Fig. 42. Dieselbe Fraktur nach Resektion des prominierenden proximalen Fragments. Beugung gelingt jetzt bis über 90°.

Fig. Typisch deform geheilte Extensionsfraktur.
Fig. Im Text: 42a, 42b, Dieselbe nach brisement (Osteoklase). Osteotomie wurde nicht zugegeben Beugung bis zum spitzen Winkel möglich.
Fig. 42c, 42d. Stark deforme Flexionsfraktur.
Fig. Dieselbe nach der Heilung. Da die Deformität unblutig nicht vollkommen beseitigt werden konnte, blieb eine Streckungsbeschränkung zurück, die durch Anstossen des Olecranon gegen das prominierende obere Fragment bedingt war.

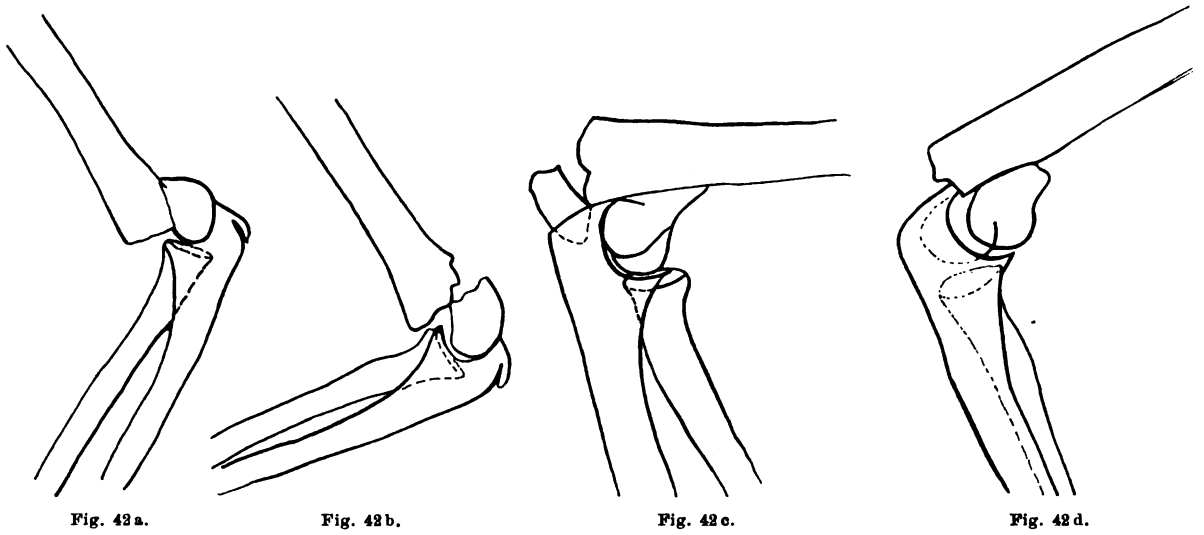

Fig. 42a. Fig. 42b. Fig. 42c. Fig. 42d.

Die verhältnismässig seltneren T- und Y-Frakturen haben auch wir nur in wenigen Fällen zu beobachten Gelegenheit gehabt.

Diese Frakturen entstehen nach Madelung (13) durch Schlag auf die untere Humerusgelenkfläche. Will man nicht mit Markuse (14) die Keilwirkung des Olecranon als Entstehungsursache annehmen, so ist besonders der in Fig. 46 abgebildete Fall geeignet, die Keilwirkung der Humerusdiaphyse (vgl. Gurlt) anzuschuldigen. Die erwähnte Fraktur war dadurch entstanden, dass der Verletzte mit grosser Gewalt von einem Fahrrade auf die vorgestreckte Hand bei gestrecktem Ellenbogengelenk auffiel.

Besonders bemerkenswert schien uns nach den Radiogrammen die Neigung des medialen, distalen Fragments nach vorn abzuweichen (vgl. Fig. 43 u. 45).

Fig. 43, 44 u. 45 typische Y-Frakturen bei Erwachsenen.

Fig. 46 zeigt eine Komminutivfraktur, die im ganzen den Charakter der Y-Fraktur trägt.

Fig. 47 u. 48 stellen eine Y-Fraktur bei einem 19jährigen jungen Manne dar, die durch direkten Fall auf die innere Seite des Ellenbogens entstanden war. Das Bemerkenswerte an dem Falle ist, dass der abgebrochene Condylus internus aus seiner Gelenkverbindung mit

der Ulna vollkommen gelöst und nach vorn luxiert war; sonst Frakturlinie von innen oben nach aussen unten verlaufend. Das proximale Fragment steht zwischen beiden abgebrochenen Condylen.

In Fig. 49 sieht man, dass die — in Narkose vorgenommene — Reposition tadellos gelungen ist.

Was die Therapie anbetrifft, so kann ich mich kurz fassen. Wir befolgen in der Hauptsache noch heute die Grundsätze, die Oberst 1888 in seiner Abhandlung: „Beiträge zur Behandlung der subkutanen, in die Gelenke penetrierenden und paraartikulären Knochenbrüche (15) dargelegt hat. Die Beseitigung der Dislokationen ist uns so auch besser gelungen, als mit der permanenten Extension, eine Methode, die uns oft im Stiche gelassen hat.

Ich betone, dass wir ebenso wie bei der typischen Radiusfraktur grosses Gewicht darauf legen, die Dislokation der Fragmente möglichst ideal zu beseitigen und eine Reposition (wenn nötig in Narkose) eventuell wiederholt vornehmen, bis uns die zur Kontrolle angefertigte Röntgenplatte ein befriedigendes Resultat zeigt.

Die Fraktur des epicondylus internus nimmt nach unseren Beobachtungen die zweite Stelle der Häufigkeit ein (35,8% der Frakturen des unteren Humerusendes).



Fig. 1.

Sie entsteht bekanntlich seltener durch direkte Gewalt, häufig durch Abriss bei Distorsion des Gelenks durch Fall auf die vorgestreckte Hand bei abduciertem Arm. Ebenso ist ja auch der Abriss des inneren Epicondylus eine ungemein häufige Begleiterscheinung der lateralen und hinteren Luxation der Vorderarmknochen.

Oft entsteht die Fraktur in der Epiphysenlinie und ist so überhaupt die einzige reine von uns beobachtete Epiphysenlösung.

Die Dislokation des frakturierten Epicondylus ist selten eine ganz geringe. Gewöhnlich wird er durch das innere seitliche Verstärkungsband mehr oder weniger nach unten gezogen und hat die Neigung sich zu drehen. Die stärkste Verschiebung erleidet er naturgemäss bei gleichzeitiger Luxation der Vorderarmknochen.

Häufig dreht er sich dabei vollkommen um 90—180°. Gar nicht so selten klemmt er sich auch zwischen Vorderarmknochen und Humerus ein und kann gelegentlich so ein hier und da nur blutig zu beseitigendes Repositionshindernis abgeben.

Allerdings gelingt es nur selten, den Epicondylus nach gelungener Reposition der Luxation und ebensowenig in den Fällen ohne Luxation an seine normale Stelle zurückzubringen. Durch einen Verband ihn hier zu erhalten, ist ebensowenig möglich. Die Folge davon ist, dass das losgetrennte Knochenstück in der Regel nicht wieder knöchern mit dem Humerus vereinigt wird. Eine weitere Folge ist die daraus resultierende Abduktionsstellung des Vorderarms (cubitus valgus). Zur Vermeidung desselben hat Kocher[1]) vorgeschlagen, den

[1]) l. c.

Epicondylus an normaler Stelle anzunähen oder zu excidieren. Ein derartiges Vorgehen hat sich bei uns nie als notwendig erwiesen.

Auch wenn der Cubitus valgus ein so hochgradiger sein sollte, wie auf der Abbildung Seite 220 dargestellt ist, so leidet doch die Funktion kaum und wir haben es lediglich mit einem kosmetischen Fehler zu thun.

Nach kurzdauernder Fixation beginnen wir mit aktiven und passiven Bewegungen und haben stets ein durchaus gutes funktionelles Resultat schon nach wenigen Wochen erzielt.

Fig. 50 u. 51. Fract. epicond. hum. int. in seitlicher und anteposteriorer Projektion.

Fig. 52. Fraktur des Epicondylus int. mit starker distaler Verschiebung.

Fig. 53. Lux. antebrachii post. bei einem 13jährigen Knaben ohne Nebenverletzung (zum Vergleiche mit dem folgenden Bilde wiedergegeben).

Fig. 54 u. 55. Lux. antebrachii postero lateralis mit Abriss des Epicondylus internus.

Fig. 56 stellt eine Lux. antebrachii post. dar, bei der sich der abgerissene Epikondylus in der Cavitas sigmoidea ulnae findet.

Fig. 57 u. 58. Lux. postero lateralis mit Abriss des Epicond. int. (12jähr. Knabe).

Fig. 59. Derselbe Ellenbogen nach der Heilung. Nach gelungener Reposition ist der Epicondylus an normaler Stelle angeheilt.

Fig. 60 u. 61. Rein seitliche Luxation des Vorderarms mit Abriss und Einklemmung des Epicondylus. Es gelang das Repositionshindernis unblutig zu beseitigen.

Fig. 62 zeigt den vorigen Fall nach der Heilung. Spur distale Verschiebung des Epicond. int., der nur bindegewebig vereinigt ist.

Die Fraktur des Condylus externus ist bei Kindern ungemein häufig — bei Erwachsenen ein relativ seltenes Vorkommnis. Mouchet[1]), dessen Beobachtungen in einem Kinderkrankenhause gemacht sind, bezeichnet sie als die häufigste von den Frakturen am unteren Humerusende. Bei uns nimmt sie mit ca. 24% die dritte Stelle unter den genannten Frakturen ein.

Nach Kochers Beobachtungen und Experimenten ist der Verlauf der Frakturlinie ein derartiger, dass sie über dem Epicondylus beginnt und gewöhnlich auch den lateralen Teil der Trochlea durchsetzt. Das Röntgenbild vermag diesen Verlauf der Frakturlinie bei jüngeren Kindern nicht darzuthun, da ja die Trochlea ein erst spät verknöcherndes Gebilde ist.

Weitaus wichtiger ist aber wie gesagt die Kenntnis der Fraktur des äusseren Condylus bei Kindern als bei Erwachsenen. Oft handelt es sich um Epiphysenlösungen, besonders bei jüngeren Kindern, da der Cond. ext. häufig schon im 13. Jahre mit der Diaphyse vollkommen verschmolzen ist. Die von Uffelmann (16) und Vogt (17) als Chondroepiphysenlösungen bezeichneten Verletzungen sind jedenfalls ungemein selten oder aber sie betreffen nur ein Alter, in dem die Ossifikation so wenig weit vorgeschritten ist, dass sie radiographisch nicht dargestellt werden können.

In dem Alter, in dem wir beim heranwachsenden Individuum die Epiphyse als Osteoepiphyse bezeichnen, ist jedoch die Radiographie durchaus imstande, uns über den anatomischen Charakter der Verletzung genauen Aufschluss zu geben. Reine Epiphysenlösungen werden ja auch allgemein als recht selten bezeichnet. Nach unseren Beobachtungen kommen dieselben nur am Epicondylus humeri internus vor. Sonst ist wohl stets eine Knochenlamelle oder ein mehr oder weniger grosses Stückchen der benachbarten Diaphyse abgetrennt.

Die Frakturlinie läuft dabei analog derjenigen bei Erwachsenen mehr oder weniger schräg vom Epicondylus externus zur Gegend der Trochlea. Weniger als proximalwärts hat das Fragment die Neigung, lateralwärts und besonders nach vorn abzuweichen.

Eine bereits von Kocher beschriebene Dislokation, die, wie unsere zahlreichen Radiogramme lehren, gar nicht so selten vorzukommen scheint, ist jedoch die Drehung des abgebrochenen Condylus um eine sagittale Axe derart, dass die Gelenkfläche der Rotula medial

[1]) l. c.

oder gar gegen die proximale Frakturfläche gerichtet ist. Zugleich ist der Condylus dabei oft noch lateral und nach vorn verschoben.

Kocher hat die Deformität bereits vor Anwendung des Röntgenverfahrens mehrere Male auf blutigem Wege beseitigt. Es ist nun durch Anwendung des Röntgenverfahrens jetzt schon von Anfang an möglich, diese eventuell folgenschwere Dislokation zu erkennen und operativ dagegen vorzugehen.

Fig. 63. Fractura condyli externi. Typischer Verlauf der Frakturlinie.

Fig. 64. Absprengung eines Teiles der Rotula. (Im gleichen Mechanismus entstanden: Fall auf den vorgestreckten Arm bei leicht flektiertem Ellenbogengelenk.)

Fig. 65. Cubitus valgus, entstanden durch Anheilung des abgebrochenen und nach oben dislozierten Condylus externus in deformer Stellung.

Fig. 66. Viele Jahre alte in deformer Stellung geheilte Fraktur des Condylus externus mit gleichzeitiger Luxation der Vorderarmknochen.

Fig. 67 u. 68, 71 u. 72 stellen Osteoepiphysenlösungen des Condylus externus dar, bei denen die Frakturlinie ganz dicht über der Epiphysenlinie verläuft (eine geringe Verschiebung nach vorn besteht nur in Fig. 71).

Fig. 69 u. 70. Fract. cond. ext. Der abgebrochene Condylus hat sich um fast 90° nach aussen gedreht.

Fig. 75 u. 76. Fract. condyli ext. mit Verschiebung nach aussen und vorn und Drehung um seine sagittale Achse um 90°.

In Fig. 77 u. 78 ist das anatomische Resultat der blutigen Reposition (nach Kochers Vorgehen) dargestellt.

Das funktionelle Resultat war ein durchaus zufriedenstellendes.

Fig. 79 stellt eine gleiche Fraktur dar. Dieselbe wurde ebenfalls durch Inzision freigelegt und der Condylus an normaler Stelle mit Silberdrahtnaht fixiert.

Fig. 80 zeigt das tadellose anatomische Resultat; auch das funktionelle Resultat war vorzüglich.

Auch von anderer Seite ist in letzter Zeit über derartige operativ behandelte Fälle berichtet worden (Beck [18], Lessing [19], Helferich [20]).

Die isolierte Fraktur des Epicondylus externus ist selten; radiographisch belegt haben wir nur einen (alten) Fall zu verzeichnen.

Die Seltenheit seiner Fraktur beruht offenbar sowohl in der geschützten Lage des Epicondylus als in seiner geringen Grösse. Bei Einwirkung direkter oder indirekter Gewalten auf das äussere untere Ende des Humerus pflegt der ganze Condylus abzubrechen. Durch Luxation nach innen tritt kaum ein Abriss ein, auch ist die innere Luxation bekanntlich recht selten.

Wir haben seine Fraktur bei einer veralteten Luxation nach hinten und aussen zusammen mit Abriss des Epic. int. zu beobachten Gelegenheit gehabt (Fig. 73 u. 74). Der Epicond. ext. war offenbar durch direkten Druck des Radius mit einem schmalen Stück der Diaphyse nach oben losgesprengt. Er hatte sich zusammen mit den Vorderarmknochen nach aussen gedreht, so dass er mit der Hinterseite des unteren Humerusendes fest verwachsen war. Erst nachdem der Epicondylus abgemeisselt und entfernt war, gelang die Reposition der Luxation.

Von einer Fraktur des Condylus internus haben wir ein Radiogramm nicht aufzuweisen.

Die Fraktur gilt als sehr selten. Alle Autoren geben zu, dass das anatomische Material für die Kenntnis dieser Fraktur sehr gering ist. Gurlt teilt zwar einige Fälle mit, aber nur die Abbildung eines Präparates und zwar desjenigen einer alten Fraktur.

Kocher nimmt die Fraktur in einigen Fällen per exclusionem als sicher an, ohne den anatomischen Beweis dafür zu erbringen. Er lässt es immerhin dahingestellt, ob sie überhaupt vorkommt.

Ein schematisch gezeichnetes Röntgenbild einer Fraktur am inneren Condylus habe ich in der Litteratur nur bei Wolff[1]) finden können, das aber nicht einwandsfrei ist.

Ob Kochers Begründung der Seltenheit dieser Fraktur richtig ist, lassen wir ebenfalls dahingestellt, denn nach unseren Beobachtungen ist es nicht der Fall, dass die Verschmelzung des Epiphysenkerns des Condylus internus mit der Diaphyse eher zustande kommt als der des Condylus externus — was Kocher behauptet (vgl. oben pag. 216).

Die alten abgebildeten Präparate haben grosse Ähnlichkeit mit der von mir in Fig. 37 und 38 mitgeteilten suprakondylären Fraktur, die einen sehr schrägen Verlauf zeigt. Vielleicht würden Radiogramme dieser Präparate zeigen, dass es sich dabei gar nicht um Frakturen des inneren Condylus, sondern um suprakondyläre Frakturen gehandelt hat.

Gurlt hält sie für häufiger als die des Condylus externus. Das beruht aber wohl darauf, dass G. die intra- und extrakapsulären Frakturen am genannten Condylus nicht von einander trennt. —

Dass wir die Fractura diacondylica (Kocher) im Röntgenbilde zu beobachten nicht Gelegenheit hatten, findet seine Erklärung wohl darin, dass diese (seltene) Fraktur vorwiegend ein Alter betrifft, in dem eine Verknöcherung der unteren Humerusepiphyse sich nur im Condylus externus findet und somit die Fraktur durch das Röntgenphotogramm nicht darzustellen ist.

Absprengungen des knorpeligen Teils der Rotula entziehen sich naturgemäss ebenfalls der sicheren radiographischen Diagnose.

Wenn wir seit Anwendung des Röntgenverfahrens gelernt haben, dass eine ideale Heilung von Frakturen in anatomischer Beziehung (ideale Beseitigung jeder Deformität) recht selten vorkommt, so haben wir auch andererseits erfahren, dass es eine Reihe geringfügiger resultierender Deformitäten giebt, die das funktionelle Resultat absolut nicht beeinträchtigen.

Es ist daher hier wohl am Platze, vor allzu eifrigem operativem Vorgehen nur in Rücksicht auf den anatomischen Befund bei unseren Frakturen zu warnen. Gerade für die dem Gelenk benachbarten oder in das Gelenk penetrierenden Frakturen ist aber in letzter Zeit die Knochennaht warm empfohlen. —

Das Studium unserer Bilder sollte die Auswahl der dazu geeigneten Fälle erleichtern, und die Verhältnisse klar legen, unter denen ein solcher Eingriff dringend geboten erscheint.

Litteratur.

1. Jedlička, Die topographische Anatomie des Ellenbogengelenks (Ergänzungsheft 4 der Fortschritte auf dem Gebiete der Röntgenstrahlen).

2. König, Lehrbuch der speziellen Chirurgie.

3. Oberst, Die Frakturen und Luxationen der Finger und des Carpus, die Frakturen des Metacarpus und der Vorderarmknochen. Fortschr. a. d. Geb. d. R.-Strahlen, Ergänzungsheft 5.

4. Bruns, Lehre von den Knochenbrüchen. Deutsche Chirurgie, Bd. 27.

5. Riethus, Bruns Beiträge. Bd. XXIV, pag. 703.

6. Wolff, Über traumatische Epiphysenlösungen. Deutsche Zeitschr. f. Chirurgie, Bd. 54.

7. Mouchet, Les fractures du conde, en particulier chez les jeunes sujets. Gazette des hopitaux 1899, Nr. 29.

Derselbe, Fractures de l'extrémité inférieure de l'humerus avec radiographies. Thèse de Paris 1898.

8. Kocher, Die Frakturen am unteren Humerusende. (Mitteilungen aus Kliniken und medizinischen Instituten der Schweiz II.)

9. Gurlt, Handbuch der Lehre von den Knochenbrüchen.

10. Bardenheuer, Deutsche Chirurgie. Bd. 63.

11. Zitiert nach Gurlt II, pag. 788.

12. Bergmann, Bruns, Mikulicz, Handbuch der prakt. Chirurgie. Lfg. 22, Seite 225.

[1]) l. c.

13. Madelung, Experimentelle Untersuchungen über die Entstehung der Condylenbrüche am Humerus und Femur. Langenb. Archiv, Bd. 19.

14. Markuse, zitiert nach Kocher.

15. Oberst, Volkmannsche Vorträge. XI. Serie, Nr. 311.

16. Uffelmann, Anatom. chir. Studien oder Beiträge zur Lehre von den Knochen jugendlicher Individuen. Hameln 1865.

17. Vogt, Die traumatische Epiphysentrennung und deren Einfluss auf das Längenwachstum der Röhrenknochen. (Langenbecks Archiv, Bd. 22.)

18. Beck, Beitrag zum anatomischen Verständnis der Fraktur des Condylus externus humeri während der Entwickelungsperiode. Fortschritte a. d. Geb. d. R.-Strahlen. Bd. 5, Heft 4.

19. Lessing, Über frühzeitige operative Behandlung unkomplizierter intra- und paraartikulärer Frakturen. Langenbecks Archiv. Bd. 68, Heft 1.

20. Helferich, zitiert nach Lessing.

Beobachtungen an Röntgenbildern von Schussverletzungen aus der Zeit der chinesischen Wirren (1900).

Von

Dr. **E. Haga,**

k. Japanischem General-Oberarzt, Professor der Chirurgie an der militärärztlichen Akademie zu Tokio, z. Z. Chef der kriegschirurgischen Abteilung des Reservelazaretts zu Hiroshima.

Hierzu Tafel XXVI.[1])

Alle Armeen waren bestrebt, von Anfang an die Vorteile, welche die Entdeckung der Röntgenstrahlen bot, auch der Kriegschirurgie zuteil werden zu lassen und im Frieden solche Vorbereitungen zu treffen, dass im Ernstfalle das Röntgenverfahren in grossem Umfange Verwendung finden kann.

Mit unter den ersten erkannte auch die deutsche Heeresverwaltung die hohe Bedeutung und grosse Verwendbarkeit des Röntgenverfahrens. In der japanischen Armee wurden zuerst 1899 drei Röntgenapparate aufgestellt, und zwar je einer in der militärärztlichen Akademie zu Tokio und in den beiden Militärlazaretten Nagoya und Hiroshima. Zunächst waren diese Apparate nur sehr klein. Das Induktorium der Akademie hatte eine Funkenlänge von 30 cm, die beiden anderen von 25 und 20 cm. Bereits im Juli 1900 sollte der im Sommer 1899 in Hiroshima aufgestellte kleine Apparat in ausgedehntestem Umfange zur Anwendung gelangen.

In Deutschland waren es vor allem Schjerning und Kranzfelder (1), welche zuerst Untersuchungen anstellen konnten über die Verwertbarkeit der Röntgenstrahlen in der Armee.

Stechow (2) war es vorbehalten, geeignete Invaliden der Jahre 1870 und 1871 der Durchleuchtung zu unterziehen und die von ihnen Jahre lang getragenen Geschosse dem Auge zugänglich zu machen. In seiner emsigen Arbeit im Garnisonlazarett I Berlin wies er die Wichtigkeit und den hohen Wert der Röntgenstrahlen für die Kriegschirurgie nach.

v. Bruns (3) folgte mit der Durchleuchtung bei Schussverletzungen der Knochen gelegentlich der von ihm angestellten Schiessversuche mit der Selbstladepistole, später mit Dum-Dum-Geschossen.

Lambertz (4) veröffentlichte sehr schöne Röntgogramme von Diaphysenfrakturen, welche bei Schiessversuchen mit modernen Geschossen gewonnen waren.

Im griechisch-türkischen Kriege fand das Röntgenverfahren zum ersten Male praktische Anwendung. Küttner (5) hatte es hier ausschliesslich mit 11 mm-Bleigeschossen zu thun. Derselbe fand auch in Transvaal Gelegenheit zur Durchleuchtung von Schussverletzungen,

[1]) Aus der grossen Zahl der der Arbeit beigefügten wohlgelungenen Röntgenbilder können wegen Raummangels nur zehn wiedergegeben werden.

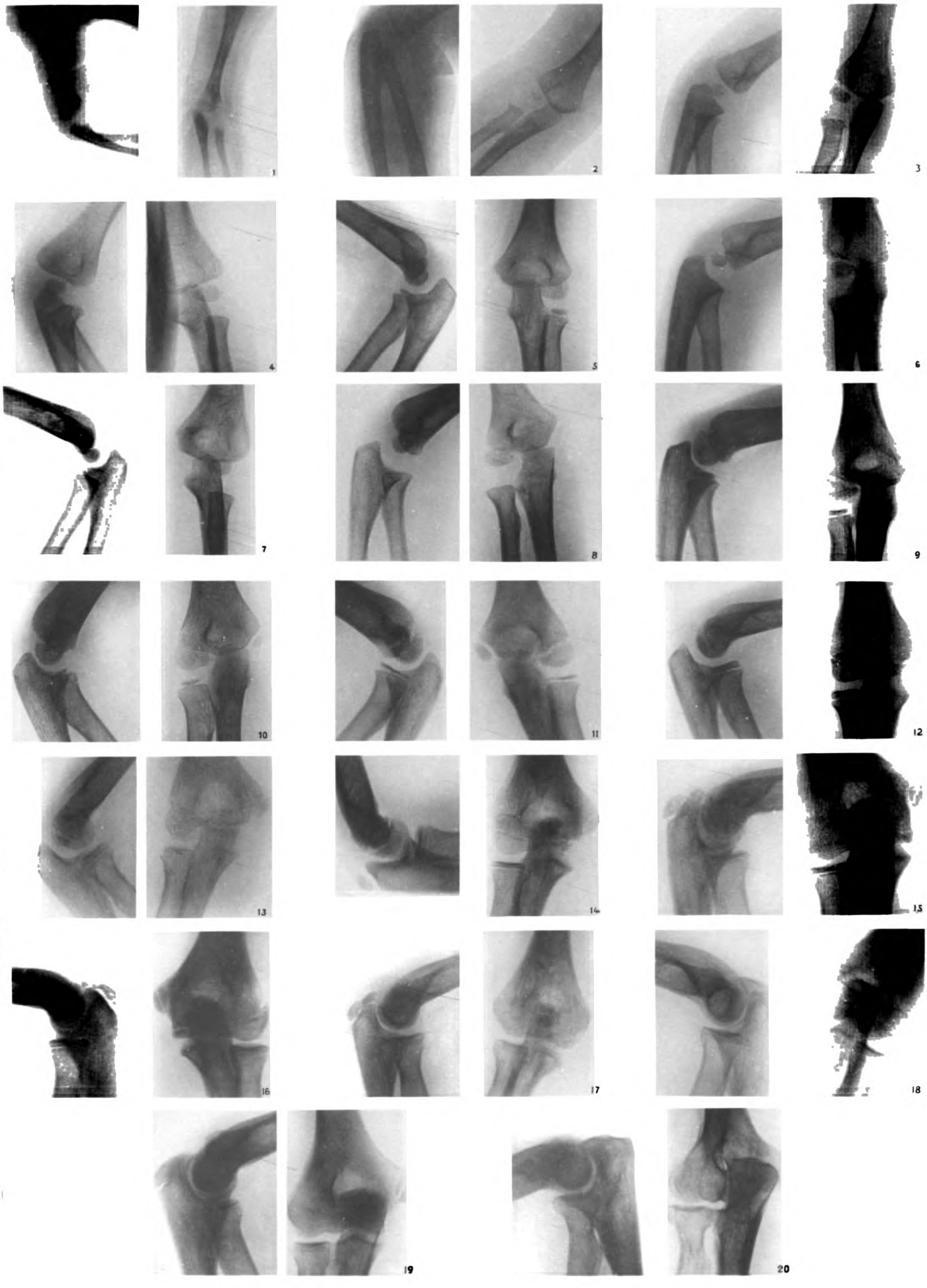

Neue Photogr. Gesellsch. A-G. Berlin-Steglitz

Verlag von Lucas Gräfe & Sillem in Hamburg

UNIV OF MICH

21

22

23

24

25

26

27

28

29

30

31

32

33

34

35

36

37

38

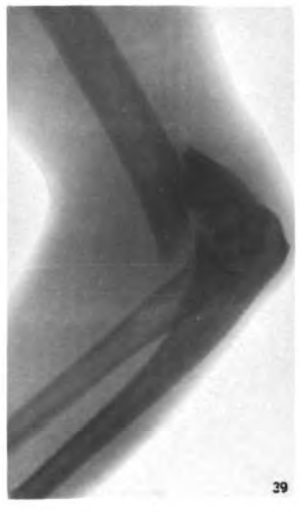
39

40

Neue Photogr. Gesellsch. A.-G. Berlin-Steglitz.

Verlag von Lucas Gräfe & Sillem in Hamburg.

UNIV. OF MICH.

41


42

43

44

45

46

47

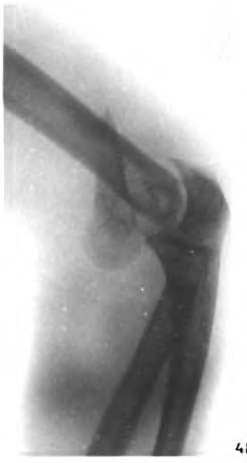
48

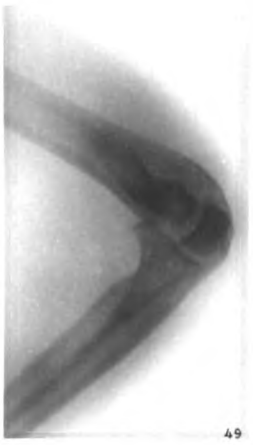
49

50

51

52

53

54

55

56

57

58

59

60

61

62

63

64

65

66

67

68

69

70

71

72

73

74

75

76

77

78

79

80

UNIV. OF MIAMI

welche durch moderne Geschosse, Mauser und Lee Metford, herbeigeführt waren. Er legte die Erfahrungen in einer sehr interessanten und lehrreichen Arbeit nieder.

Seitens des Nordamerikanischen Medical Departments fand die Veröffentlichung Bordens (6) statt über die durch die modernen Geschosse im amerikanisch-spanischen Kriege 1898 erzeugten Schussverletzungen.

Im Sommer 1900 war es mir zur Zeit der Wirren in China vergönnt, im Reservelazarett zu Hiroshima, wohin ich aus Tokio abkommandiert war, die chirurgische Abteilung zu leiten und auf dieser zahlreiche Verwundete, sowohl der eigenen wie der französischen Armee mit Röntgenstrahlen zu untersuchen. Der zwar nur kleine, von der Firma Levy in Berlin bezogene Apparat funktionierte vortrefflich. Vorzugsweise wurden durchleuchtet die im Körper stecken gebliebenen Geschosse und die Diaphysenschussfrakturen.

Die Kleinheit des verfügbaren Apparates gestattete die Durchleuchtung von Schädel, Rumpf, Becken und Oberschenkel meist nicht. Ausserdem waren mancherlei technische Schwierigkeiten zu überwinden; die Platten litten bei der ausserordentlich grossen Hitze sehr; ihre Gelatineschicht löste sich nicht selten ab, obwohl stets mit Eis gearbeitet wurde. Der Apparat war nicht transportabel. Manche Durchleuchtung musste daher unterbleiben, weil der häufig sehr schmerzhafte Transport der Verwundeten zum Apparat nicht verantwortet werden konnte. Auch bestand nicht Anschluss an eine elektrische Leitung, sondern es wurde mit Akkumulatoren gearbeitet, die ihrerseits durch eine Bunsensche Batterie geladen wurden.

Die Technik der Photographie besorgte unser höchst intelligenter Krankenwärter Naito, dessen Mühewaltung und Sorgfalt ich viel verdanke.

Sehr oft erfolgte die Orientierung über stecken gebliebene Geschosse auch ohne Röntgenstrahlen.

Wenn uns auch bekannt ist, dass es nicht unbedingt notwendig ist, Geschosse aus dem Körper stets zu entfernen, da sie ohne Nachteil einheilen können, so schritten wir doch in den meisten Fällen zur Extraktion. Der Wunsch der Verwundeten, die in ihrem Körper befindlichen Geschosse möglichst bald wieder los zu werden, war vorzugsweise die Veranlassung zu unserem Handeln, sodann aber auch das Interesse, zu sehen, welche Deformierungen das Geschoss erfahren hatte. Wir gewannen dabei die Überzeugung, dass die kleinkalibrigen Geschosse verhältnismässig oft stecken bleiben. Über dieselben Beobachtungen haben auch Küttner, Matthiolius (7) und viele englische Autoren (Brit. med. journal und Lancet 1900) berichtet.

Bei den 502 durch kleinkalibrige Geschosse Verletzten, ausschliesslich der auf dem Schlachtfelde gebliebenen, war das Geschoss 86mal (= 17%) im Körper stecken geblieben.

In den Gefechten bei Tientsin, Tang-tsia-wau und Pezan waren die regulären chinesischen Truppen mit Repetiergewehren von 8 mm-Kaliber bewaffnet. Dagegen führten die Boxer, mit denen wir im ganzen wenig zu thun hatten, alte Gewehre mit Bleikugelgeschoss von 11 mm, selten die Wallbüchse. In Peking hatte die Mehrzahl der regulären chinesischen Truppen alte Gewehre mit Bleigeschossen, die Minderzahl moderne Gewehre.

Wir nehmen daher an, dass die bei und in Peking erfolgten Schussverletzungen durch Bleigeschosse, diejenigen bei Tientsin und Tang-tsia-wau durch Mantelgeschosse veranlasst waren.

Unserer Armee war eine Reihe sehr lebhafter und blutiger Gefechte beschieden. Dabei kam es häufig zum Nahkampf, so dass unsere Soldaten in verhältnismässig geringer Entfernung verwundet wurden. In der Regel wurde die Entfernung auf 200—500 m geschätzt.

Seit der Röntgenphotographie gewannen die Diaphysenschussfrakturen sehr an Interesse, sowohl hinsichtlich der Bruchform als auch bezüglich Prognose und Therapie. Wir erhalten jetzt Aufschluss über die feineren Details, namentlich über Umfang und Richtung, die Grösse der Fragmente und Splitterungszone. Ferner wird klar, ob die Fragmente mit dem Periost in Zusammenhang stehen oder nicht u. dergl. Im allgemeinen ergiebt die Beobachtung, dass

kleinkalibrige Geschosse minder hochgradige Verletzungen verursachen als Bleigeschosse. Zum Teil erklärt dies die Härte, geringere Deformierbarkeit und grössere Geschwindigkeit des Mantelgeschosses, zum Teil der Umstand, dass eine kleinere Fläche getroffen wird. Infolgedessen tritt eine geringere Erschütterung des Knochens ein, so dass die Verletzung des Knochens selbst und das Versprengen der Fragmente nicht so hochgradig ist wie bei Verletzungen durch Bleigeschosse. Absichtlich sind auf der Tafel die Bilder kleinkalibriger Schussverletzungen[1]) neben solche von Bleigeschossen[2]) gestellt, damit der Unterschied der Wirkungen beider Geschosse ersichtlich wird.

Die Durchleuchtung mit Röntgenstrahlen fand 2 bis 8 Wochen nach der Verwundung statt. Bei den Oberschenkelschussfrakturen ist starke Splitterung sichtbar. Einschuss 0,7 bis 1,0 cm, Ausschuss 1,0 bis 2,0 cm im Durchmesser. An den Unterschenkelschussfrakturen ist nichts besonderes zu verzeichnen.

Humerusfrakturen sind sehr charakteristisch. Meist gingen sie mit groben Fragmenten einher, dagegen war die Splitterung keine erhebliche.

An den Vorderarmknochen entstehen meist weniger hochgradige, oft sogar inkomplette Frakturen. Die hohe Geschwindigkeit, das geringe Kaliber der Geschosse bewirken, dass der Knochen durchschlagen wird oder, dass das Geschoss an ihm vorbeigeht, ohne ihn wesentlich zu verletzen. Bei einer in 20 m Entfernung erfolgten Verletzung (Fig. 3 der Tafel) fand starke Splitterung beider Vorderarmknochen statt. Die zahlreichen Splitter sind weit auseinandergetrieben, als sei Explosionswirkung eingetreten, dabei ein Einschuss von 0,7 cm und einige kleine Ausschussöffnungen von 0,8 bis 1,0 cm Durchmesser. Bis zur Hand reichte jene Explosionswirkung nicht.

An den Phalangen sieht man häufig charakteristische Keilfrakturen.

Bei Streifschüssen der Metaphysen und Epiphysen, wo rinnenförmige Schusskanäle bei der Operation beobachtet wurden, habe ich im Röntgenbilde nichts sehen können. Auch Weichteilverletzungen und Aneurismen ergaben bei der Durchleuchtung ein negatives Resultat.

Bei der hohen Bedeutung der Röntgenphotographie für die Kriegschirurgie scheint mir der Röntgenapparat unentbehrlich im Reservelazarett und wohl auch im Kriegslazarett. Unsere Heeresverwaltung hat durch Ministerialerlass vom 23. Juli 1901 alle unsere 13 grossen Militärlazarette mit Röntgenapparaten ausgestattet. Auch ist Vorkehrung getroffen, dass transportable Apparate mit den Sanitätsformationen ins Feld ziehen.

Wir dürfen daher künftigen Zeiten getrost entgegensehen und um so mehr beruhigt sein, als unsere Sanitätsformationen dank dem klaren Blicke unserer obersten Heeresverwaltung sich dauernder Entwickelung und Vervollkommnung erfreuen.

Diese kleine Arbeit mag dazu beitragen, den hohen Nutzen und unschätzbaren Vorteil der Röntgenapparate für die Armee namentlich in Kriegszeiten ganz besonders hervortreten zu lassen.

Litteratur.

1. Schjerning und Kranzfelder. Versuche zur Feststellung der Verwendbarkeit von Röntgenstrahlen für medizinisch-chirurgische Zwecke. (Veröffentl. a. d. Geb. des Militärsanitätswesens. Heft 10, 1896.)

2. Stechow. Über die Verwendung der Röntgenstrahlen bei der Armee im Frieden und im Kriege. (XII. Internat. mediz. Kongress in Moskau 1897.)

3. v. Bruns. Über die Wirkung und die kriegschirurgische Bedeutung der Selbstladepistole. (Beiträge zur klin. Chirurgie, Bd. 19, 2; 1897.)

Derselbe. Über die Wirkung des Bleispitzengeschosses. (Beitr. z. klin. Chirurgie, Bd. 21, 3; 1898.)

4. Lambertz. Über den Wert der Röntgenstrahlen für den Heeressanitätsdienst. (Fortschr. a. d. Geb. der Röntgenstrahlen, Bd. 2.)

[1]) Fig. 1—3.

[2]) Fig. 4—9.

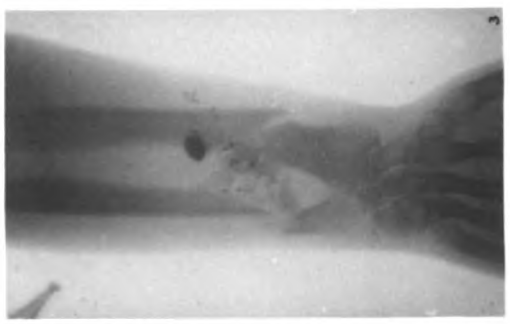

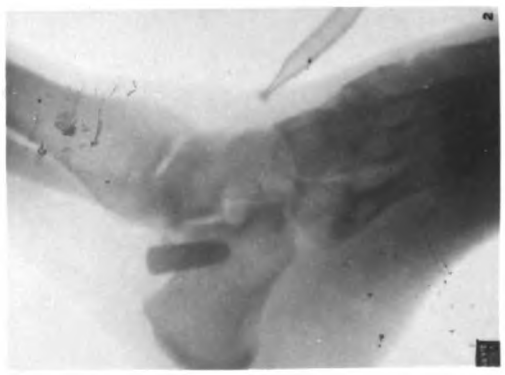

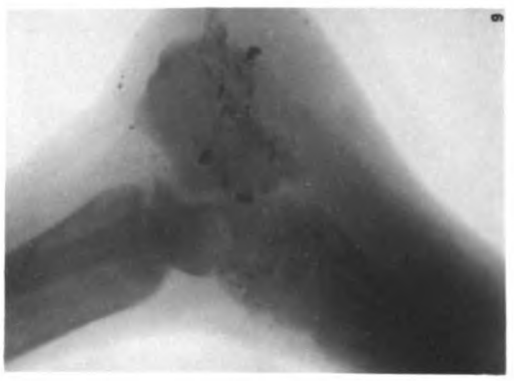

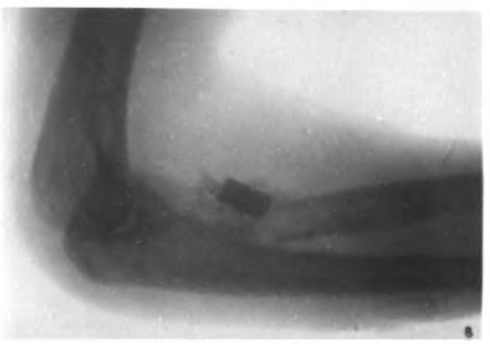

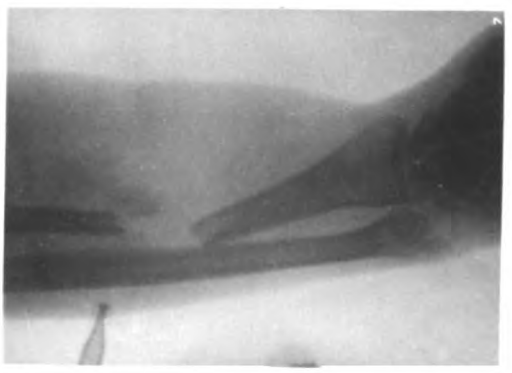

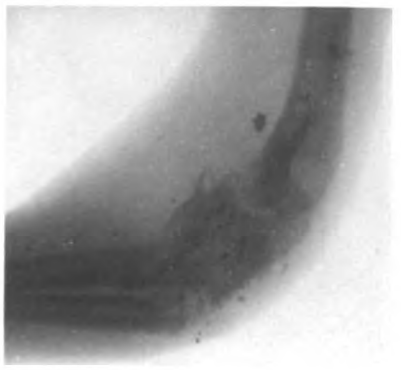

Neue Photogr. Gesellsch. A.G. Berlin-Steglitz.

Verlag von Lucas Gräfe & Sillem in Hamburg.

UNIV. OF MICH.

5. Küttner. Über die Bedeutung der Röntgenstrahlen für die Kriegschirurgie. (Beitr. z. klin. Chirurgie, Bd. 20, 1; 1898.)

Derselbe. Kriegschirurgische Erfahrungen aus dem südafrikanischen Kriege 1899—1900. (Beiträge zur klin Chirurgie, Bd. 28, 3; 1901.)

6. Borden. The use of the Röntgen Ray by the medical department of the United States Army in the war with Spain 1898.

7. Mathiolius. Sanitätsbericht über die Thätigkeit der Expedition der deutschen Vereine vom Roten Kreuz im Burenkriege 1899/1900. (Dtsch. militärärztl. Zeitschr. 1900. S. 593.)

Erläuterung der Tafel.

Fig. 1. Sugihara (11. Inf.-Rgt.). Schuss durch das rechte Ellenbogengelenk. Tientsin, 400 m, Mantelgeschoss. Längs- und Torsionsfraktur des unteren Humerusendes. Einschuss 0,7 cm, Ausschuss 0,5 cm. Verlauf ohne Eiterung. Konsolidation gut. Heilung mit geringer Beschränkung der Beweglichkeit. Röntgenaufnahme nach 17 Tagen.

Fig. 2. Nakazone (5. Art.-Rgt.). Schuss am inneren Malleolus, ohne Ausschuss. Einschuss 1,0 cm. Tang-tsia-wau, 1500 m, Mantelgeschoss. Einheilung ohne Eiterung; später Extraktion des Geschosses. Röntgenaufnahme nach zwei Wochen.

Fig. 3. Nishiyama (Leutnant, 21. Inf.-Rgt.). Splitterfraktur des rechten Unterarms. Pezan, Nahschuss 20 m, Mantelgeschoss zersplittert. Einschuss 0,7 cm, mehrere kleine Ausschüsse 0,8—1,0 cm. Verlauf ohne Eiterung. Pseudarthrose der Ulna. Röntgenaufnahme nach 18 Tagen.

Fig. 4. Yamamato (21. Inf.-Rgt.). Querfraktur des linken Humerus im unteren Drittel. Peking, 200 m, Bleigeschoss. Einschuss 1,5 cm, Ausschuss 5,0 cm. Im Verlauf wenig Eiterung. Konsolidation nach drei Wochen. Röntgenaufnahme nach 25 Tagen.

Fig. 5. Imovo (21. Inf.-Rgt.). Schuss durch das rechte Schultergelenk mit Fraktur des Humeruskopfes. Zersplitterter Gelenkkopf entfernt. Bleigeschoss.

Fig. 6. Matsumoto (42. Inf.-Rgt.). Schuss durch das rechte Ellenbogengelenk. Fraktur beider Unterarmknochen. 100 m. Bleigeschoss.

Fig. 7. Miyabe (Kavall., 5. Esk.). Splitterbruch des rechten Radius. Peking, Nachschuss 20 m, Bleigeschoss. Einschuss mit zerrissenen Rändern 1,5 cm, Ausschuss gross unregelmässig, mit Zerreissung der Muskeln und Sehnen, 7 : 13 cm, starke Blutung. Subluxation des distalen Endes der Ulna. Im Verlauf Eiterung. Heilung mit geringer Steifigkeit des Handgelenks.

Fig. 8. Sakubo (Kavall. 5. Esk.). Bruch des linken Radius. Peking, Bleigeschoss stecken geblieben. Verlauf ohne Eiterung. Extraktion des Bleigeschosses. Heilung mit geringer Beschränkung der Pro- und Supination. Röntgenaufnahme nach einem Monat.

Fig. 9. Horiza (42. Inf.-Rgt.). Schuss durch die linke Fusswurzel, Zerstörung des Talus und des Calcaneus. Peking, 100 m, Bleigeschoss. Verlauf mit Eiterung. Röntgenaufnahme nach drei Wochen.

Fig. 10. Kitagawa (11. Inf.-Rgt.). Granatschuss der rechten Hand mit Verlust der drei letzten Finger. Tientsin. Verlauf ohne Eiterung. a vor, b nach der Operation.

Rhinophyma geheilt durch Röntgenstrahlen und Ephelides beseitigt durch Ultraviolettstrahlen.

Von

Dr. med. **H. Strebel,** München.

Nach Kaposi gilt der Satz, „dass die Röntgenstrahlen eine Änderung im Gefässtonus bewirken, wodurch andere und vielleicht günstigere Zirkulationsverhältnisse geschaffen werden können, dass vielleicht auch noch eine andere Art der Einwirkung bei Röntgenbestrahlung stattfinden mag, nämlich die auf die zelligen Formelemente der entzündlichen Infiltrationen, sowie auf die neugebildeten jungen Gewebe in dem Sinne, dass sie etwa fettig degenerieren oder anders wie in ihrer molekularen Zusammensetzung alteriert und so zur Resorption vorbereitet und bestimmt werden."

Zu den beeinflussbaren Hautaffektionen zählt deshalb auch die Acne rosacea, welche mehrfach von Hahn behandelt wurde und zwar mit vorzüglichem Dauererfolg. Die Röte der

Nase verschwand wie auch die der angrenzenden Partien. Ubrigens gebührt die Priorität Jutassy. Auch hat Schiff von der Behandlung schöne Erfolge gesehen. Ich selbst habe ebenfalls Gelegenheit gehabt zu sehen, dass sich Acne und Acne rosacea thatsächlich insbesondere durch Röntgenstrahlen beeinflussen lässt. Durch die Erfolge kühn gemacht, beschloss ich die Anwendung der Röntgenstrahlen zur Beseitigung einer auf Grund einer ausgedehnten Acne rosacea ausgebildeten typischen Rhinophyma. Ich machte mir von vornherein klar, dass ich nur dann einen Erfolg habe, wenn ich die Röntgenstrahlen in ausgiebigster Weise zur Wirkung kommen lasse, d. h. wenn ich mich nicht davor scheute, eine heftige Röntgendermatitis zu erzeugen.

Patient Herr L. aus C. ist ausgesprochener Liebhaber von Alkohol, befindet sich jedoch körperlich in ziemlich gutem Zustande. Doch gab er an, dass zwischen seinen Magendarmverhältnissen und Auftreten der Acne ein gewisser Zusammenhang mit Leichtigkeit zu konstatieren sei. Das ganze Gesicht, die Stirne, beide Wangen, die Nase ist gerötet, mit feinen Blutgefässen durchzogen und vielfach mit Acneknoten besetzt, die teilweise frisch, meistens aber schon Induration zeigten. Die Nase ist mit den charakteristischen Knollenwucherungen versehen und fühlt sich weich und schlaff an. Patient hatte schon alle möglichen Kuren durchgemacht und war vom Spezialisten die chirurgische Behandlung vorgesehen. Ich machte Patient auf die Art der Behandlung aufmerksam, speziell aber darauf, dass eine unter Umständen langwierige und unangenehme Entzündung der Nase, Stirne, auftreten würde, deren Abheilungsdauer von vornherein nicht abzusehen wäre. Ich beschloss zunächst mit hartem Röntgenrohr zu arbeiten, um zu sehen, ob Patient nicht in abnormer Weise auf die Röntgenbestrahlung reagiere. Da dies nicht der Fall war, griff ich zum weichen Rohr und gab im ganzen (auf die einzelnen Partien verteilt) 13 Sitzungen zu je 20 Minuten innerhalb eines Zeitraumes von 14 Tagen.[1]) Dann schickte ich Patient nach Hause mit der Weisung, mich von allen auftretenden Erscheinungen zu unterrichten. Es trat nach acht Tagen (also drei Wochen nach der ersten Sitzung!) zunächst eine Rötung auf. Bald stiess sich die Oberhaut ab und es kam zur lebhaften Sekretion mit einigen unbedeutenden Blutungen. Ich hatte eine Röntgendermatitis dritten Grades erzeugt, welche nun einen regelmässigen Verlauf nahm. Die Erscheinungen waren teilweise ziemlich heftig, es zeigte sich grosse Empfindlichkeit, Schmerzhaftigkeit, vielleicht sogar etwas Fieber (doch konnte ich dies nicht kontrollieren, sondern musste mich auf die Aussage des Patienten verlassen). Die Behandlung bestand nur aus einfachem Salbenverband. Die Dermatitis bedeckte die ganze Stirne, die Wangen und die ganze Nase. Als ich nach ca. 3 Wochen den Patienten wiedersah, war ich sehr erfreut zu sehen, dass meine Absicht gelungen war. Die knolligen Auftreibungen und Entstellungen der Nase waren alle geschwunden und die Konturen der Nase waren ganz schön gerade geworden. Patient war glücklich, doch ich zunächst noch nicht, weil die Röntgendermatitis nur langsame Heilungsfortschritte machte. Ich veranlasste nun den Patienten zum Bleiben und suchte die Überhäutung durch Anregung mittelst roter Lichtstrahlen zu beschleunigen. Es scheint auch thatsächlich eine Beeinflussung stattgefunden zu haben, obwohl man sonst der Möglichkeit einer Beeinflussung der Röntgendermatitis sehr skeptisch gegenübersteht. Von Tag zu Tag schob sich von den Seiten her die Epidermis mehr vor und nach fünf Wochen konnte Patient mit völliger Überhäutung der Dermatitis entlassen werden. Die Haut sah an diesen Stellen noch lebhaft gerötet aus, war fein und empfindlich. Bemerken muss ich noch, dass sich Patient einmal unvorsichtig der Kälte aussetzte und dass am nächsten Morgen ein lebhaftes Ödem auf Stirne und Nase auftrat, das jedoch in zwei Tagen wieder zurückging. Die Rötung bildete sich langsam zurück. An Stellen, wo sich früher Acne rosacea zeigte, sind die Blutgefässe ebenfalls verschwunden, desgleichen sind bis heute keine Acnepusteln mehr aufgetreten.

[1]) Voltchenapparat zu 50 cm Schlagweite, Funkenstrecke 15 cm, Rohrabstand 20 cm, Wehnelt, 6 Ampère.

Patient schrieb mir erst vor einigen Tagen nochmals seinen Dank wegen des kosmetisch schönen Erfolges der Behandlung.[1])

Die Absicht, Ephelides durch Licht beseitigen zu wollen, erscheint auf den ersten Blick widersinnig, und doch lassen sich Sommersprossen durch Licht vertreiben, sicherer und schöner vielleicht als mit allen Schälsalben. Man hat ja freilich schon versucht, durch Bestrahlung des Gesichtes mittelst Glühlampen einen kosmetischen Effekt zu erreichen, aber alle diese Dinge sind der objektiven Kritik gegenüber Spielerei oder raffinierte Mittelchen, um den Leuten das Geld aus der Tasche zu locken. Die genannte Absicht der Entfernung gewisser Pigmentanomalien, wie Ephelides, Chloasma uterinum gelingt leicht unter Verwendung des kalten Lichtes, wie es von meinen Lampen geliefert wird. Der Patient wird vor eine meiner Eisenlichtlampen gesetzt, welche mit einem grossen Magnaliumreflektor versehen sind. Diese Spiegel reflektieren in idealer Weise das von den Lampen gelieferte Ultraviolett zusammen mit den anderen chemisch wertvollen Strahlen in Blau und Violett. Da diese Strahlen alle eine heftige Konjunktivitis erzeugen, müssen die Augen durch lichtundurchlässiges Material geschützt werden. Der Patient resp. das Gesicht ist etwa 25 cm von den Lichtquellen entfernt. Nun richtet man den konzentrierten Lichtkegel mit Hilfe des nach allen Richtungen des Raumes beweglichen Magnaliumspiegels auf die zu bestrahlende Stelle und lässt ca. 10 bis 15 Minuten einwirken. Ist das ganze Gesicht mit Ephelides besetzt, so wird eine Stelle nach der andern bestrahlt, zu welcher Prozedur gegen $1^1/_2$ bis 2 Stunden notwendig sind. Der Patient fühlt während und einige Stunden nach der Behandlung gar nichts. Erst ca. 6 bis 8 Stunden nach der Bestrahlung zeigt sich im Bereiche der bestrahlten Stelle eine Rötung, die stärker und stärker wird und sich allmählich bis zur Entzündung steigert. An einzelnen Stellen können sogar Blasen auftreten, die wie Brandblasen aussehen. Diese Entzündung ist mit einer gewissen Empfindlichkeit verbunden. Man thut am besten, einen mit Vaseline-Lanolin bestrichenen Lappen aufzulegen. Dieser Entzündungszustand dauert zwischen 10 bis 24 Stunden, dann nimmt er langsam ab, die Blasen, wenn solche vorhanden, sinken zusammen, die Rötung schwindet und es zeigt sich eine ausgedehnte Schuppung der Oberhaut, die sich in ganzen Stücken leicht abziehen lässt, die unter ihr gelegene Haut ist frei von Ephelides, zunächst zart gerötet. Etwa vorhanden gewesene Runzeln der Haut sind verschwunden. Die auf Bestrahlung mit Ultraviolettquellen an ganz weissen Hautstellen folgende Pigmentierung tritt im Anschluss an die Entzündung ebenfalls auf, aber im Ton und Stärke so zart, dass sie im Gesicht, das ja immer dem Lichteinfluss unterworfen ist, gar nicht auffällt, schon deswegen, weil sie eine gleichmässige ist. Der Teint wird nach meiner Erfahrung gar nicht geschädigt. Die zarte allgemeine Pigmentierung des ganzen Gesichtes, das wie gesagt gar nicht augenfällig ist, bietet einen gewissen Schutz gegen das rasche Wiederauftreten der Ephelides, indem sie als Absorptionsfilter gegen die chemisch wirksamen Lichtstrahlen dient. Der ganze Abheilungsprozess dauert zwischen 5 bis 7 Tage, bei Behandlung des ganzen Gesichtes. Von Narbenbildung in kosmetischer Hinsicht ist absolut keine Rede. Selbstredend handelt es sich um keine Dauerheilungen, aber es lässt sich das kalte Licht mit einem Effekt verwenden, der dem von Schälsalben hervorgerufenen analog ist und mir sogar gewisse Vorteile vor diesen voraus zu haben scheint.

---

[1]) Meines Wissens ist dies der erste Fall von Rhinophyma, der mit geschilderter Behandlung eine durchgreifende Veränderung und Korrektur der kosmetischen Linien erfahren hat.

Eine Reguliermethode für den Härtegrad von Röntgenröhren.

Von

Reiniger Gebbert & Schall in Erlangen.

Ein Problem, welches schon mehrere Physiker beschäftigt hat, ist das Verhalten des die Kathode umgebenden, sogenannten dunklen Kathodenraumes oder wie Goldstein sich ausdrückt, der zweiten Kathodenschicht, welcher sich nach den Untersuchungen Dr. Wehnelts[1]) dessen Anregung die Konstruktion der im Folgenden zu beschreibenden Reguliervorrichtung zu verdanken ist, wie ein Dielectricum verhält.

Die Ausdehnung des dunklen Kathodenraumes hängt von der mehr oder weniger hohen Evakuierung der Röntgenröhren ab und spielt indirekt eine grosse Rolle bei Entstehung der Röntgenstrahlen, indem bei einer gewissen Grösse desselben disruptive schnell gedämpfte Entladungen in der Röhre eintreten, die eine stete Begleiterscheinung und einen wichtigen Faktor bei der Entstehung der Röntgenstrahlen bilden.

Durch die Forschung ist festgestellt worden, dass der Widerstand des dunklen Kathodenraumes gegenüber der positiven Entladung so gross ist, dass der Widerstand des übrigen Teiles der Röhre demgegenüber vollkommen vernachlässigt werden kann, d. h. der grösste Teil des Entladungspotentiales fällt auf den dunklen Kathodenraum. Man nennt diesen Potentialfall Kathodenfall.

Ausser durch die Höhe der Evakuierung der Röntgenröhre kann das Kathodengefälle dadurch vergrössert werden, dass der Teil der Röntgenröhre, in welchem sich der Kathodenhohlspiegel befindet, halsförmig verengt wird.

Die Ursache dieser Erscheinung ist darauf zurückzuführen, dass durch die statische Ladung der die Kathode umgebenden Röhrenwandung eine Einschnürung des Kathodenstrahlenbündels stattfindet, wodurch der Widerstand im dunklen Kathodenraum ausserordentlich rasch ansteigt.

Bei der wohl allen Röntgenpraktikern bekannten Ventilröhre ist übrigens die Wirkung des dunklen Kathodenraumes nutzbar gemacht; wir sehen, dass bei dieser Röhre die Kathode in einem sehr engen Hals liegt und dass dieserhalb der Strom wohl leicht in einer Richtung durch die Röhre geht, in der entgegengesetzten indessen nicht.

In der Arbeit Dr. Wehnelts über den dunklen Kathodenraum, wird eine Versuchsanordnung beschrieben, bei der die Kathode verschiebbar angeordnet war, so dass sie sowohl in die kugeltörmige Erweiterung der Röhre als auch in den verengten Teil derselben, welcher den Kathodenhals darstellt, gebracht werden konnte.

Bei dem Versuch zeigte es sich, dass beim Eintritt der Kathode in den engen Teil der Röntgenröhre sofort das Entladungspotential um mehr als das Doppelte anstieg und die Form der Entladung einen disruptiven, schnell gedämpften Charakter annahm.

Die Beweglichkeit der Kathode war bei dieser Röhre dadurch möglich, dass der stark verlängerte Teil des Kathodenhalses der Röhre in ein mit Quecksilber gefülltes Gefäss tauchte, nachdem vorher die mit U-förmig gebogener Zuleitung versehene Kathode in die Röhre hineingebracht war. Das Quecksilber bildete also hier den Abschluss gegen die äussere Luft.

Eine derartige Form ist natürlich wohl für das Laboratorium, nicht aber in der Röntgenpraxis brauchbar und es lag daher nahe, eine Röhre zu konstruieren, die eine auf gleicher Grundlage beruhende Reguliervorrichtung besitzt, ohne jedoch so umständlich zu sein, wie die vorher beschriebene.

---

[1]) Dunkler Kathodenraum. A. Wehnelt, Annalen der Physik und Chemie. Neue Folge. Band 65, 1898. Potentialverteilung im dunklen Kathodenraume. A. Wehnelt, Annalen der Physik. Vierte Folge. Band 10. 1903.

Da es offenbar gleichgültig ist, ob die Kathode selbst oder das sie umgebende Glas verschoben wird, wurde die Konstruktion, wie die Abbildung zeigt, derart durchgeführt, dass die Kathode, wie bei jeder gewöhnlichen Röhre fest steht und ein Glascylinder eigenartiger Form, der die Kathode und deren Zuleitung umschliesst, verschiebbar angeordnet ist.

Nach dem vorher Gesagten muss das Entladungspotential steigen, wenn der Glascylinder nach der Antikathode zu bewegt wird, sodass sein äusserer Rand über den Rand des Kathodenhohlspiegels hinaussteht und umgekehrt muss das Potential fallen, wenn der Glascylinder in entgegengesetzter Richtung bewegt wird.

Parallel der Variierung des Entladungspotentiales, verursacht durch die mehr oder weniger starke Einschnürung des Kathodenstrahlenbündels innerhalb des dunklen Kathodenraumes, geht noch eine Veränderung der Durchdringungskraft der von der Röhre ausgesandten X-Strahlen und zwar insofern, als mit zunehmendem Röhrenwiderstand auch die Durchdringungskraft der ausgesandten X-Strahlen wächst und umgekehrt mit der Verringerung dieses Widerstandes eine Verminderung der Durchdringungskraft genannter Strahlen eintritt.

Dieser Vorgang kann daraus erklärt werden, dass durch die Einschnürung des Kathodenstrahlenbündels der Querschnitt, durch welchen dieses hindurchtritt, verringert wird, wodurch das Entladungspotential und damit zugleich die Geschwindigkeit der Kathodenstrahlen wachsen.

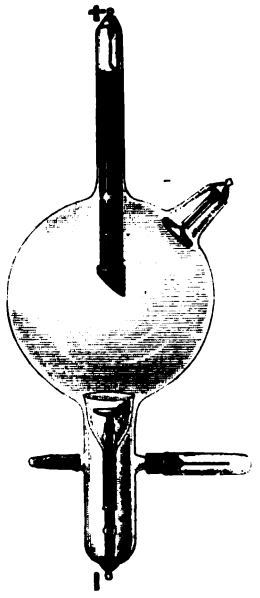

Fig. 1.

Es darf nun, wie mehrfache Untersuchungen dargetan haben, als feststehend gelten, dass die Durchdringungskraft der von einem Rohr ausgehenden X-Strahlen von keinem Faktor mehr abhängig ist, als von der Geschwindigkeit der auf die Antikathode auftreffenden Kathodenstrahlen und zwar in dem Sinne, dass mit wachsender Geschwindigkeit die Durchdringungskraft der Röntgenstrahlen zunimmt und mit Verminderung der Geschwindigkeit das Penetrationsvermögen der Röntgenstrahlen abnimmt.

Um eine möglichst grosse Veränderung der Durchdringungskraft zu erzielen, muss die Position der Kathode derart sein, dass durch die Verschiebung des Glascylinders eine möglichst grosse Querschnittsveränderung des die Kathode umgebenden Raumes stattfindet. Es ist demnach klar, dass sich die Kathode nicht wie bisher in dem halsförmigen, sondern in dem kugelförmig erweiterten Teile der Röhre (siehe Fig. 2) befinden muss.

Die Grenzen der Veränderung, die bei dieser Anordnung möglich sind, sind nach unten durch einen Zustand der Röhre gegeben, bei welchem überhaupt gerade noch Röntgenstrahlen entstehen und nach oben durch den Widerstand der Röhre, bei welchem die Entladungen noch innerhalb des Rohres erfolgen und sich also noch nicht durch Überspringen von Funken ausserhalb der Röhre bemerkbar machen.

Innerhalb der genannten Grenzen findet bei geeignetem Vakuum der Röntgenröhre eine Änderung der Durchdringungskraft der ausgesandten Röntgenstrahlen statt, welche die Verwendung der Röntgenröhre zu photographischen Aufnahmen von Körperteilen jeder Dicke möglich macht.

Damit eine möglichst feine Abstufung des Härtegrades der Röhre möglich ist, muss der Teil des verschiebbaren Glascylinders, welcher sich über der Kathode befindet, vorn trompetenartig erweitert sein; wäre dies nicht der Fall, so wäre der Übergang von „weich“ nach „hart“ infolge der plötzlichen starken Querschnittsveränderung bei der Verschiebung sehr schroff. Die Grösse der Verschiebung ist durch die Dicke des dunklen Kathodenraumes gegeben, sie beträgt etwa 2—3 cm.

Eine Verschiebung des Cylinders noch über den dunklen Kathodenraum hinaus hat

keine Wirkung, da ja im übrigen Teile der Röntgenröhre das Potentialgefälle so gut wie null ist.

Interessant ist bei dieser Röhre auch die Art der Verschiebung: bei der ersten Konstruktion (siehe Fig. 1) erhielt der Glascylinder seine Führung durch das Glasrohr, welches die Zuleitung zur Kathode umschliesst und zwar verschob sich der Cylinder verhältnismässig leicht, so dass er bei der Drehung der Röhre frei hin- und herfiel.

Es wäre dies nun insofern ein Nachteil, als bei bestimmten Stellungen der Röhre, wie sie zu photographischen Aufnahmen mitunter erforderlich sind, eine Fixierung des Cylinders in bestimmten Lagen nicht möglich wäre, wenn nicht durch die statische Ladung der Glaswände bei Stromdurchgang der Cylinder in jeder Lage stehen bliebe.

Vor der Exponierung wurde die Röhre wie üblich probeweise eingeschaltet und dann erst der Glascylinder durch leichtes Klopfen an der Glaswand der Röhre in die beabsichtigte Position gebracht. Bei diesem Vorgang bewegte sich die Reguliervorrichtung nur ganz langsam vorwärts, scheinbar wie in einer zähen Masse, sodass die feinste Einstellung möglich war.

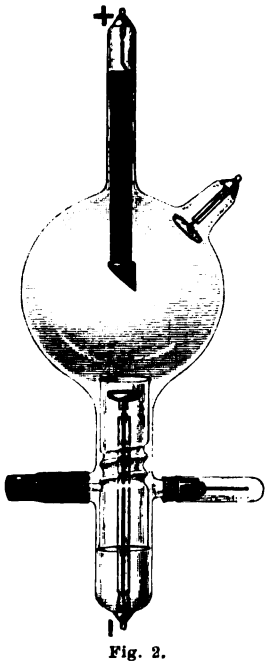

Fig. 2.

Diese Eigenschaft der Reguliervorrichtung, durch den Strom durchgang leicht haften zu bleiben, verlor sich durchaus nicht sofort, wenn der Strom aufgehört hatte, zu zirkulieren, sondern sie wurde einige Zeit (also mehrere Minuten) beibehalten, so dass die Platte in der Zwischenzeit untergeschoben werden konnte.

Diese Form des Glascylinders, so brauchbar sie sonst war, hatte indessen den Nachteil, dass bei unvorsichtigem Transport infolge der freien Bewegung des Cylinders die Röhre leicht zertrümmert werden konnte. Ausserdem zeigte sich noch die unangenehme Eigenschaft, dass durch die statischen Kräfte während der Funktion der Röhre der Reguliercylinder zurückgedrückt wurde.

Die neue und definitive Konstruktion des Cylinders (siehe Fig. 2) ist derart, dass ein ziemlich steiles Gewinde in diesem eingepresst ist. Die Regulierung muss demzufolge dadurch bewerkstelligt werden, dass die Röhre senkrecht zu ihrer Längsrichtung ruckweise gedreht wird, eine Manipulation, die sich sehr leicht ausführen lässt, indem man die Röhre mit der linken Hand am Antikathoden- und mit der rechten Hand am Kathodenhals anfasst, mit der rechten Hand dreht und den Antikathodenhals sich in der linken Hand frei drehen lässt.

Die Mängel der erstgenannten Konstruktion sind bei dieser Form vermieden, denn erstens kann der Reguliercylinder nicht mehr in seiner Längsrichtung hin- und herfallen und ausserdem kann er auch nicht durch die statischen Kräfte, welche während des Betriebes im Innern der Röhre wirken, zurückgedrückt werden.

Was das vorbeschriebene Regulierprinzip von vielen anderen Vorrichtungen zur Veränderung des Hartgrades unterscheidet, ist der Umstand, dass durch die Veränderung von weich nach hart das Vakuum der Röhre nicht beeinflusst wird und dass ausserdem die Grenzen der Veränderung ausserordentlich weit auseinander liegen.

Die Versuchsergebnisse mit der Röhre haben durchaus befriedigt, so dass zu erwarten steht, dass sich diese sehr einfache und billige Röhre bald weiteren Eingang in die Röntgenpraxis verschaffen wird.

Eine zur Röhre parallel geschaltete Funkenstrecke ergab zwischen den Stellungen weich und hart eine Vergrösserung des Röhrenwiderstandes um etwa das achtfache seines ursprünglichen Wertes, während eine gleichzeitige Kontrolle der Handschatten auf dem Bariumplatincyanürschirm bei Stellung weich kaum eine Fluorescenz desselben und bei Stellung hart das charakteristische Bild einer sehr harten Röhre erkennen liess.

Nachweis von Jodipin innerhalb der Muskulatur.

I.

In der k. k. Gesellschaft der Arzte in Wien am 20. März 1903 demonstrierte Mittler einen Fall, in welchem die Muskulatur beider Oberschenkel von zahlreichen tropfenartigen, scheinbar knochenharten Gebilden durchsetzt war. Diese zum Teil körnerartigen Gebilde zeigten eine spezifische Anordnung, welche die Anordnung der Muskulatur nachzuahmen schien. Mittler nimmt an, dass diese Schatten durch mehrfache Jodipininjektion in die Oberschenkelmuskulatur veranlasst worden seien, eine Ansicht, welche er darauf stützt, dass er bei einem anderen Kranken, welcher wegen eines kariösen Tibiaherdes Jodipininjektion erhalten hatte, den gleichen Befund erheben konnte.

Diese Ansicht wurde von Pauli bestätigt, welcher annahm, dass die Jodipininjektionen zu Kalkablagerungen Veranlassung geben könnten. Holzknecht dagegen glaubte, in den vorliegenden Fällen eine von ihm beobachtete Krankheit, die Perimyositis ossificans, diagnostizieren zu müssen.

Vor Jahren hatte ich bereits Gelegenheit, einen ähnlichen Fall zu beobachten, welcher, bevor er zur Röntgenuntersuchung kam, Jodipininjektionen längere Zeit in die Rückenmuskulatur der Schultergegend erhalten hatte. Genau entsprechend dem Faserverlauf des Musculus cucularis sieht man auf der Röntgenplatte deutliche tropfenartige Ablagerungen. Auch bei der später aufgenommenen Kontrollaufnahme wurden die gleichen charakteristischen Flecke wieder beobachtet.

Aus meinem Falle geht hervor, dass die Ansicht von Mittler eine durchaus richtige ist, und dass wir in der That infolge von Jodipininjektionen Kalkablagerungen in der Muskulatur beobachten können. Es ist indessen noch zu beweisen, dass diese hellen Flecke wirklich Kalk sind, es wäre nicht unmöglich, dass sich hier andere chemische Bestandteile niederschlagen, welche die gleichen Schatten hervorrufen. Jedenfalls ist es von höchstem Interesse, dieser Frage näher zu treten und weitere Untersuchungen über das Verhalten des Jodipins im menschlichen Körper anzustellen. Versuche, Hydrarg. Injektion im Körper nachzuweisen, sind mir nicht geglückt, der deutliche Nachweis von Jodoformglycerin innerhalb der menschlichen Gewebe ist leicht und allgemein bekannt.

Hamburg. Dr. Albers-Schönberg.

II.

Anknüpfend an den von Mittler demonstrierten, mit Jodipininjektionen behandelten Fall (Band VI, Heft 4, S. 208) möchte ich auf folgendes aufmerksam machen. Es heisst dort „Die R.-Untersuchung ergab, dass beide Oberschenkel (nach vorheriger Behandlung mit Jodipininjektionen) dicht durchsetzt waren von zahlreichen tropfenartigen Gebilden, die knochenhart sein mussten (dichter Schatten). Diese auch z. T. körnerartigen Gebilde zeigten eine ganz spezifische Anordnung, die die Anordnung der Muskulatur nachzuahmen schien.“ Daraus wird nun der Schluss gezogen, dass es sich um Verkalkungsherde handelt, die durch die Jodipininjektion verursacht sein sollen. Auf Grund anderer, zu Injektionszwecken von mir gemachten Versuche hat sich herausgestellt, dass Jodipin, namentlich in 25% Lösung einen ausserordentlich dichten Schatten wirft. Aus einem dichten Schatten auf „knochenharte Gebilde“ zu schliessen, ist für viele Fälle fraglos unrichtig. Ich habe nur in Oberschenkel Jodipininjektionen gemacht und nach 24 Stunden photographiert. Ich erhielt ein Bild, was mit dem von Mittler beschriebenen übereinstimmt. (Der Versuch lässt sich mit einer 25% Lösung sehr leicht nachmachen.) Es ist nach so kurzer Zeit natürlich ausgeschlossen, dass es sich um Verkalkungen handelt. Nach Wochen findet sich der Jodipinschatten ebenso in einer Dichte, die dem Femurschatten nahezu gleichkommt. Es ist nun hinreichend bekannt, wie langsam Öle resorbiert werden und wie ausserordentlich lange nach Injektionen z. B. Jodoform nachgewiesen werden kann.

Es ist so mit Sicherheit anzunehmen, dass das Jodipin, das sich naturgemäss längs der Lymphbahnen ausbreitet, die Ursache der vermeintlichen, von Holzknecht ebendaselbst mit dem Namen Perimyositis ossificans belegten Krankheit ist. Verkalkungen, die derartig dichte Schatten werfen, müssten in der Oberschenkelmuskulatur gefühlt werden können. Die angeführten Fälle sind für die Resorptionsverhältnisse des menschlichen Körpers und für die Abspaltung von Jod aus Jodipin von Interesse; jedenfalls glaube ich nicht, dass es sich um ein neues Krankheitsbild handelt und schliesse nur daraus, wie vorsichtig man mit Deutung von „dichten Schatten“ sein muss.

Dr. R. Stegmann,
I. Assistent der chirurg. Abteilung des Diakonissenhauses Freiburg i. Br.

Correspondenzen.[1])

Im letzten Hefte spricht Herr Dr. Alban Köhler die Vermutung aus, dass die nach einer gewissen Anzahl von Röntgenbestrahlungen alsbald auftretende, meist mässige Hautrötung lediglich eine Wirkung der von der Röhre ausgehenden Wärmestrahlung sei. Er empfiehlt ferner diese „primäre" Rötung als Indikation für das rechtzeitige Aufhören der Bestrahlung und beklagt schliesslich, dass man neuerdings die Antikathoden der Röhren überhaupt nicht mehr zum Glühen bringen könne, und daher auch jene Rötung nicht mehr zu erzielen sei. Herr K. fordert dabei auch mehrfach die Physiker auf, sich zu der Angelegenheit zu äussern.

Wenn ich nun auch als solcher die Physik, was wenigstens die ersteren Punkte anbetrifft, nicht eigentlich für kompetent halte, sondern die Frage vielmehr ausschliesslich als eine physiologische ansehe, so möchte ich hierbei doch daran erinnern, dass auch Finsen im ersten Bande der Mitteilungen aus seinem Institute (S. 11) eine ganz ähnliche primäre Rötung seines Armes nach einer 20 Minuten währenden Bestrahlung mit dem Lichte einer frei brennenden 80 Ampère-Lampe aus teils 50, teils 75 cm Entfernung beobachtet hat. Auch Finsen schreibt (S. 15) diese Rötung, die nach etwa zwei Stunden wieder verschwunden war, den Wärmestrahlen der Lampe zu und unterscheidet sie ausdrücklich von der eigentlich beabsichtigten, erst mehrere Stunden später auftretenden und auch mehrere Monate anhaltenden Röte, welche von dem ultravioletten Lichte der Lampe herrührte.

Spricht also diese Beobachtung Finsens sehr zu Gunsten der Köhlerschen Hypothese, so ist doch andererseits noch hervorzuheben, dass die von einer 80 Ampère-Lampe ausgestrahlte Wärmemenge ganz gewaltig viel grösser ist als die von einer Röntgenröhre ausgehende, auch wenn die Antikathode der letzteren weissglühend sein sollte.

Was dann weiter die Klage des Herrn K. über das Nichtglühenwollen der neueren Antikathoden anbetrifft, so kann ich mir nicht denken, dass nicht jede Fabrik von Röntgenröhren auf ausdrückliche Bestellung ohne weiteres auch wieder Röhren mit dünnerem Antikathodenbleche liefern sollte, denn damit wäre ja die gewünschte Erscheinung offenbar leicht zu erreichen.

Kommen wir aber schliesslich zur Hauptsache, d. h. zu der Frage, ob jene primäre Rötung — auch wenn die Ursache derselben die von Herrn K. vermutete sein sollte — auch wirklich als eine vollkommen sichere Indikation für die richtige Dosierung der Röntgenwirkung anzusehen sei, so dürfte dies schon deswegen zu bezweifeln sein, weil wir es hier mit zwei vollkommen verschiedenartigen Strahlungen, den Wärmestrahlen und den Röntgenstrahlen, zu thun haben, deren Intensitäten, wie ja gerade die Klagen des Herrn K. beweisen, durchaus nicht immer einander proportional gehen, so dass daher auch die Wirkung der einen jedenfalls nicht sicher durch diejenige der andern gemessen werden kann.

Mit vollkommener Sicherheit dagegen misst man, wie uns Holzknecht zuerst gelehrt hat, die Wirkung der Röntgenstrahlen durch eine andere gleichzeitige Wirkung derselben Strahlung, und daher muss auch die Anwendung des H.schen Chromoradiometers als die bisher allein zuverlässige Dosierungsmethode bei der therapeutischen Verwendung unserer Strahlen angesehen werden.

Dr. Walter (Hamburg).

Dr. R. in Bremen. Sie sagen in Ihrem Briefe, dass auf dem Gebiete der Kaustik bisher völlig unrationell gewirtschaftet sei, und dass man durch einfache Induktionstransformatoren erhebliche Vorteile erreichen könne. Das hört sich in der Theorie sehr schön an, ist jedoch in der Praxis durchaus nicht immer so einfach. Zunächst nämlich kommt es — ein Umstand, den Sie gar nicht erwähnen — ganz wesentlich darauf an, ob der Strom, welchen Sie transformieren wollen, Gleich- oder Wechselstrom ist; und ferner verstehen wir auch gar nicht Ihre Frage nach dem in einem Induktionsapparate erzielten Nutzeffekt. Sie wollen doch Ihren Starkstromtransformator nicht etwa mit einem Unterbrecher arbeiten lassen? Da würde es mit dem Nutzeffekt wohl nicht weit her sein. Dr. W.

---

[1]) Seitens der Redaktion der Fortschritte auf dem Gebiete der Röntgenstrahlen ist eine **Auskunftsstelle** für alle auf die Anwendung der Röntgenstrahlen sich beziehenden Angelegenheiten eingerichtet worden. Fragen medizinischer, physikalischer oder technischer Art werden beantwortet und, soweit dieselben von allgemeinem Interesse sind, unter dieser Rubrik publiziert. Alle Anfragen sind direkt an die Redaktion Dr. Albers-Schönberg, Klopstockstr. 10, Hamburg, zu richten.

Schutzvorkehrungen für Patienten, Ärzte und Fabrikanten gegen Schädigungen durch Röntgenstrahlen.

Von

Dr. **Albers-Schönberg** in Hamburg.

Die Schädigungen durch Verbrennungen mit Röntgenstrahlen, von denen in der Litteratur eine grosse Anzahl niedergelegt ist, geben mir die Veranlassung, der Frage, welche Schutzmassregeln zu ergreifen sind, näher zu treten. Die Bedeutung, welche dieser Angelegenheit zukommt, wird besonders durch den augenblicklich schwebenden, zivilrechtlich zu entscheidenden Prozess Sch. illustriert. Gegen den durch den Strafprozess bereits bekannt gewordenen Arzt wird nunmehr eine Forderung auf ca. 36000 Mark Schadenersatz wegen Körperbeschädigung erhoben. Ein zweiter, noch in den Anfangsstadien befindlicher Fall ähnlicher Natur wird wahrscheinlich demnächst die Öffentlichkeit beschäftigen.

Um in Zukunft die Ärzte vor derartigen übeln Eventualitäten zu sichern und zugleich das Publikum nach Möglichkeit vor Verbrennungen zu schützen, habe ich einige Bestimmungen für die röntgenographischen Untersuchungen von Pat. ausgearbeitet, deren Befolgen fast sicheren Schutz nach jeder Richtung zu gewähren imstande ist.

Die Berechtigung, mit derartigen Vorschlägen vor die Öffentlichkeit zu treten, nehme ich aus meiner seit Beginn der Röntgenzeit datierenden spezialistischen Beschäftigung mit diesem Fache und gestützt auf viele tausend Untersuchungen.

A. Schutz des Patienten.

Die wichtigste und schon oft betonte Hauptforderung ist die Befolgung des Grundsatzes, nur sachverständigen Ärzten die Anwendung von Röntgenstrahlen an Pat. zu gestatten.

Derjenige Arzt, welcher Techniker, niederes Heilpersonal oder dergleichen mit der Vornahme von Röntgenuntersuchungen an Pat. beauftragt, ist haftbar für eventuelle Schädigungen der Kranken.

Der Pat. kann bei der Untersuchung mittelst Röntgenstrahlen

a. durch die Strahlen selbst,

b. durch Zersplitterung von Röntgenröhren,

c. durch Übergang starker elektrischer Entladungen in den Körper

geschädigt werden.

Ad a. Die Röntgenstrahlen können zu Verbrennungen führen, wenn

1) die Belichtungszeit eine zu lange,

2) die Entfernung der Röhre eine zu geringe ist,

3) bei richtigem Röhrenabstande und richtiger Expositionszeit die Untersuchungen zu häufig hintereinander vorgenommen werden.

Ad 1) Was die Dauer der zulässigen Belichtung angeht, so kann man hierüber sehr präzise Vorschriften geben. Während früher ausserordentlich lange exponiert wurde, erlaubt die heutige Technik, vorwiegend durch die Ausbildung des Blendenverfahrens, eine ausserordentliche Abkürzung der Belichtungsdauer. Ich halte es für ganz ausgeschlossen, dass man zum Zwecke der Herstellung einer Röntgenplatte von irgend einer beliebigen Skelettpartie des menschlichen Körpers einer längeren Expositionszeit als höchstens 4 Minuten bedürfen wird. Diese Zeit ist sehr hoch gegriffen und wird nur in den allerwenigsten Fällen bei ausserordentlich dicken Pat. zur Anwendung kommen. Auch beim Nierensteinnachweis genügen kurze Expositionen, welche die Zeit von 4 Minuten nicht zu übersteigen brauchen. Ich komme fast für alle Aufnahmen mit der Maximalzeit von 2 Minuten aus und glaube, dass bei einiger Übung und bei erstklassigem Instrumentarium dieselbe auch für andere Untersucher unter allen Umständen ausreichen wird. Solche Ärzte, welche im Besitze schwächerer Apparate sind, werden beispielsweise bei Hüftgelenk-, Lendenwirbelsäulen- und Nierensteinaufnahmen bis zu 4 Minuten gehen müssen. Diese Zeit indessen zu überschreiten, halte ich für unzulässig. Für den grössten Teil aller Röntgenaufnahmen der grossen Gelenke sowie der Röhrenknochen etc. genügen wesentlich kürzere Expositionen, welche zwischen $^1/_2$—$1^1/_2$ Minuten schwanken. Bei Aufnahmen der Zähne ist die äusserste zulässige Expositionszeit 15 Sekunden.

Ad 2) Der Abstand der Röntgenröhren von der Körperoberfläche muss ein solcher sein, dass auch bei der maximalen Belichtungsdauer von 4 Minuten eine Verbrennung vollständig ausgeschlossen ist. Die Entfernung, welche sich mir unter allen Umständen bewährt hat, und bei welcher ich bis jetzt noch keine Verbrennungen gesehen habe, beträgt von der Oberfläche der Röhre bis zur Oberfläche des Körpers gerechnet ca. 30 cm. Ein näheres Herangehen mit der Röhre an den Pat. ist technisch gänzlich überflüssig und infolgedessen zu verwerfen. Eine Ausnahme machen die Zahnuntersuchungen, bei denen man sehr weiche Röhren benutzen muss und infolgedessen bis auf 15 cm an das Gesicht herangehen kann. Da die Exposition hier indessen 15 Sekunden nicht überschreiten darf, so ist bei dieser Entfernung eine Verbrennung nicht zu befürchten.

Ad 3) Da auch bei grosser Übung sehr viele Aufnahmen beim ersten Versuche misslingen, so kommt der Untersuchende naturgemäss in die Verlegenheit, die Untersuchung zu wiederholen. Es ist dieses auch statthaft, doch darf derselbe Körperteil am gleichen Tage unter den sub 1) und 2) angegebenen Kautelen nicht mehr als höchstens dreimal untersucht werden. Das würde eine maximale Belichtungszeit von 12 Minuten bei 30 cm Abstand bedeuten. Denjenigen, welche dazu gezwungen zu sein glauben, 4 Minuten exponieren zu müssen, möchte ich indessen lieber den Rat geben, sich mit zwei Untersuchungen am gleichen Tage zu begnügen. Bei Nierensteinuntersuchungen, welche naturgemäss nicht immer in einer Sitzung zu erledigen sein werden, ist es zu empfehlen, an mehreren nicht hintereinander liegenden Tagen zu untersuchen und dieselben Fälle pro Tag nicht mehr als zweimal zu exponieren.

Da häufig Pat. bereits von anderer Seite durchleuchtet sind, wenn sie zum Arzte zur Vornahme einer Röntgenuntersuchung kommen, ist diesbezüglich eine Voranfrage bei den Pat. erforderlich, da man sich zu hüten hat, auf dieselbe Hautpartie, welche vielleicht am Tage vorher bereits längere Zeit bestrahlt worden ist, abermals die Röhre zu richten. Solche Pat. dürfen erst dann untersucht werden, wenn die Inkubationszeit der Röntgendermatitis abgelaufen ist. Es sind mir Fälle bekannt, welche infolge einer einmaligen Bestrahlung eine Dermatitis bekamen, deren Entstehen rätselhaft zu sein schien. Bei näherer Nachforschung stellte sich dann heraus, dass die Kranken bereits von anderer Seite kurz vorher längere Zeit bestrahlt worden waren.

Ob bei der Untersuchung eines Körperteiles eine Abschützung der nicht zu bestrahlenden Körperpartien zu verlangen ist, möchte ich einstweilen dahingestellt sein lassen, jedoch, wenn irgend ausführbar, empfehlen. Bei dem erwähnten Abstande und Anwendung von Bleiblenden genügt es, wenn die Röhre auf einer ca. 25 qcm grossen Platte, welche an ihrer Unterseite mit Bleibeschlägen versehen ist, montiert wird. Alle im direkten Strahlungsbezirke befindlichen Körperteile sind hierdurch vollständig geschützt. Wendet man keine Blenden an, so ist die Abschützung der nicht zu bestrahlenden Körperteile naturgemäss schwerer auszuführen. Unerlässlich ist eine solche Abschützung indessen, wenn es sich um Untersuchungen des Kopfes oder des Halses handelt, resp. wenn der Kopf sich in der Nähe der Röhre befindet. Eine einmalige Bestrahlung kann unter Umständen zu Haar- und Bartausfall führen, eine Schädigung, vor welcher der Pat. zu bewahren ist. Bei Untersuchungen des behaarten Kopfes sind die Kranken auf diese Möglichkeit hinzuweisen.

Auch die direkten Durchleuchtungen, d. h. die Untersuchungen auf dem Leuchtschirme, sind unter Kautelen vorzunehmen. Die Röhre ist so aufzustellen, dass nur der zu untersuchende Körperteil vom Strahlenkegel getroffen wird. Die übrigen Partien müssen sich nach Möglichkeit ausserhalb des Bereiches der direkten Strahlung befinden. Der Abstand des Pat. von der Röhre darf nicht geringer als 20 cm gewählt werden und die einmalige Untersuchung ein und derselben Körperpartie darf eine Zeitdauer von 2 Minuten nicht überschreiten, es sei denn, dass verschiedene Körperbezirke zur Durchleuchtung kommen, mithin die bereits bestrahlten sich nicht permanent unter der Einwirkung der Strahlen befinden.

Ad b. Der Schutz der Augen des Pat. gegen eventuell zerplatzende Röhren ist eine nicht zu unterschätzende Aufgabe, da eventuell Verletzungen, namentlich dann, wenn die Augen in der Nähe sind, zu befürchten sein können. Bei der Anwendung geeigneter Bleiblenden, wie oben beschrieben, befindet sich der unter der Blende liegende Pat. ziemlich in Sicherheit. Wendet man keine Blenden an, so ist eine eventuelle Schädigung durch umherfliegende Glaspartikelchen möglich. Ein Schutz gegen Zerbrechen der Röhren ist dann besonders zu verlangen, wenn man mit grossen Exemplaren arbeitet (Müllersche Wasserkühlröhren, Gundelachsche Dauerröhren). Je grösser die Röhre, um so bedeutender ist die Zerstäubung von Glas. Da die Röhren infolge des Betriebes nicht springen, sondern nur dann, wenn sie unvorsichtig gehandhabt werden, so genügt es vollkommen, während der Einstellung über das Gesicht des Pat. ein Tuch zu decken, um bei etwaigen Röhrenzertrümmerungen die Augen zu schonen. Die übrigen Körperpartien bedürfen gegen das Zerbrechen der Röhre keines besonderen Schutzes, da derselbe schwer ausführbar ist und etwaige Verletzungen der Haut nur unbedeutend sein dürften.

Ad c. Gegen unbeabsichtigte Stromübergänge ist der Pat. strikte zu schützen. Dieselben können erfolgen durch Unachtsamkeit bei der Einschaltung der Röhre, indem die Kabel nicht richtig eingehängt werden, oder durch spontane Loslösung eines Kabels von der Röhre. Arbeitet man mit Blenden, namentlich mit der vom Verf. angegebenen Kompressionsblende, so wird der Strom in die Metallteile hineinfahren. Da derselbe aber auch von hier in den Pat. übergehen kann, ist die Blende unter allen Umständen mit einer Erdleitung zu verbinden. Es genügt als solche eine Drahtverbindung mit der Wasser- oder Gasleitung des Hauses.

B. Schutz des Arztes.

Von ganz besonderer Bedeutung sind die Schutzvorrichtungen für Ärzte.

Es sind zwar bis jetzt ausser Hautverbrennungen der verschiedensten Grade schwere Schädi-

gungen, namentlich innerer Organe, nicht mit Sicherheit festgestellt worden. Es ist indessen nicht anzunehmen, dass eine fortdauernde Beschäftigung mit den Röntgenstrahlen gleichgültig für den Körper des Untersuchenden ist. Mir sind zwei Fälle bekannt, in welchen Herzklopfen und Angstgefühl, sowie Beschleunigung des Pulses unter der Einwirkung der X-Strahlen beobachtet worden sind. Es ist auch durchaus möglich, dass ebenso gut wie an den peripheren Arterien auch an den tiefer gelegenen Degenerationen vakuolärer Art entstehen können. Die spätere Zeit wird lehren, inwieweit meine Annahme gerechtfertigt ist. Es leuchtet ohne weiteres ein, dass es Pflicht der Vorstände von Krankenhäusern und Kliniken ist, die mit den Röntgenuntersuchungen beauftragten Assistenten in genügender Weise vor eventuellen Schädigungen zu bewahren, resp. sie auf die Möglichkeit solcher vor Übernahme der Station aufmerksam zu machen.

Die Verbrennungen der Hände seitens der Untersucher sind die üblichen Folgen bei allen denjenigen, welche ihre Hände dauernd der schädigenden Einwirkung der Strahlen aussetzen.

Es ist hier nicht der Ort, die schweren Veränderungen der Haut und der Nägel zu beschreiben, es soll nur darauf hingewiesen werden, dass derjenige, welcher einmal die sog. Röntgenhände erworben hat, von der Ausübung der chirurgischen oder geburtshilflichen Praxis absolut ausgeschlossen ist. Eine Desinfektion der Hände im modernen Sinne ist unmöglich, Rhagadenbildungen, Pustelbildungen etc. gestatten die erwähnte Thätigkeit unter keinen Umständen.

Die Untersucher werden in folgender Weise zu schützen sein:

1) partieller Schutz der Hände,

2) allgemeiner Schutz des Körpers.

Ad 1) Das Benutzen der Hände zur Feststellung des Härtegrades der Röhren ist überflüssig und unter allen Umständen zu unterlassen. Genügende Übung ermöglicht es, einer Röhre den Härtegrad ohne weiteres anzusehen. Bei mangelnder Erfahrung erfüllt der Härtegradmesser nach Walter vollkommen den Zweck der Röhrenbestimmung. Genannter Apparat ist so konstruiert, dass die Hand nicht mit den Strahlen in Berührung kommt. Mit Ausnahme bei Zahnuntersuchungen giebt es in der ganzen Röntgentechnik kaum eine Veranlassung, die Hände in direkte Nähe der Strahlenquelle zu bringen. Bei den Zahnuntersuchungen sind indessen die Expositionen zu kurz, um schädigend wirken zu können.

Ad 2) Der Gesamtschutz des Körpers, welcher eventuellen inneren Schädigungen, sowie dem Ausfalle von Kopf- und Barthaaren vorbeugen soll, ist in folgender Weise zu bewerkstelligen. Zunächst muss die Röntgenröhre, sei es auf der Kompressionsblende oder am Wandarme, stets so eingeschaltet werden, dass der Untersucher hinter der Antikathode, also nicht im direkten Bereiche der Strahlung sich befindet. Da indessen, wie man sich durch ein Experiment leicht überzeugen kann, in einem Raume, in welchem eine Röntgenröhre funktioniert, überall Strahlung vorhanden ist, so ist noch ein spezieller Schutz des Körpers in Gestalt einer zwischen der Röhre und dem Untersucher befindlichen, mit Blei gepanzerten Schutzwand erforderlich. Der Untersucher hat stets während der Zeit der Funktion der Röhre seinen Standort hinter dem Schirme zu nehmen. Der Rheostat muss so aufgestellt sein, dass er von diesem Punkte aus zu bedienen ist. Es ist indessen auch hinter einem solchen Schirme noch Diffusionsstrahlung vorhanden. Wenngleich dieselbe auch so schwach ist, dass sie wohl kaum noch einen Einfluss auf den menschlichen Körper ausüben kann, so ist vorsichtigen Untersuchern doch anzuraten, die Schutzwand in Gestalt eines viereckigen Häuschens zu konstruieren, welches aussen mit Blei beschlagen ist. Die Schutzwand ist ebenso wie zur Verwendung kommende Blenden stets mit Erdleitung zu versehen, um eventuellem Funkenüberschlag vorzubeugen. Es ist absolut unstatthaft, dass sich der Untersucher während der Funktion der Röhre neben der Röhre, d. h. in ihrem Strahlungsbereiche aufstellt, wie dieses früher meist zu geschehen pflegte.

Bei Untersuchungen mit dem Leuchtschirm darf die funktionierende Röntgenröhre nicht frei im Raume stehen, sondern muss sich zum mindesten hinter einer mit einem Diaphragma versehenen Bleiplatte befinden, wodurch die direkte, intensivste Strahlung abgehalten wird und nur die durch das Diaphragma dringende den Pat. und Arzt trifft. Dieser Schutz ist mangelhaft. Am besten wird die zu Untersuchungszwecken benutzte Röhre in einem mit Blei ausgekleideten Kasten untergebracht, welch letzterer ein Diaphragma enthält. Da die Herstellung von Bleiglas, welches absolut sicheren Schutz gegen Röntgenstrahlen gewährt, nunmehr durch den Verf. in die Wege geleitet ist, muss, sobald dasselbe im Handel erschienen sein wird, die Anforderung gestellt werden, dass auch der Leuchtschirm über seiner Schichtseite eine Bleiglasplatte trägt. Hierdurch werden die Bilder nicht beeinträchtigt, eine Bestrahlung des Untersuchers dagegen ausgeschlossen. Ich habe wiederholt bei langdauernden Untersuchungen auf dem Leuchtschirm Brennen der Gesichtshaut verspürt, trotzdem das Gesicht nur von solchen Strahlen getroffen worden war, welche bereits den Körper des Pat. vollkommen passiert hatten.

C. Schutz des Fabrikanten.

Von allergrösster Wichtigkeit ist der Schutz der mit der Röhrenindustrie beschäftigten Arbeiter. Diese Personen, welche unaufhörlich den Strahlen ausgesetzt sind, erleiden die allerschwersten Ver-

brennungen. Es sind zwei Fälle bekannt, in welchen es zu Carcinombildung im Anschluss an ein Röntgenulcus kam. Fast alle Röhrenfabrikanten sind erheblich entstellt, Pigmentierung der Haut, Warzenbildung, Bartlosigkeit, Mangel an Augenwimpern und Augenbrauen gehören zu den gewöhnlichsten Anblicken. In schweren Fällen beobachten wir Geschwürsbildungen, Nagelausfall, sogar Linsentrübungen. Es liegt auf der Hand, dass mit der Zeit für diese Arbeiter ebenso gut Schutzvorrichtungen gefordert werden müssen wie für Personen, welche in anderen gesundheitsgefährlichen Betrieben beschäftigt sind. Auch hier muss die Forderung gestellt werden, dass vor jeder Luftpumpe, mittels welcher die Röhren während des Funktionierens ausgepumpt werden, eine ausreichend grosse Bleiglasplatte aufgestellt wird. Die letztere muss so gross gewählt werden, dass alle Teile des in der Nähe stehenden Arbeiters sich im Schutze befinden. Die Ausgestaltung dieser Massregel muss den Fabrikanten überlassen bleiben, da sie sich nach den jeweilig örtlichen Verhältnissen zu richten hat.

Das Prüfen der Röhren auf den Grad ihrer Luftleere darf unter keinen Umständen mit der Hand geschehen, sondern muss mittels der Walterschen Härteskala vorgenommen werden.

Es sind dieses in kürzester Zusammenfassung diejenigen Schutzmassregeln, welche für Patienten, Ärzte und Fabrikanten in Betracht kommen; dieselben erscheinen auf den ersten Blick etwas rigoros, indessen nur scheinbar; in Wirklichkeit können alle Anforderungen, ohne den Betrieb in irgend welcher Weise zu erschweren, in Anwendung gebracht werden. (Zentralbl. f. Chirurgie. 1903. Nr. 24.)

Bücherbesprechungen.

H. Albers-Schönberg, **Die Röntgentechnik.** Lehrbuch für Ärzte und Studierende. Mit 85 Abbild. im Text u. 2 Tafeln. G. 8° X, 264 Seiten. Hamburg, Lucas Gräfe & Sillem. 1903. Preis broschiert Mk. 8,—. Lwdbd. Mk. 9,—.

In voriger Nummer dieser Zeitschrift hatte ich Gelegenheit, Freunds „Grundriss der gesamten Radiotherapie" zu besprechen und heute kann ich eine Besprechung des von Albers-Schönberg herausgegebenen Lehrbuches „Die Röntgentechnik" folgen lassen. Konnte ich bei Besprechung des Freundschen Buches hervorheben, dass man überall die eigene Arbeit des Verfassers merke, so ist das noch in erhöhtem Masse zu konstatieren in „Die Röntgentechnik" von A. S. Es wird gewiss jedem, der sich für das Röntgenfach interessiert, ein Bedürfnis sein, sich eingehender zu beschäftigen mit den in diesem Buche ausgeführten Grundsätzen und Ideen, stammen sie doch von einem unserer um das Röntgenfach verdientesten Autoren, dessen Arbeit dasselbe eine ganze Reihe von Fortschritten verdankt.

In dem ersten Kapitel behandelt A. S. Unterbrecher, Induktoren und Widerstände. Für die Güte der Bilder ist die Art des dazu benutzten Unterbrechers irrelevant. Die Vorzüge der Wehneltschen elektrolytischen Stromunterbrechers liegen in seiner bequemeren, leichteren und sichereren Handhabung.

Die grossen Induktoren sind den kleinen bei weitem überlegen, für schwierige Aufnahmen reichen die kleinen Apparate nicht aus, da das Röhrenmaterial bei Benutzung eines kleinen Induktors infolge des in ihm wirksameren Schliessungsfunkens mehr leidet. Durch Herabsetzung der primären Spannung in Verbindung mit Variierung der Selbstinduktion hat Walter die Störungen des Schliessungsfunkens beseitigt. Unter veränderlicher Selbstinduktion versteht man die Konstruktion einer Primärrolle in folgender Art: Um einen Eisenkern, der je nach dem Induktor eine bestimmte Grösse haben muss, sind vier Lagen Draht spiralförmig in bestmöglichster Isolation von einander aufgewunden. Man kann nun den Strom entweder durch einen oder alle vier Lagen zugleich, oder durch zwei, drei oder alle vier hintereinander schicken. Lässt man den Strom nur durch eine Lage gehen, so ist der im Eisenkern erzeugte Magnetismus schwächer, als wenn der Strom zwei oder mehrere Lagen passiert. Die Wirkung des Magnetismus im Eisenkern auf die Sekundärspirale nennt man die Selbstinduktion des Induktors. Wir sind mithin imstande, mittelst vierfacher Umwickelung des Eisenkerns vier verschieden starke magnetische Felder, d. h. vier verschiedene Grade der Selbstinduktion zu erzielen. Je geringer nun der Grad der Selbstinduktion ist, um so grösser wird die Funkenlänge des sekundären Induktionsstromes ausfallen, mit zunehmender Selbstinduktion nimmt die Funkenlänge des Induktors ab. Die durch die veränderte Selbstinduktion bestimmte Verschiedenheit der Funkenlänge wird auch noch durch den Anodenstift des Wehnelt beeinflusst in der Weise, dass, je länger der in die Flüssigkeit hineinragende Platinstift ist, um so grösser die Funkenlänge des Induktors ausfällt und umgekehrt, je kürzer der Stift an der Anode des Wehnelt ist, um so kürzer die Funkenlänge sein wird. Zur Erreichung der grösstmöglichen Funkenlänge eines Induktors wählt man also bei möglichst grosser Stiftlänge einen geringen Grad der Selbstinduktion, während der höchsten Selbstinduktion der kürzeste Stift entspricht. Man kann also einen grossen

Induktor durch geeignete Selbstinduktion und Stiftlänge ohne weiteres zu einem 30 cm-, 20 cm- oder 5 cm-Induktor umwandeln mit allen Qualitäten derselben. Die Veränderung der Selbstinduktion und die Veränderung der Stiftlänge im Unterbrecher beeinflussen ferner die Qualität des sekundären Schliessungsfunkens. Die höchste Spannung hat der Funken bei niedriger Selbstinduktion und kurzem Stift, die geringste Spannung bei hoher Selbstinduktion und langem Stift. Je nach dem Vakuum der zu betreibenden Röhre wird man also den Grad der Selbstinduktion und die Länge des Stiftes ausfindig machen müssen. Von Einfluss auf die Spannung des Schliessungsfunkens ist auch die primäre Stromspannung. Dieselbe muss z. B. bei 220 resp. 110 Volt durch einen der Primärrolle parallel geschalteten Widerstand etwa auf 60 bis 80 Volt heruntergedrückt werden. Die nun folgenden Zeichnungen und Beschreibungen müssen im Original eingesehen werden; ein gleiches gilt von der Beschreibung des Wehneltunterbrechers.

Im zweiten Kapitel behandelt A. S. die Röhre: Man kann sagen, dass zwei Drittel der ganzen Röntgentechnik eine Röhrenfrage ist.

Eine hoch evakuierte Röhre, d. h. deren Grad der Luftleere ein ausserordentlich hoher ist, wird hart genannt; ist der Grad der Evakuierung weniger hoch, so nennt man die Röhre weich. Harte Röhren haben ein ausserordentlich starkes Penetrationsvermögen, weiche dagegen eine geringe Penetrationskraft. Die Grösse der Penetrationskraft steht im gleichen Verhältnis zur chemischen Wirkung der Röntgenstrahlen, d. h. die Strahlen einer harten Röhre sind weniger chemisch wirksam als die einer weichen Röhre.

Eine Röhre wird durch den Gebrauch härter, weil von der glühenden Antikathode Platinteilchen zerstäubt worden sind, welche ihrerseits im Erkalten Luftpartikelchen im Innern der Röhre binden. Je länger also eine Röhre gebraucht wird, um so mehr Luft wird durch die Platinzerstäubung gebunden, bis schliesslich der Luftgehalt ein derartig geringer ist, dass der Strom überhaupt nicht mehr durch die Kugel geht. Der Härtegrad ist der Länge des durch denselben hindurchschlagenden Induktionsfunkens proportional.

Die Ursache des vorzeitigen Hartwerdens der Röhre ist der Schliessungsfunken, je kräftiger derselbe ist, um so schneller wird die Röhre hart; je mehr man dagegen seine Spannung herabsetzt, um so länger wird die Röhre brauchbar sein.

Zum richtigen Betrieb einer Röntgenröhre müssen wir eine dem Vakuum der Röhre entsprechende Funkenlänge, zweitens eine vom Schliessungsfunken möglichst freie Funkenqualität, sowie drittens eine bestimmte niedrige Primärspannung haben.

Als Fundamentalregel merke man sich, dass die weichen Röhren eine kurze Funkenlänge, hohe Selbstinduktion und mittlere Stiftlänge, die harten Röhren eine grosse Funkenlänge, niedrige Selbstinduktion und langen Stift brauchen.

Zur Bestimmung des Härtegrades einer Röhre bedient man sich des sog. Skiameter, solche Skiameter sind von Walter und Benoist angegeben. Albers-Schönberg unterscheidet vier Härtegrade: hart, mittelweich, weich, sehr weich.

Was die Behandlung der Röhren anbetrifft, so warnt A. S. besonders vor der Überlastung einer Röhre, aber auch eine zu geringe Belastung schadet. Es ist entschieden rationell, eine grössere Anzahl von Röhren von verschiedenen Härtegraden zur Hand zu haben. Durch Lagern, besonders, wenn sich dasselbe über Monate erstreckt, können Röhren noch einmal wieder auf kurze Zeit brauchbar gemacht werden. Auch im Brutschrank können Röhren, wenn man denselben auf ca. 190° erhitzt, noch einmal zu neuem Leben erweckt werden. Man hat versucht, das Leben der Röhren durch geeignete Regulierungsvorrichtungen zu verlängern. Solche Vorrichtungen sind von den verschiedensten Fabrikanten mit gutem Erfolg an den Röhren angebracht.

Bei Röhren für starke Beanspruchung ist die Antikathode entweder durch Eisen- oder Porzellanhinterlegung verstärkt oder durch Wasserzufuhr gekühlt.

In dem dritten Kapitel bespricht A. S. die Wichtigkeit der Bleiblendenapparate für die Röntgenographie. Da der Autor bekanntlich gerade diesen Teil der Röntgentechnik mit besonderer Sorgfalt gefördert hat, empfiehlt sich unter allen Umständen das Studium dieses Kapitels im Original. Es sei nur kurz bemerkt, dass durch die Blendenapparate die Sekundärstrahlung, die hauptsächlich von der Glaswand der Röntgenröhre ausgeht und im Körper zu weiterer Diffusion Veranlassung giebt, unschädlich gemacht wird. „Wir sind imstande, Bilder von der grössten Schärfe und Schönheit durch dieses Verfahren zu erzielen; gerade das Blendenverfahren ist es, welches eigentlich erst die Röntgenuntersuchung zu einer wirklich brauchbaren, exakten Methode macht.“ Abbildungen der verschiedenen Blenden und ihre Erklärungen machen uns die Ausführungen und Anschauungen des Autors verständlich. Einen grösseren Abschnitt widmet A. S. der von ihm konstruierten Kompressionsblende. Dieselbe lässt sich dank ihrer eigenartigen Konstruktion für Aufnahmen aller Art verwenden und ist so gut wie unersetzlich für Nierensteinaufnahmen, da es selbst bei äusserst korpulenten Kranken gelingt, Platte, Objekt und Röhre in einen solchen Abstand von einander zu bringen, dass eine Reproduktion des etwa vorhandenen

Steines noch möglich ist, wo alle anderen Verfahren versagen. Auch für den Plattenkonsum ist die Blende von Bedeutung, da man in der Lage ist, mit kleineren Formaten auszukommen, wie bei jedem anderen Verfahren.

Im vierten Kapitel schildert A. S. die Einrichtung eines Röntgenlaboratoriums. Es ist das eigentlich eine Schilderung seines eigenen Laboratoriums, wie es im Lauf der Jahre den Bedürfnissen entsprechend allmählich entstand und als praktisch erprobt wurde. Das Laboratorium soll gross sein, die Instrumente müssen so gestellt sein, dass sie leicht erreichbar und leicht zu bedienen sind, dürfen aber andererseits wieder den Untersucher in keiner Weise hindern.

Transportable Einrichtungen soll man nur für kriegschirurgische Zwecke reservieren, da das Arbeiten mit den kleinen transportablen Apparaten technisch schwieriger ist, als das in gut eingerichteten Laboratorien.

Zu einem Röntgenlaboratorium gehört auch eine gut eingerichtete Dunkelkammer; ferner muss der Röntgenologe das photographische Verfahren durchaus beherrschen. In Kapitel 5 wird beides eingehend besprochen und durch Zeichnung von Apparaten erläutert.

Kapitel 6 der allgemeinen Technik enthält die Besprechung der Schutzvorrichtungen, deren der mit Röntgenstrahlen Arbeitende nicht entraten kann. Unter keinen Umständen soll der Untersucher Teile seines Körpers dauernd als Testobjekte für den Zustand der Röhre gebrauchen.

In den Kapiteln 7—24 inkl. wird die spezielle Technik eingehend beschrieben. Die Untersuchung jedes einzelnen Körperteils wird in ihrem Gange dem Leser entwickelt, überall wird die Anwendung des Blendenverfahrens, speziell der Albers-Schönbergschen Kompressionsblende durch Bilder und Schemata veranschaulicht. Es würde nicht in den Rahmen eines Referates gehören, alles ausführlicher zu besprechen, was uns der Autor in überaus anschaulicher Weise vorführt, es mag deshalb gestattet sein, nur besondere Einzelheiten herauszugreifen. Bei dem Kapitel Kopfuntersuchungen zeigt uns der Autor, dass es sehr wohl möglich ist, Bilder von einzelnen Kopfteilen zu erhalten, Empyeme der Stirn und der Highmorshöhle, Tumoren der Orbita, Fremdkörper im Schädelinnern geben ein dankbares Feld für Aufnahmen. Besonders dankbar und bei geeigneten Vorkehrungen verhältnismässig leicht auszuführen sind die Aufnahmen des Unterkiefers, des Oberkiefers und der Zähne, deren Stellungen, Wachstumsveränderungen und Erkrankungen sich gut erkennen lassen. Die Aufnahmen werden mit Hilfe besonders zugeschnittener und vorbereiteter Films gemacht.

Bei der Untersuchung von Knochenherden ist darauf zu achten, dass die Darstellung eines Herdes, sei es nun in einer Extremität oder in einem Wirbelkörper, fast nie möglich ist, da der erstere sich vom physikalischen Standpunkt aus in keiner Weise vom gesunden Knochen unterscheidet. Innerhalb der Spongiosa liegt entweder das gesunde oder das tuberkulös veränderte Knochenmark. Ob die Strahlen nun durch das erstere oder durch das letztere hindurchgehen, ist für ihre Penetrationskraft vollständig gleichgültig. Nur wenn bereits Einschmelzung von Knochensubstanz stattgefunden hat, treten die Defekte im Knochen auf der Platte in die Erscheinung. Verkalkte Herde dagegen markieren sich ohne weiteres auf der Platte. Die Ausführungen des Autors über Becken- und Extremitätenaufnahmen müssen im Original nachgelesen werden. Über den Nachweis von Nieren- und Blasensteinen mittelst Röntgenstrahlen seien dagegen einige Bemerkungen gestattet, hat doch der Autor gerade auf diesem Gebiete der Röntgentechnik ganz besonders günstige Erfolge erzielt. Den oxalsauren Steinen kommt das höchste Absorptionsvermögen zu, an zweiter Stelle stehen die Phosphatsteine. Die ungünstigsten Verhältnisse bieten die harnsauren Konkremente. Dass letztere häufig dennoch darzustellen sind, erklärt sich durch den vielfach in harnsauren Steinen vorhandenen Kalk. Wegen der starken Diffusion der Röntgenstrahlen muss bei Aufnahme von Nieren- und Blasensteinen unter allen Umständen das Blendenverfahren, womöglich Kompressionsblende, angewandt werden, dann gelingt es auch, selbst bei starkleibigen Personen, noch ganz kleine Steine zu finden.

Als Forderung für ein technisch genügendes Bild der Nierengegend sind folgende Bedingungen zu formulieren:

1. Struktur der Processus transversi der Wirbelsäule,
2. deutliche Sichtbarkeit der letzten beiden Rippen mit Struktur,
3. Differenzierung des Musculus psoas eventuell des Quadratus lumborum.

Bei einer derartigen Aufnahme werden sich vorhandene Nierensteine stets markieren. Man soll sich jedoch niemals auf die Röntgenaufnahme allein verlassen, sondern auch die anderen Untersuchungsmethoden heranziehen, um ein sicheres Resultat zu erhalten. Um nichts zu übersehen, giebt A. S. ein Schema an, das alle Fragen enthält, die für Nierensteine anamnestisch sowohl wie auch sonst wichtig sind.

Der Nachweis von Gallensteinen gelingt nur in besonders günstigen Fällen, in denen nämlich die Gallensteine Kalk enthalten.

Die Indikation für die Weichteiluntersuchungen ist eine beschränkte, das Herz und die grossen Gefässe geben das Material für die Plattenaufnahmen. Zur Diagnosenstellung ist die Schirmuntersuchung

wichtiger als die Fixierung auf die photographische Platte. Doch giebt es eine Reihe von Fällen, wo die Plattenaufnahme erwünschter ist; es gelingt in diesen Fällen unschwer, gute Übersichtsbilder vom Thorax mit seinem Inhalt zu erhalten. Ein gleiches gilt von den Untersuchungen des Oesophagus.

Das 22. Kapitel ist der „Durchleuchtung" der Untersuchung mit dem Leuchtschirm gewidmet. Wenngleich die Schirmuntersuchung für den Chirurgen von relativ geringer Bedeutung ist, so ist sie für den internen Mediziner einfach unentbehrlich, soweit sich solche auf die Organe des Thorax erstreckt. Auch hier wieder ist es die Blende, in Gestalt der sogenannten Bleikistenblende, die die schönsten Resultate zeitigt. Eine Anzahl Anordnungen und Modelle veranschaulichen die Art der Blendenbenutzung.

Im nächsten Kapitel wird sehr eingehend über die Orthodiagraphie berichtet. Die Apparate von Moritz, Levy-Dorn, Hirschmann, Grumnach sind abgebildet; ihre Leistungen und ihre Anwendungsmöglichkeit besprochen. Einige Schemata über Herz- und Aneurysmamessung ergänzen die Ausführungen.

In den beiden letzten Kapiteln wird die Diagnose der Fremdkörper und die stereoskopische Röntgenaufnahme abgehandelt. Auch hier erläutern Figuren das Gesagte und ergänzen es.

Wir sind am Schluss! Wir können dem Autor nur Glück wünschen zu seinem Werk. Er hat es verstanden, in leicht verständlicher Weise eine Reihe von schwierigeren technischen Verhältnissen so darzustellen, dass es auch dem weniger Vorgebildeten nicht schwer werden dürfte, unter Befolgung der angegebenen Winke, Erfreuliches mit den eigenen Apparaten zu leisten. Überall tritt die eigene Arbeit des Verfassers und die absolute Beherrschung der Materie in die Erscheinung, ohne dass dabei andere Autoren zu kurz kommen.

Wir sind überzeugt, dass „die Röntgentechnik" von Albers-Schönberg sich viele Freunde erwerben und manchem erst die volle Freude an seinem Röntgenapparate geben wird.

R. Hahn (Hamburg).

Pertz: **Die Diagnose chirurgischer Erkrankungen vermittels der Röntgenstrahlen.**

In seiner Habilitationsschrift stellt Verfasser die Erfahrungen, welche an der chirurgischen Universitätsklinik in Freiburg mit der Röntgenuntersuchungsmethode gewonnen wurden, kurz zusammen.

Die Einleitung, welche die Entwicklung und die Vervollkommnung des Röntgenarmamentariums bis zum jetzigen Stande schildern soll, erwähnt den Wehneltunterbrecher und die Walterschaltung. Doch vermisst man die zweckmässige und einen grossen Fortschritt bedeutende Waltersche Anordnung, durch die man mittels eines Handgriffes die verschiedenen Schaltungen der Primärspule und die verschiedenen Stiftlängen des Unterbrechers beherrschen kann. Blendenvorrichtungen sind nicht genannt. Es berührt sehr angenehm, dass Verfasser die Schuld am Versagen des Instrumentariums zumeist dem Röntgographen zuschiebt. Seine Forderung, dass jedes Röntgenlaboratorium unter einer einheitlichen ärztlichen Leitung stehen muss, ist schon öfter aufgestellt und muss unbedingt unterschrieben werden.

Im weiteren schildert Verfasser zunächst die Fremdkörperdiagnose; einen grossen Raum nehmen die metallischen Fremdkörper ein. Methoden zu ihrer genauen Lagebestimmung werden aber nicht angegeben. Von den Glassplittern werden nur die bleihaltigen als darstellbar erwähnt. Unserer Erfahrung nach sind auch sehr wenig bleihaltige Glassplitter, wie die der Röntgenröhre selbst, bei einiger Technik darzustellen. Sehr kurz werden die natürlichen Fremdkörper: Gallensteine, Nieren-, Ureter-, Blasensteine abgehandelt. Über die Nierensteindiagnose wird technisch gar nichts mitgeteilt, und doch ist gerade auf diesem Gebiete durch die Bemühungen von Albers-Schönberg ein grosser Fortschritt erzielt worden. Dass die Diagnose Gallenstein zur Zeit noch nicht durch X-Strahlen gestellt werden kann, muss völlig anerkannt werden.

Von den Verletzungen werden recht genau beschrieben die Frakturen und die Luxationen. Als ein grosser Vorzug der kleinen Arbeit muss anerkannt werden, dass die normale Anatomie auf dem Röntgenbilde kurz geschildert wird, und dadurch auf die Fehlerquellen, denen die Diagnose mittels X-Strahlen ausgesetzt ist, hingewiesen wird.

Auf die einzelnen Formen der Frakturen und Luxationen, die kritisch recht eingehend besprochen werden, kann Ref. nicht genauer eingehen.

Leider sind die Fortschritte, die bei der Untersuchung der Wirbelsäule und des Sternums gemacht wurden, nicht berücksichtigt. Daraus erklärt sich wohl die geringe Wertschätzung, mit der Verfasser hierüber spricht. Selbst Rippenbrüche, die vorzüglich und durch X-Strahlen oft allein nur sicher nachzuweisen sind, werden als nicht geeignet für die Untersuchung hingestellt, weil die Atembewegungen das Bild unscharf machen. Aber schon 1896 ist es gelungen, Thoraxbilder bei sistierter Atmung zu gewinnen! Das sollte jetzt noch nicht dem Verfasser möglich sein? Von Knochenentzündungen werden die Osteomyelitis erwähnt, wobei auf Sequesterdarstellung hingewiesen wird. Aus dem Röntgenbilde könne man oft entscheiden, ob der Sequester zu entfernen sei oder nicht. Der Knochenabscess kann bisweilen, jedoch nicht immer diagnostiziert werden. Periostitis syphilitica ist im vorgeschrittenen Stadium

gut, im Anfang nicht mit absoluter Sicherheit nachzuweisen. Dasselbe gilt von den tuberkulösen Knochen- und Gelenkerkrankungen.

Charakteristische Bilder liefert Caries sicca der Schulter und der Hüfte. Als besonders dankbares Gebiet für die Röntgenuntersuchung stellt Verfasser die Arthritis deformans hin, bei der man recht häufig knöcherne Gelenkmäuse nachweisen könne.

Die Diagnose der Geschwülste und der Rhachitis wird auf zwei Seiten abgehandelt und zum Schluss werden auf fünf Seiten die Deformitäten kurz erwähnt.

Die Arbeit, der ein tieferes Eingehen auf das grosse Gebiet offenbar fernlag, ist leider durch keine einzige Abbildung erläutert worden. Peter Bade (Hannover).

Vereine und Kongresse.

32. Versammlung der deutschen Gesellschaft für Chirurgie 1903.

Der diesjährige Chirurgenkongress bot auf dem Gebiete der Röntgenstrahlen viel Interessantes. Gleich in der ersten Sitzung sprach Perthes-Leipzig: **Über den Einfluss von Röntgenstrahlen auf epitheliale Gewebe**, insbesondere auf das **Carcinom**. P. hat in 18 Fällen von Warzen an der Hand 16 vollständig zur Heilung gebracht, ebenso einige Fälle von Carcinom (Ulcus rodens der Stirn, Recidivcarcinomknoten in der Haut der Mamma). In der sich dem Vortrag anschliessenden Diskussion sprechen Lassar über Heilung von Dermatitiden der Chemiker und Ärzte durch leichte Röntgenbestrahlung und eines Cancroids der Haut; Kümmell-Hamburg über einen Fall, in dem umgekehrt nach Bestrahlung ein Ulcus und aus dem Ulcus ein Carcinom entstand, welches die Amputation einer Extremität zur Notwendigkeit machte.

Weiterhin dienten vielen Rednern Röntgenbilder als Belege: so Ludloff-Breslau über Diagnostik der **Knochen- und Gelenktuberkulose**; Borchard-Posen und Körte-Berlin über **Resektion der Oberschenkeldiaphyse bei malignen Tumoren**; Schanz-Dresden: **Zur Behandlung alter Kniescheibenbrüche**; Katolizki-Brünn: **Ausgebreitetes Lymphangiom der Hand und des Vorderarmes**; Ringel-Hamburg über **Thoracoplastik**; Kümmell-Hamburg: Die neuen Untersuchungsmethoden und operativen Erfolge bei **Nierenkrankheiten**. Redner glaubt nach seiner Erfahrung, dass es möglich ist, bei jedem Patienten, bei jeder Grösse und Beschaffenheit der Steine diese auf der Röntgenphotographie zu fixieren. Dass dies thatsächlich möglich ist, bewies Treplin-Hamburg durch Vorführung eines geradezu grossartigen Materials von Röntgenbildern mit positivem Resultat. Der Wert dieser lehrreichen Demonstration lag darin, dass zu jedem Röntgenbilde der durch Operation gefundene Stein gezeigt wurde. Diese Demonstration fand auf dem besonderen Demonstrationsabend statt, an dem ausserdem Leser-Berlin Röntgenbilder von ganz vorzüglich schönen Injektionspräparaten zeigte, die die **Verzweigungen der Knochenarterien** darstellen; in kurzer, präziser Weise sprach L. über die Beziehung dieser Arterien zu den Knochenherden. Immelmann-Berlin demonstrierte Bilder von **Coxa vara rachitica**, Ludloff-Breslau die Bilder zu seinem oben genannten Vortrag.

Eine Ausstellung von Röntgenbildern resp. -Platten fand in diesem Jahre nicht statt; nur Albers-Schönberg-Hamburg hatte vorzügliche Platten ausgestellt, welche die Struktur der Knochen und Gelenke brillant zeigten und den Effekt seiner **Compressionsmethode** demonstrierten. Ferner hatte Stegmann Röntgenbilder der Gefässsysteme nach eigener Injektionsmethode ausgestellt.

Dagegen stand die mit dem Kongress verbundene **Ausstellung** fast unter dem Zeichen: **Röntgenapparate**. Reiniger, Gebbert & Schall, Hirschmann, Kohl, Siemens & Halske, Klingelfuss & Co., Voltohm, Allgemeine Elektrizitätsgesellschaft, Richard Seifert & Comp., Dr. Max Levy, sie alle hatten das Schönste und Beste ausgestellt. Immelmann (Berlin).

Berliner medizinische Gesellschaft. 1903. 25. März.

Jacobsen: **Respiratorische Verschiebung des Mediastinum, ein Symptom einseitiger Bronchostenose.** Auf dies auch von Holzknecht, Béclère u. a. ausführlich geschilderte pathognomonische Symptom der Verschiebung der im Mediastinum liegenden Organe nach der kranken Seite macht J., der es 1899 zuerst beschrieb, von neuem aufmerksam. Das Phänomen ist auf dem Röntgenschirm ausserordentlich deutlich; besonders die inspiratorische Bewegung von Aorta und Pulmonalis nach der kranken Seite hinüber ist nicht zu verkennen. Die Erscheinung steht physikalisch auf demselben Punkte wie die bei der Bronchostenose längst bekannten Einziehungen der Intercostalräume.

In dem vorgestellten Falle: einer wahrscheinlich syphilitischen Narbenstenose des linken Hauptbronchus sieht man bei jeder Einatmung neben inspiratorischem Tiefstand des linken Zwerchfells eine beträchtliche Ortsbewegung des Herzens, der Aorta und Pulmonalis in die linke Thoraxseite hinein, bei jeder Exspiration die Rückkehr in die Ruhelage.

Gesellschaft für innere Medizin in Wien. 1903. 2. April.

Kraus (Karlsbad) macht vorläufige Mitteilungen über eine noch nicht abgeschlossene Reihe von Untersuchungen über die **motorische Funktion des Magens** und Darms, die er im Röntgen-Institut von Kienböck gemacht hat. Experimentiert wurde an Fröschen, Mäusen, Meerschweinchen, Katzen u. s. w. Skioptikonprojektionen verschiedener Phasen der Verdauung von intakten Tieren, welche eine Ergänzung der einschlägigen Experimente an Tieren mit eröffneter Bauchhöhle und „chirurgisch operierten" Tieren bilden. Diese Versuche wurden zuerst von Cannon in Boston und Roux und Balthazart in Paris in der Weise ausgeführt, dass die genannten Autoren ihre Beobachtungen bloss beschrieben und nur R. und B. publizierten wenige unscharfe Radiogramme des Froschmagens. Die seitherigen Verbesserungen der technischen Behelfe ermöglichten es dem Vortragenden, scharfe Radiogramme zu zeigen. Seine Befunde illustrieren die Funktion der Pars praepylorica als „Pumpe" des Fundus als Reservoir, die Richtigkeit der Beobachtung Cannons von der „Rythmic segmentation" im Darm, bestätigen die Angaben Pawlow's von der der Nahrungsmenge proportionalen Sekretausscheidungen im Magen nach der Nahrungsaufnahme etc.

Verein der Ärzte in Steiermark. 1902. 10. November.

Witteck demonstriert eine Anzahl von R.-Aufnahmen, die Verletzungen der **Handwurzel** und der peripheren Teile der Unterarmknochen illustrieren.

Luksch zeigt im Anschluss hieran ähnliche R.-Bilder, welche einen **Kahnbeinbruch**, eine Fraktur des 3. Mittelhandknochens und einen Bruch am unteren Ende des Radius mit gleichzeitigem Bruch des Proc. styloides ulnae erkennen lassen.

Wiener dermatologische Gesellschaft. 1903. 28. Januar.

Freund demonstriert zwei Fälle von **Sykosis parasitaria**, einen Fall von **Lupus tumidus**, eine **Alopecia areata**, mit Röntgen behandelt.

K. K. Gesellschaft der Ärzte in Wien. 1903. 8. Mai.

Bum demonstriert einen Fall von **Spontanfraktur des rechten Humerus** in der Höhe des chirurgischen Halses mit nachfolgender vollständiger **Resorption des Gelenkkopfes**. Das Röntgenbild zeigt das vollständige Fehlen des Kopfes. Am distalen Ende des peripheren Fragmentes fehlt jede Andeutung von Knochenatrophie; man sieht im Gegenteil Tendenz zur Knochenneubildung. Auch an den Resten der Kapselfetzen zeigen sich Verknöcherungspunkte. Ferner ist, entsprechend der 4. Rippe ein Knochenschatten zu sehen, welcher einer auch palpablen periostalen Auflagerung der Rippe entspricht, gegen welche sich das distale Ende des Fragmentes bei gewissen Bewegungen der Extremitäten stemmt.

Diskussion: Schnitzler erinnert an einen vor wenigen Jahren von ihm demonstrierten Fall von **Defekt** in der **Ulnadiaphyse** nach Fraktur, und an die damals von Paltauf geäusserte Ansicht, dass es sich hier um einfache Atrophie handeln könne.

15. Mai. Kienböck zeigt einen 32jähr. Mann mit eigentümlicher Veränderung der Ellenbogengelenke. Die Röntgenuntersuchung ergiebt auf beiden Seiten das Vorhandensein eines grossen, kniescheibenförmigen **Sesambeines dicht über dem Olecranon.** Ein solches **Sesamon cubiti**, Patella cubiti ist in die Tricepssehne eingelagert, vorne offenbar überknorpelt und macht bei Beugung und Streckung des Ellenbogengelenkes die Bewegungen des Olecranon um die Trochlea mit, gleicht also in vielen Punkten der Kniescheibe. Am rechten Ellenbogen des Mannes sind die ursprünglichen Verhältnisse vorhanden, am linken dagegen ist das Sesamon weiter vom Olecranon entfernt, auf die Kante gestellt, vorne rauh und erzeugt bei Bewegungen hörbare Krepitation; hier handelt es sich um die Folge einer Ruptur des ligam. proprium. Auch soll im 17. Lebensjahre eine Verletzung des linken Ellenbogens bei Gelegenheit eines Kopfsprunges in seichtes Wasser passiert sein mit nachfolgendem, 6 Wochen liegenden, fixierenden Verband. Es bestehen keine nennenswerten Beschwerden nur lässt sich das Ellenbogengelenk beiderseits nicht vollkommen strecken — die Fossa supratrochlearis des Humerus ist nach oben hin nicht entsprechend verlängert. Derartige Fälle sind sehr selten; ihre Kenntnis wichtig für Begutachtung von Unfällen. Alle Untersucher hatten bisher eine doppelseitige Olecranonfraktur diagnostiziert. Die normale Grösse und das Intaktsein des Olecranon selbst hüten vor diesem Irrtum.

Cardiff Medical Society. 1903. 5. Februar.

Shleen demonstrierte Projektionsbilder von **Ellenbogenfrakturen** bei Kindern. Er zeigte zunächst an normalen Bildern die Knochenlage und die Lage der Epiphysen. Diese Bilder sind wertvoll als Vergleichsobjekte, damit man eine Epiphyse nicht als Fragment eines Bruches anspricht. In der Mehrzahl der Ellenbogenfrakturen handelt es sich um Bruch des unteren Ende der Humerusdiaphyse. Reine Epiphysenlösung ist extrem selten. Alsdann zeigte S. Brüche des Condylus externus und die typische

transversale fraktura Supracondylica. S. betont die Wichtigkeit des Vergleichs mit der gesunden Seite, sowie die Aufnahme in verschiedenen Durchmessern.

Cock Medical and Surgical Society. 1903.

Townsend: demonstriert einen geheilten Fall von Ulcus rodens. 72jährige Patientin. Grosses Epitheliom zwischen Augenlied und Nasenflügel. 44 Sitzungen von 8—14 Minuten Dauer in 1—2tägigen Intervallen. Bemerkenswert ist, dass während der Behandlung selbst keine Besserung eintrat, dagegen war das Ulcus 10 Tage nach der letzten Sitzung völlig geheilt. Werner (Hamburg).

Journallitteratur.

Policlinics. 1902. Oktober.

Coen. **La radiographia nella calculosi biliare.** Die im Krankenhause zu Livorno angestellten Versuche haben ein recht negatives Resultat gegeben: Die Gegenwart von Steinen ist weder in der Gallenblase, noch im Ductus choledochus und Cysticus radiographisch festzustellen. Als Ursache für dieses Unvermögen ist die organische Zusammensetzung der Steine und die Dicke der für die Röntgenstrahlen zu passierenden Teile, vielleicht auch der gleiche Durchgängigkeitsindex der in Betracht kommenden Organe anzunehmen.

Berliner klinische Wochenschrift. 1903. Nr. 16.

Manasse: **Über einen Fall von Struma endothoracica mit retrotrachealem Fortsatze.** 58jährige Frau. Kropfbeschwerden Stridor. Circulationsstörungen beiderseitiger Exophthalmus, Gedunsensein, Phlebectasien. Beim Versuch die grosse Struma in sagittaler Richtung von der Trachea abzuheben, trat momentane Erstickung ein. Durch Röntgenaufnahme liess sich feststellen, dass die Struma bis zum Arcus aortae herabreichte und dass sie trotz der Einkeilung in der oberen Thoraxapertur bei Hustenstössen doch eine gewisse Beweglichkeit zeigte. Sie entfernte sich dabei, soweit man es auf dem Schirm beurteilen konnte, um etwa 1 cm. Bei der Operation wurde auch eine retrotracheale Entwickelung des Kropfes reseciert. Struma gelatinosa mit vereinzelten Kalkinkrustationen. Heilung.

No. 21. Kronecker: **Über ein vereinfachtes Verfahren der Röntgenphotographie.**

K. verwendet „M." Bromsilberpapier als Ersatz des teuren Plattenverfahrens, das aus der Fabrik Stolze in Westend-Charlottenburg stammt. Dasselbe ist sehr konstant in seiner Güte und ganz auserordentlich viel billiger Doch ist der Verstärkungsschirm nicht zu entbehren. Man erzielt die besten Bilder mit mittelweichen kontrastreichen Röhren. Als Entwickler empfiehlt K. den neuen Ortolentwickler. Selbstverständlich erhält man immer nur ein Bild bei jeder Aufnahme. Es empfiehlt sich ferner, etwas länger als bei der Platte zu exponieren. Die ganze Fertigstellung des Bildes von der Aufnahme an ist in kaum $^1/_2$ Stunde zu bewerkstelligen. Details müssen im Original nachgelesen werden.

Deutsche militärärztliche Zeitschrift. 1903. Heft 4.

Nion: 1) **Über das Vorkommen des Intermedium tarsi beim Menschen.** 1883 publizierte Shepert 4 Fälle von Bruch des hinteren Fortsatzes des Sprungbeines in dem Glauben, einen nicht beschriebenen Bruch vor sich zu haben. Der Versuch, den Bruch an der Leiche zu erzielen, misslang. Bardeleben führte dann den Beweis, dass das Knochenstück nicht dem Sprungbeine angehöre, sondern ein typischer Bestandteil des Tarsus der Säugetiere — das Trigonum Tarsi — sei, welches sich hin und wieder auch beim Menschen vorfindet und mit dem Os lunatum der Hand zu vergleichen ist. Verf. berichtet über 9 Fälle, in denen ein vorhandenes Trigonum tarsi eine Absprengung des Proc. posterior vertäuschte. Dies Knochenstück ist etwa bohnengross, sitzt dicht am hinteren Ende des Talus, ist deutlich von diesem getrennt, hat mehr oder weniger runde Form. Sein Durchmesser schwankt zwischen 10 und 17 mm. Die Häufigkeit des Vorkommens giebt Verfasser mit 4,4 % an; Spitzner berechnet ca 6 %. Bei Beurteilung der Röntgenbilder von Fussverletzungen dürfte die Kenntnis derselben zuweilen von hoher Bedeutung sein. Vergl. die Arbeit von Willmans: Fortschritte 1899 S. 100. In mehreren der zur Untersuchung gelangten Fälle bestand eine einseitige Fussschwellung nach Trauma. Das os trigonum war beiderseits. In anderen Fällen, in denen es nur einseitig vorhanden war, war der Processus posterior tali auf der anderen Seite sehr stark entwickelt. 2 Illustrationen.

2) **Über Handwurzelknochenbrüche.**

Diese früher als selten geltenden Brüche sind durch R.-Strahlen häufiger zur Kenntnis gelangt. Verfasser hat 11 Fälle beobachtet, 10 mal handelte es sich um Bruch des Kahnbeines, einmal

war das Mondbein gebrochen. In allen Fällen war an der „Handgelenksverstauchung" kein Fraktursymptom zu bemerken. Erhebliche Dislokationen kamen nicht zur Beobachtung, auch keine Luxationen der Bruchstücke.

3) **Zur Statistik der Mittelfussknochenbrüche.**

In 2 Jahren sind 575 Fälle von schmerzhafter Schwellung des Mittelfusses — beim Fehlen jeder vorausgegangenen direkten Gewalteinwirkung — radiographiert. Bei 330 wurde eine Veränderung an den Metatarsen konstatiert. Das Vorhandensein einer deutlichen Bruchlinie durch den ganzen Knochen oder einen Teil des Knochens wurde 233 mal festgestellt, 118 mal links, 115 mal rechts; 112 mal war der 2., 98 mal der 3., 17 mal der 4. und 6 mal der 5. Mittelfussknochen gebrochen. 4 mal war an demselben Fuss 2. und 3., einmal 2. und 4. Metatarsus betroffen. In 4 Fällen gleichzeitig an beiden Füssen je eine Fraktur. Als Ursache des Bruches wurde 74 mal eine bestimmte Veranlassung angegeben, als Fehltreten, Umknicken etc. In den übrigen Fällen waren die Angaben nur unbestimmt. In 97 Fällen konnte eine Bruchstelle nicht entdeckt werden. Das Röntgenbild ergab nur eine Verbreiterung des Knochenschattens der Diaphyse in mehr oder minder grosser Ausdehnung. Diese Verdickungen waren in 24 Fällen spindelförmig, in 18 Fällen ringförmig. In letzterem Falle unterschieden sich die Bilder in nichts von denen des Kallus bei deutlich sichtbarer Bruchlinie. Die relativ grosse Zahl negativer Befunde erklärt sich daraus, dass jeder Fall, wo über Schmerz geklagt wurde oder nur eine leichte Schwellung zu sehen war, untersucht wurde. Bisweilen wurde erheblicher Druckschmerz über einem oder mehreren Mittelfussknochen angegeben, ohne dass die mehrmals und in verschiedenen Zwischenräumen vorgenommene Untersuchung eine Veränderung an den Knochen zeigte, während umgekehrt bei zweifellos vorhandenem Bruch nur geringer Druckschmerz empfunden wurde. Die Knochenveränderung betrafen fast ausschliesslich Rekruten.

Hahn: **Beitrag zur Statistik der Panaritien und zu deren Behandlung unter Kontrolle der Röntgenstrahlen.** Aus dem 2. Teil der Arbeit ist bemerkenswert, dass Verfasser sich von dem Röntgenbefund der Knochen in seinem therapeutischen Vorgehen bei der Behandlung der Panaritien leiten lässt. Das Röntgenbild giebt auch prognostische Aufschlüsse. Von einem ostalen Panaritium des Daumens sind 4 Aufnahmen dem ausführlichen Krankheitsbericht beigefügt, die den Befund auf der Höhe des Leidens im Begriff der Abstossung mehrerer Sequester nnd dann weiter die Regeneration und Restitution der Phalangen illustrieren. Dass cariöse Phalangen ganz ausserordentlich restitutionsfähig sind, beweist auch der mitgeteilte Fall. Verfassers Rat, die Heilung durch Röntgenaufnahme zu kontrollieren ist gewiss zu beherzigen; besonders sollte man vor radikalem chirurgischen Vorgehen sich über die Möglichkeit einer eventuellen Spontanheilung orientieren.

Archiv für Augenheilkunde. XLVII Band. Heft 1. pag. 60.

Franke: **Diagnose und Behandlung retrobulbärer Erkrankungen.** Den Wert der Röntgenstrahlen für die Erkennung und Sitzbestimmung metallischer Fremdkörper im Auge hat Verfasser schon in früheren Publikationen betont. Jetzt empfiehlt er das Verfahren zur Diagnose retrobulbärer Geschwülste und publiziert 2 hierhergehörende Fälle. Im sonst hellen Gebiete der Orbita markiert sich ein dunkler Schatten. In einem der beiden Fälle erkennt man, dass dieser die Orbita fast ganz ausfüllende Schatten bis in die Stirnhöhle hineinreicht. Man erkennt, wie die Naht zwischen Jochbein und Jochbeinfortsatz des Stirnbeins auseinandergewichen ist. Da die ophthalmoskopische Untersuchung in diesem Falle fast negativ war, lässt sich der diagnostische Wert des Verfahrens ermessen.

Archives of the Röntgen Ray. 1903. März.

Gamlen: **X-ray treatment of epithelioma of the tongue.** In dem interessanten Falle, der einen 66jährigen Arbeiter betraf, handelte es sich um die Entwickelung eines Carcinoms des Zungenrückens auf der Basis eines Gummi. Die Behandlung mit Röntgenstrahlen wurde in Intervallen durchgeführt, erschien anfangs von vortrefflichem Erfolge, dann machte es den Eindruck, als ob Röntgenbehandlung das Geschwür vergrösserte. Ein dritter Versuch brachte wiederum Vernarbung. Später wieder lokales Recidiv mit ausgedehnter Drüsenschwellung.

Gamlen: **Acese of succesful treatment of tumour of the breast.** 42jährige Frau mit Skirrhus; verweigert die Operation nach 2 R.-Sitzungen. Nachlassen der Schmerzen, die aber niemals ganz verschwanden. Lange, fortgesetzte Behandlung in mehreren Intervallen und mit ausgezeichnetem Endresultat.

Morgan: **Myeloid sarcoma of the fibula.** Besonders schöne Illustrationen eines Falles von Knochentumor.

Philadelphia Medical Journal. 1902. 27. September.

Mills: berichtet über einen durch R.-Strahlen festgestellten und lokalisierten **Hirntumor,** 21jähriges Mädchen 3 Zoll grosser Schatten direkt über der Rolandischen Furche. 2 mal operiert. Erst bei der zweiten Operation gelang es, den eiförmigen eingekapselten Tumor zu exstirpieren, der sich als Spindelzellensarcom erwies.

Albany Medical Annals. 1903. Februar.

Arthur T. Holding: **Therapeutischer Wert der Röntgenstrahlen bei bösartigen Geschwülsten.**

4 Fälle inoperabler Carcinome — ein Epitheliom der Oberlippe, zwei Mammacarcinome und ein Epitheliom des Ohrläppchens — wurden, da wegen Rezidive und Metastasen in den regionären Lymphdrüsen und in entfernten Organen an eine neuerliche Operation nicht gedacht werden konnte, mit R-Strahlen behandelt. Der Erfolg war verhältnismässig gut. Die Schmerzen hörten rasch auf und die Geschwülste verkleinerten sich durch raschen Zerfall der Krebsmassen. In einer Litteraturbesprechung werden 148 mit R.-Strahlen behandelte Fälle kritisiert. Es handelt sich um Krebse an allen möglichen Körperstellen, am häufigsten um Ulcus rodens, um Spindelzellen-, Rundzellen- und Lympho-Sarkome. Dem „völlig geheilt„ steht Verf. auch skeptisch gegenüber. Trotzdem ist in inoperablen Fällen ein Versuch mit dieser Therapie anzuraten, da schon das Nachlassen der Schmerzen und die Verkleinerung der Geschwulst das traurige Ende solcher Kranken wenn auch nicht hinausschieben, jedoch wenigstens erleichtern. Werner (Hamburg).

Druck von Hesse & Becker in Leipzig.

Lues — Arteriosklerose.

Von

Dr. **Alban Köhler.**

(Hierzu Tafel XXVII.)

Wenn dem Verfasser auch im Vergleich zu den grossen Universitätsinstituten nur eine recht bescheidene Menge geeigneten Materials zu seinen Studien zu Gebote steht, so hält er sich doch für berechtigt, auch über seine Erfahrungen zu berichten. Denn erstens thut es bekanntlich die Menge des Materials allein noch lange nicht, ferner kann solche Fülle eher einer Vertiefung in einen Gegenstand hinderlich sein, zum dritten kommen sogenannte „interessante Fälle“ auch ausserhalb der grossen Krankenhäuser öfters vor, und schliesslich ist der Wissenschaft mehr gedient, wenn viele verschiedene Kollegen, die zu einander in keiner Beziehung stehen, ihre Erfahrungen an einem kleinen Material unabhängig von einander publizieren, als wenn einige wenige, und immer wieder dieselben und immer von derselben Schule, ihre an einer Überfülle des Materials gemachten Studien der Öffentlichkeit übergeben. — So sei in den folgenden Zeilen über ein paar Fälle von Lues und Arteriosklerose Bericht erstattet, die zum Teil erst seit kurzer Zeit Erforschtes bestätigen, zum Teil neue Thatsachen vorbringen, beides auf dem Boden der röntgenologischen Diagnostik.

Die Zahl der Arbeiten auf diesem speziellen Gebiete ist eine recht kleine. Publikationen, die Lues überhaupt betreffend, existieren zwar in nicht mehr zu zählender Menge, solche über Lues der Knochen dürfte es auch einige tausende geben, dagegen lassen sich die wenigen Aufsätze, die das Röntgenbild luetischer Knochen und seine Deutung behandeln, an den Fingern abzählen. Deshalb ist auf Jahre hinaus noch jeder kasuistische Beitrag dieser Art von einem gewissen Wert. Einige röntgenologisch für Knochensyphilis differentialdiagnostisch wichtige Merkmale sind bereits gefunden, andere werden sich sicher noch finden lassen. Grössere Abhandlungen über dies Thema schrieben Hahn[1]), Lambertz[2]), Verfasser, Holzknecht und Kienböck[3]), schliesslich Stolper[4]).

Es wird in denselben als das Typische in den Röntgenbefunden luetisch affizierter Knochen hingestellt: Mässige Krümmungen und leichte Knickungen der Knochen im ganzen, ossifizierende und rarefizierende Periostitis gleichzeitig nebeneinander, Hyperostose, Sklerose, Osteoporose und Rarefikation an ein und demselben Knochen. — Diese Erscheinungen finden wir auch auf unseren sogleich näher zu erörternden Radiogrammen, wenn auch natürlich nicht jedes alle aufgeführten diagnostischen Momente aufzuweisen hat.

---

[1]) Einige syphilitische Erkrankungen im Röntgenbilde. „Fortschritte-Röntgenstrahlen“, Bd. II, Seite 132.

[2]) Atlas der norm. u. pathol. Anatomie in typischen Röntgenbildern. 1900.

[3]) Zitiert in Anmerk. 1, 2 u. 3, Seite 188 dieses Bandes.

[4]) Beziehungen zwischen Syphilis u. Trauma. Deutsche Zeitschrift f. Chirurgie. 65. Band.

Die betreffenden Patienten wurden mir seinerzeit zur Röntgenaufnahme von den Herren San.-R. Dr. Hempel, †San.-R. Dr. Cramer, Dr. Touton und Dr. Schrank (Wiesbaden) zugeführt, und sei diesen Herren für die mir gewährte Publikationserlaubnis auch an dieser Stelle mein Dank abgestattet.

Fall 1. (Tafel XXVII, Fig. 1.) 28jähr. Ingenieur. Luetische Infektion vor 6 Jahren. Mehrere Schmierkuren. Seit ca. 10 Wochen Schmerzen in rechter Mittelhand, die nicht nachlassen wollten. Palpation und Inspektion förderte nichts Positives zu Tage. Das Röntgenbild gab Aufschluss.

Entsprechend der schmerzhaften Stelle zeigt der dritte Metacarpus bemerkenswerte Veränderungen. Die distale Hälfte dieses Knochens zeigt nach aussen vom Corticalisschatten einen (im Original) bis zwei Millimeter breiten, etwas weniger dunkelen Streifen und zwar auf der Radialseite in erheblicherer Ausdehnung als auf der Ulnarseite, wo man davon gerade noch eine Andeutung sieht. Dieser Schatten kann nur dem zum Teil ossifizierten Periost entsprechen und es ist wohl anzunehmen, dass der Prozess nicht nur an den beiden Seiten statthat, sondern rings um den Knochen herumgeht. Das Periost ist aber nicht resp. nicht mehr gleichmässig ossifiziert, sondern es scheint an einzelnen Stellen zwischen breiteren kalkreichen Partien wieder in Entkalkung begriffene erweichende Herde zu geben.

Wir haben in unserer Figur 1 das typische Bild der gummösen Periostitis vor uns. Die entsprechende Corticalis und Spongiosa lassen in ihrem mittleren Drittel radiographisch keine Veränderungen erkennen, wohl aber die Spongiosa des proximalen Endes. Sie ist hier nicht gleichmässig aufgehellt, nicht diffus rarefiziert, sondern zwischen Bälkchen normaler Zahl, Anordnung und Dichte finden sich zwei kirschkerngrosse, hellere Partien, die zweifellos pathologisch sind und wohl gummös-osteomyelitischen Produkten entsprechen.

Einen klinisch so gut wie gleichen, radiologisch (und pathologisch-anatomisch) aber sehr verschiedenen Befund lieferte uns folgende Patientin:

Fall 2 (Figur 2). Im sechsten Jahrzehnt stehende Dame aus den besser bemittelten Kreisen. Seit $1^1/_2$ Jahren bestanden schleichende Schmerzen über dem zweiten Mittelhandknochen, die seit zwölf Wochen zuweilen sich zu grosser Heftigkeit steigerten. Inspektion liess keine reaktiven Erscheinungen erkennen. Kräftige Palpation war schmerzhaft. Das Röntgenogramm brachte Aufklärung.

Der zweite Metacarpus ist in seinen proximalen zwei Dritteln aufgetrieben. Die sonst konkaven Corticaliskonturen verlaufen annähernd parallel. Die Corticalis ist auf ein Minimum verdünnt, osteoporotisch, und zwar durchweg ziemlich gleichmässig. Mark und Spongiosa sind gleichmässig aufgehellt, hochgradig rarefiziert, sie bieten uns das typische Bild der Osteomyelitis dar. Welcher speziellen Art ist nun der betreffende Prozess? Gegen akute infektiöse Osteomyelitis spricht der ganze klinische Verlauf; ausserdem ist dieselbe an den kleinen Röhrenknochen wohl recht selten. Gegen Tuberkulose spricht das hohe Alter der Patientin und ihr sonstiger Gesundheitszustand. Immerhin könnte man es nicht ganz ausschliessen. Nun aber erfuhr man von unterrichteter Seite, dass der Ehegatte der Patientin vor Jahresfrist an Tabes dorsalis zu Grunde gegangen war. Dieser Umstand lässt es wohl als wahrscheinlicher erscheinen, dass wir es mit einer luetischen Patientin zu thun haben. Der osteomyelitische Prozess in dem Metacarpus bietet zwar hier keine typischen, röntgenologischen Symptome von Syphilis dar, trotzdem aber können wir wohl an der Diagnose Syphilis festhalten. Es handelt sich eben hier (im Gegensatz zu Fall 1) um einen jener Fälle, wo das Röntgenbild allein nicht endgültig entscheiden kann, sondern wo die anderen klinischen Momente zu Hülfe kommen müssen. Das Radiogramm zeigt uns hier nur einen osteomyelitischen Prozess. Möglicherweise könnte in einem solchen Falle der mikroskopische Befund sicheren Aufschluss geben, welcher Art die Osteomyelitis ist, möglicherweise könnte auch sie im Stich lassen. Dann ist eben zu bedenken, dass verschiedene Krankheitserreger mitunter an gleichem Gewebe dieselben pathologischen Veränderungen hervorbringen können.

3

2

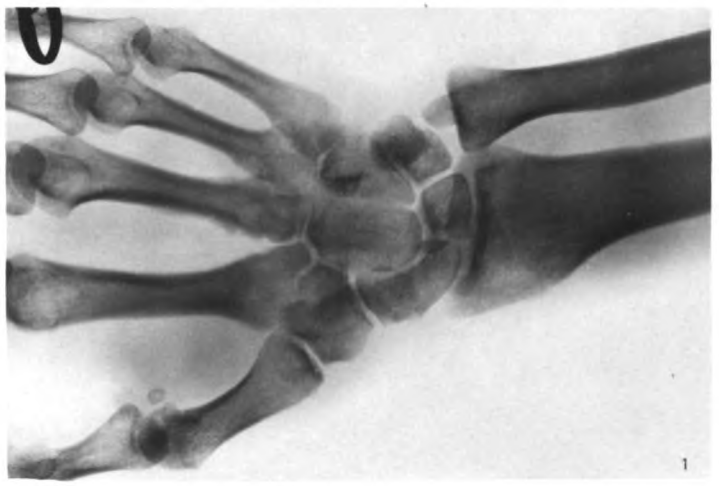

1

4

5

Neue Photogr. Gesellsch. A.-G. Berlin-Steglitz. Verlag von Lucas Gräfe & Sillem in Hamburg.

UNIV. OF MICH.

Einen weiteren interessanten Befund, diesmal wieder mit dem für Lues typischen Durchleuchtungsbild, finden wir in folgendem:

Fall 3 (Fig. 3). 52jährige Schuhmachersfrau, hat zwei Kinder im Alter von 14 und 16 Jahren, vor mehreren Jahren Abort. Letztere Thatsache verschwieg sie, überhaupt log sie bei ihren Angaben oft, und man konnte so nur spärlich den wirklichen Sachverhalt indirekt erfahren. Seit einem Jahr Beschwerden am rechten Ellenbogen, die langsam und gleichmässig zunahmen; sie habe es für Rheumatismus gehalten; seit 6 Wochen spüre sie ebenfalls Beschwerden am linken Ellenbogen; es begännen dieselben genau so wie vor einem Jahr am anderen Arm. Äusserlich zeigte der rechte Arm geringe Schwellung, war in einem Winkel von 140° fast unbeweglich; auf Druck und bei passiven Bewegungsversuchen relativ wenig schmerzhaft. An zwei Stellen um den Condylus internus glaubt man in der Tiefe Fluktuation zu fühlen. (Inzwischen wurden hier zwei kalte Abscesse eröffnet.)

Radiographisch (Fig. 3) lassen sich Zerstörungen der Gelenkenden des Humerus und der Ulna in grosser Ausdehnung nachweisen. Ob resp. wie weit der Radius affiziert ist, lässt sich an diesem Bild wegen des verdeckenden Ulnarschattens nicht sagen. Der Humerus ist in der Diaphyse von etwa normalem Kalkgehalt und normaler Struktur, hingegen zeigt die Epiphyse deutliche Sklerose der Compacta und unregelmässige Aufhellung und Verdichtung der Spongiosabälkchenzüge; im Condylus internus besonders helle Partie. Die Konturen der Gelenkflächen sind im Radiogramm ganz verschwommen, sie sind usuriert. Genau dieselben Erscheinungen finden wir in der Ulna wieder: Am Processus coronoïdeus Hyperostosen, das Olecranon zum Teil sklerotisch, zum Teil rarefiziert; zwischen beiden Vorsprüngen eine tiefe Usur. Ferner sieht man weiter distal in der Ulna einen runden dichten sklerotischen Herd. — Soweit könnte es sich ja hier nur um rein irritative Prozesse handeln. Soweit könnten auch einmal tuberkulös erkrankte Knochen ein ähnliches Bild hervorbringen; es kommt indessen äusserst selten vor. Ich besitze ein der Fig. 3 etwas ähnliches Bild eines tuberkulösen Ellenbogens. Es handelte sich dort um eine im dritten Lebensjahre des Patienten florid gewesene, dann 13 Jahre latent gebliebene Tuberkulose des Ellenbogengelenkes. Hier waren um früher jedenfalls eingeschmolzene (durchlässige) Herde periphere Osteosklerosen entstanden. Bei frischen Tuberkulosen der Knochen findet man aber letztere eigentlich nie, sondern nur in alten Fällen, die mehrere Jahre latent geblieben sind resp. auszuheilen scheinen. Die Radiogramme von Gelenktuberkulosen, die (wie hier) seit einem Jahr Beschwerden machen, zeigen in den meisten Fällen gleichmässig diffuse Atrophie aller beteiligten und benachbarten Knochenpartien, wenn die Affektion von der Kapsel ihren Ausgang nahm, wie es ja die häufigere Entstehung ist, oder, wenn die Granulationen ganz cirkumskript im Knochen selbst beginnen, bietet der ganze übrige Knochen ein ganz normales Bild dar, und nur die reaktionäre Partie hebt sich aufgehellt hervor. Hier aber, Fig. 3, haben wir bereits ein Jahr nach Beginn der Beschwerden die kompliziertesten osteosklerotischen und -porotischen Prozesse in innigstem Durcheinander. Das ist typisch für Lues, wie nicht erst bewiesen zu werden braucht, sondern u. a. durch die oben erwähnten röntgenologischen Arbeiten erhärtet ist. Aber ausser diesen hier eventuell nur als irritativ aufzufassenden Produkten kommt an der Ulna unseres Bildes noch ein weiteres Moment in Betracht, welches direkt spezifische Erscheinungen betrifft.

Man betrachte die dorsale Kante des Ulnaschattens genau und man stösst auf zwei Stellen, an welchen die Corticalis aufgehellt ist und zwar periostwärts am meisten, — hier ist auch darüber noch ein leichter Schattenhöcker —, und markwärts allmählich nachlassend. Hier kann es sich nur um Periostitis und Ostitis gummosa handeln, analog den in früheren Arbeiten erschienenen Abbildungen von Gummen.

Berücksichtigt man ferner den einen Abort der Patientin, die unbestimmten Angaben derselben, als ob sie Grund habe, manches zu verheimlichen, die verdächtigen Beschwerden am anderen Ellenbogen (Symmetrie der Knochenaffektion typisch für Lues!), wo vielleicht bald ein

Röntgenogramm ein ähnliches Bild ergeben wird,[1]) so sehe ich keinen Grund, gegen die Diagnose Syphilis Bedenken zu tragen, um so weniger als der behandelnde Arzt schon vor Anfertigung des Radiogrammes für Lues plädierte.

Fall 4 (Figg. 4 und 5). Die Anamnese sowie die Krankengeschichte und der sonstige Befund dieses Patienten bieten einerseits keine Merkmale dar, die für Syphilis sprächen, andererseits sind auch keine Anhaltspunkte zu finden, die direkt dagegen ins Feld zu führen wären. Obwohl nun der Befund der Röntgenogramme, wie wir in der weiteren Ausführung sehen werden, in gewissem Masse für die Diagnose Lues zu verwerten wäre, muss man doch, wenn man beim Stellen von Diagnosen nicht oberflächlich sein will, hier die Frage, ob Lues vorliegt, ob nicht, ganz offen lassen. Wenn trotzdem dieser Fall im Anschluss an jene oben erwähnten drei Luesfälle beigefügt wird, so geschieht dies erstens, weil er, wie bereits erwähnt, Ähnlichkeit mit jenen hat, zweitens weil er ein, wie ich glaube, äusserst seltenes Faktum darbot, das überdies nur durch Röntgenstrahlen nachzuweisen war, zum letzten, weil eventuell dieser Befund aufklärend wirken kann für die Lehre, dass die Blutgefässe den Ausgangsort der luetischen Granulationen bilden.

Pat. ist 60 Jahre alt, in zweiter Ehe verheiratet. Er ist Vater von zwei gesunden Kindern. Ein Kind wurde totgeboren, nach Angabe des Hausarztes nur wegen abnormer Grösse des Kindes. In der Familie des Pat. herrscht kein Fall von Tuberkulose. Ob sich Pat. einmal luetisch infiziert hat, darüber ist aus äusseren Gründen keine Auskunft zu erwarten. Pat. hat sich aus bescheidenen Verhältnissen zum reichen Manne emporgearbeitet. Er will immer sich vollkommener Gesundheit erfreut haben, bis er vor drei Jahren einen leichten apoplektischen Anfall bekam. Seit dieser Zeit lebte er sehr mässig. Vor $1^1/_2$ Jahren stellten sich an beiden Beinen, besonders den Unterschenkeln, Schwellungen ein, die bisher niemals ganz wichen. Vor 6 Monaten wieder ein leichter apoplektischer Anfall mit Rindensymptomen. — Pat. sieht sehr gut genährt aus. Puls etwas schwächer als normal, regelmässig, Arterienwand an der Radialis ohne auffallenden Befund. Zuweilen leichtes blasendes Geräusch an Herzspitze. Urin ohne Eiweiss; zuweilen Spuren von Zucker.

Da sich seit einigen Wochen erhebliche Schmerzen am ödematösen Fussrücken beiderseits einstellten, schickte mir der gründliche Hausarzt den Pat. zur Durchleuchtung zu. Ich machte je eine Frontalaufnahme beider Füsse in der bestimmten Voraussicht, ganz normale Knochenradiogramme zu erhalten, und war überrascht über den reichhaltigen und seltenen pathologischen Befund, den die Platten zeigten. Dass Arteriosklerose bestand, war nach den Apoplexien wohl anzunehmen; dass eine so hochgradige Gefässverkalkung bestand, wie sie die Röntgenplatten zeigten (s. Figg. 4 u. 5), hatte ich indessen nach Befühlen der Radialis nicht erwartet: An jedem Fuss war die Wand der Tibialis antica und postica und die Äste der letzteren am Calcaneus in beträchtlichem Masse mit Kalkplättchen durchsetzt. Etwas verblüffend aber wirkte der pathologische Befund am Caput tali und am Naviculare, vor allen Dingen seine Symmetrie. Können wir schon am Calcaneus beider Füsse kleine Exostosen[2]) nachweisen, so finden wir fussrückenwärts an beiden genannten Knochen mächtige Exostosen und Hyperostosen, an dem einen Fuss ausschweifender als am anderen, und zwar haben dieselben eine recht eigenartige Gestalt, wie sie den Röntgenologen selten zu Gesicht kommen dürfte. Ist

[1]) Anmerkung bei der Korrektur: Eine inzwischen geschehene Aufnahme letzteren Ellenbogens ergab mehrere kleine sklerotische Herde im proximalen Ende der Ulna.

[2]) Solche Exostosen am Calcaneus trifft man sehr häufig bei Patienten, die an hartnäckiger Achillodynie leiden. Ich richtete nun in letzter Zeit, sobald ich einen derartig veränderten Calcaneus fand, mein Augenmerk darauf, ob etwa gleichzeitig sich Arteriosklerose konstatieren liess und konnte dieselbe thatsächlich in einigen Fällen im Röntgenbild zweifellos nachweisen. Man muss nur in jedem Falle auf dem Negativ hinter der Tibia genau nachsehen, ob man nicht die Art. tibialis postica angedeutet findet. Die gesunde Arterie giebt keinen Schatten resp. ist nicht auffindbar. Ich muss demnach den Schluss ziehen, dass die reine Achillodynie in vielen Fällen durch Calcaneusexostosen bedingt ist, welche ein Produkt von Arteriosklerose der unteren Extremitäten darstellen.

auch hier schon den anderen Befunden nach Tuberkulose und akute infektiöse Osteomyelitis ganz auszuschliessen, so betone ich dennoch, dass man bei diesen Affektionen wohl nie ein derartiges Bild erhält. Eher könnte man noch an Osteoarthritis deformans denken. Am wenigsten indessen würde man sich wundern, wenn man diese Alteration der Knochen neben anderen sicheren Lueszeichen finden würde. Wenigstens erinnert mich diese Art der Exostose, diese zackenförmigen, auffasernden Auswüchse des Periostes lebhaft an die Befunde bei luetischen Knochen, ich verweise z. B. auf den Proc. coronoideus ulnae in Fig. 3 dieser Arbeit, auf das Olecranon in Fig. 1, Tafel XI meines Atlas der Knochenerkrankungen, besonders aber auf das Olecranon in Fig. 14 und den Humerus, Fig. 18 der oben zuerst zitierten Kienböckschen Arbeit. Ferner scheint also die Spongiosa an unserem Talus und Naviculare nicht ganz normal, wenigstens nicht in Fig. 5. Hier scheint teilweise Osteosklerose zu bestehen, wenn man sich auch durch die mehrfache Schattendeckung nicht täuschen lassen darf. — Trotzdem lasse ich es unentschieden, ob Lues vorliegt oder nicht; alle anderen Momente der Krankengeschichte und des Krankheitsbefundes können solche Diagnose weder stützen noch ganz ausschliessen. Und ähneln auch diese Hyperostosen hier anderen Befunden bei zweifelloser Lues, so ist ferner zu bedenken, dass wir in Fig. 4 u. 5 wahrscheinlich nicht spezifische Gummata vor uns haben, sondern nur rein irritative Prozesse (wie sie aber allerdings äusserst häufig in dieser Form und Gestalt bei Lues vorkommen). Nun nahm man ja früher einmal an, dass Arteriosklerose fast immer Folge von Syphilis sei; jetzt aber sind die Meinungen wohl derart, dass Arteriosklerose ebensogut und noch häufiger die Folge anderer Gewebsschädigungen (Alkoholgenuss, Vertilgen reichlicher und guter Speisen u. s. w.) sein kann. So genügt also auch die Arteriosklerose in unserem Falle nicht, um die Diagnose Lues sicherzustellen. Eins aber kann man wohl als sicher annehmen, dass nämlich hier (Figg. 4 u. 5) die (symmetrische) Knochenaffektion an Talus und Naviculare mit der Arteriosklerose in unmittelbarer Beziehung steht. Es ist unmöglich, die ganze Litteratur über Arteriosklerose durchzusehen resp. sich zugänglich zu machen. Soweit mir solche zur Verfügung steht, kann ich nirgends erwähnt oder auch nur angedeutet finden, dass bei nicht luetischer Arteriosklerose eine Beteiligung des Knochensystems in Gestalt erheblicher symmetrischer Auswüchse statthat.

Unser Fall, der nach obigen Ausführungen wohl der Erwähnung wert ist, lässt uns demnach folgende Schlussforderungen ziehen:

1. Entweder es besteht thatsächlich Lues,
   a) dann brachte das Röntgenbild wichtige typische Symptome (die symmetrische eigenartige Knochenveränderung) zum Vorschein, die sonst nicht so früh hätten erkannt werden können,
   b) dann thun die beiden Bilder aufs instruktivste den unmittelbaren Konnex der Gefässerkrankung mit der Knochenerkrankung dar.
2. Oder es liegt keine Lues vor,

   dann stehen wir vor der äusserst seltenen resp. bis jetzt kaum beobachteten Thatsache, im Gefolge einer nicht syphilitischen Arteriosklerose umfängliche Knochenwucherungen in idealer Symmetrie konstatieren zu können.

Aus dem Röntgeninstitute des Herrn Dr. R. Kienböck in Wien.

Radiographische Verdauungsstudien.

Von

Dr. **Oscar-Kraus**, Carlsbad.[1])

(Hierzu Tafeln XXVIII, XXIX, XXX.)

Untersuchungen über die motorische Magen-Darmfunktion wurden bisher bekanntlich meist in der Weise vorgenommen, dass das Versuchstier, chloroformirt oder curarisirt, nach Eröffnung der Bauchhöhle im Kochsalzbade zur Beobachtung kam.

„Diese rohe Verletzung der Integrität des Organismus" — wie Pawlow[1] sich ausdrückt — muss begreiflicherweise den normalen Ablauf gewisser Organfunktionen störend beeinflussen und kann für die Beurteilung der Versuchsresultate nicht gleichgiltig sein.

Deshalb haben auch Thiry, Klemensiewicz, Heidenhain, Minkowski, Eck, Pawlow u. a. an Stelle der „vivisectorischen" die „chirurgische" Methode in die Untersuchungstechnik der Verdauungsphysiologie eingeführt. Das Versuchstier wird lege artis laparotomirt, eine Magenfistel, ein „isolirter kleiner Magen" oder Ähnliches angelegt, die Ausheilung abgewartet, und an dem so präparirten Tiere werden dann physiologische oder chemische Untersuchungen vorgenommen.

Wenn man dieser Methode auch den Vorwurf der „Roheit" ersparen darf, so kommt hingegen die „Verletzung der Integrität des Organismus" nicht in Wegfall, und haften ihr auch manche Fehler der ersteren Untersuchungsart nicht an, so ist doch auch sie nicht gänzlich einwandfrei.

Um nur Eines zu sagen, so kann es für den Ablauf der Magenbewegungen gewiss nicht gleichgiltig sein, ob die Magenwand vermöge einer Gastrotomiefistel an die Bauchwand fixirt ist, oder ob gar ausserdem noch — selbst mit Schonung der Gefässe und Nerven — aus einem Magen zwei gemacht worden sind. So sinnreich diese Idee auch erscheinen muss, so schöne Resultate sie auch bei Untersuchungen über den Chemismus der Magenverdauung ergeben mag: die Magenbewegung ist denn doch ein vorwaltend bio-mechanischer Vorgang und daher die Annahme vollauf berechtigt, dass derartige Organverlagerungen und Organveränderungen auch den mechanischen Ablauf der Bewegung verändern werden. Ausserdem wurde nicht mit Unrecht darauf hingewiesen, dass die Magenfistel den Gasdruck im Inneren des Magens mit jenem der atmosphärischen Luft gleich stellt, was doch unter physiologischen Verhältnissen nicht der Fall ist.

Das gänzliche Ausschalten eines jeden, ob vivisectorischen oder chirurgischen, Eingriffes aus der Versuchstechnik der Verdauungsphysiologie erschien daher als ein wünschenswertes Ziel, und man darf sagen, dass es, insoweit es sich um den Bewegungsmechanismus handelt, im Prinzipe als gelöst betrachtet werden kann.

Im Mai 1897 begann nämlich Cannon in Boston[2,3,4] mit der Publikation einer Reihe von Untersuchungen über den Verdauungsmechanismus, die er mit Zuhilfenahme der Radioskopie an intakten, nicht chloroformirten, nicht curarisirten Tieren ausgeführt hatte. Kurz nachher folgten ihm Roux und Balthazard in Paris[5,6,7,8,9] ohne wesentliche Änderung in der Versuchsanordnung.

Die genannten Autoren untersuchten intakte Tiere, indem sie ihnen Wismuth unter das

[1]) Mit Zugrundelegung einer von Demonstrationen begleiteten vorläufigen Mitteilung in der Gesellschaft für innere Medizin in Wien, Sitzung. vom 2. April 1903. Der Redaktion überreicht am 30. April 1903.

Futter mischten und dann die Bewegungen des Verdauungsrohres auf dem Röntgenschirme beobachteten. Sie haben auf diese Weise die Verdauung von Fröschen, Katzen, Hunden, ja die Franzosen sogar die menschliche Verdauung beobachtet. —

Wie jeder Methode, haften auch der erwähnten derzeit noch Mängel, meist technischer Natur an, allein dadurch, dass sie eben, wie gesagt, eine ganze Reihe von Fehlern der anderen Methoden ausschaltet, bisherige Ergebnisse teils bestätigt, teils widerlegt, hilft sie die Fehlergrenze beträchtlich einengen.

Die Versuche Cannon's, die von Roux und Balthazard fortgesetzt wurden, bedeuten thatsächlich einen ganz erheblichen Fortschritt auf dem Gebiete der Untersuchungstechnik dieses Teiles der Physiologie. Die Radioskopie ermöglicht es, den einzelnen Akten der Bewegung des Verdauungsrohres mit dem Auge zu folgen, und wer jemals den Ablauf von Contraktionswellen über die grosse Curvatur auf dem Röntgenschirm beobachtet hat, oder wer die Entleerung des Magens in das Duodenum abpassen konnte, dem wird gewiss dieses Bild stets greifbar vor Augen stehen.

So dankenswert und lehrreich nun auch die Beobachtungen der drei Forscher erscheinen, so interessantes Material sie auch zur Klärung mancher Fragen beigetragen haben — und dies gilt besonders von Cannon's Mitteilungen über die Darmbewegung — so kann man sich doch der Thatsache nicht verschliessen, dass das Auge die Eindrücke nicht so genau fixirt, dass es nicht so genau „analysirt", als dies wünschenswert erscheinen muss. Deshalb haben die gen. Autoren versucht, ihre Eindrücke zu fixiren, indem sie auf dem Röntgenschirm „nachzeichneten". Dieses Nachzeichnen konnte aber auch nur schematisch und aus dem Gedächtnis vorgenommen werden. Denn man braucht nur den Ablauf einer Welle über den Magen einer Katze oder eines Meerschweinchens zu beobachten, um einzusehen, dass es ganz unmöglich ist, dem raschen Wechsel der Conturen mit dem Stifte zu folgen, da derselbe unter der Hand vor sich geht. Schneller als man einen Wellenberg nachziehen kann, ist dort ein Wellental und umgekehrt, und ehe die Welle noch über die grosse Curvatur abgelaufen ist, erscheint schon eine zweite an der Cardia, sodass zu einer gewissen Zeit zwei Wellen gleichzeitig auf der Curvatur zu sehen sind.

Man hat daher daran zu denken, die Radiographie für die genannten Zwecke heranzuziehen, wenn man auch begreiflicherweise auf grosse Schwierigkeiten stossen muss. Diese Schwierigkeiten rühren hauptsächlich daher, dass man bei relativ ungenügender Lichtquelle möglichst kurzdauernde Expositionen zu machen hat. Roux und Balthazard haben versucht den Froschmagen zu photographiren, und haben, wie sie mitteilen, bei einer Exposition von ca. einer Sekunde auf Films photographirt. Betrachtet man ihre Radiogramme, so sieht man aber nie einen einzigen Contur, sondern immer eine ganze Anzahl von einander kreuzenden Conturen; die Exposition war offenbar länger als die Ruhelage der photographirten Partie.

Man darf nämlich nicht vergessen, dass ausser der Eigenbewegung des Verdauungsrohres noch die Atembewegung mit ins Spiel kommt. Bereits bei relativ niederen Tieren, wie bei Fröschen kommt sie in Betracht. Wir werden aber sehen, dass sie bei höheren Tieren noch viel grössere Hindernisse für die Radiographie setzt.

Seit dem Erscheinen der citirten Arbeiten ist eine Reihe von Jahren ins Land gegangen, die maschinellen und instrumentellen Behelfe der Radiographie sind verbessert und vervollkommnet worden, und es verlohnt sich wohl, die genannten Untersuchungen nachzuprüfen und fortzusetzen.

Dies habe ich nun im Laufe dieses Winters in Dr. Kienböck's Institut in Wien versucht.

Meine Untersuchungen sind noch nicht abgeschlossen, und ich kann deren äusserst interessante Ergebnisse derzeit noch nicht in ihrer Gänze veröffentlichen.

Gleichwohl möchte ich es nicht verabsäumen, den Lesern dieser Zeitschrift bereits jetzt einige Phasen der Verdauung im Radiogramm vorzuführen, ohne mich bei dieser anspruchs-

losen Mitteilung auf systematische Darstellung oder auf eingehende kritische Beleuchtung fremder Versuchsresultate einzulassen.

Die Versuche wurden an Fröschen, weissen Mäusen, Meerschweinchen und Katzen ausgeführt. Über die genaue Versuchsanordnung will ich ebenfalls später berichten. Nur soviel sei gesagt, dass ich von Funkenaufnahmen ausgehend — d. h. Aufnahmen, bei denen jeder Schlag des Unterbrechers ein Bild lieferte — zu jener Dauer der Exposition überging, die noch reine Conturen ergab. Jeder Aufnahme ging eine radioskopische Beobachtung voraus.

Aus der grossen Zahl meiner Radiogramme will ich zunächst drei Serien von Froschaufnahmen herausgreifen und deren markanteste Bilder reproduciren. Es sind gewissermassen „Aktstudien", welche verschiedene Verdauungsphasen darstellen.

Die Frösche erhielten ein Gemisch von Mehl und Bismut. subnitric., mit einem Tropfen Milch, bei Frosch I zu einem festen Teige angeknetet, bei Frosch II und III von dünnbreiiger Konsistenz. Keine Flüssigkeit. In der Folge hatte das Tier dauernd zu fasten. Die Menge des eingeführten Gemisches betrug 1 bis 2 Ccm. An dieser einen Portion verdauten die Frösche sehr ungleich lange: zwischen 12 Tagen und 4 Wochen. Es waren Winterfrösche; auch muss man annehmen, dass das hohe spezifische Gewicht der erwähnten Nahrung auf den langsamen Ablauf der Verdauung hier von grösserem Einfluss gewesen sei, als bei höheren und grösseren Thierspezies mit kräftigerer Muskulatur.

Die Aufnahmen wurden anfangs alle halbe Stunden, später einmal in einer, in zwei, in zwölf, in 24 Stunden vorgenommen.

Von Frosch I wurden im ganzen 43 Aufnahmen gemacht; er lag auf dem Rücken und war auf einen Rahmen festgebunden.

Fig. 1. Eine Stunde nach der Nahrungsaufnahme. Vom Kopfskelett ist nur ein Teil sichtbar. In dessen unterem Bereich befinden sich noch einige schwarze Punkte: Nahrungspartikel im Schlunde. Darunter die lufterfüllten Lungensäcke, an denen man alveoläre Struktur erkennen kann. L. u. ein tief opaker Schatten: der von der Nahrung erfüllte Magen mit scharfen Einkerbungen in seinem unteren Teile, der Pars praepylorica. Zwischen der Nahrung und der Magenwand befindet sich ein feiner, heller Saum: Luft. Zwischen den Partikeln im Schlunde und dem Magen sieht man noch einige gröbere Teilchen auf der Wanderung in den Magen.

Fig. 2. Eine halbe Stunde später ($1^1/_2$ post ingest.). Im Bereiche des Kopfskelettes befinden sich immer noch Speisepartikel, die meisten sind bereits in den Magen hinabgewandert. Der obere Magen(Nahrungs-)rand wird von der unteren Lungenpartie überlagert. Der untere Magencontur ist weniger scharf eingekerbt. Unter ihm eine grössere Luftansammlung.

Fig. 3. 4 Stunden und 10 Min. nach der Mahlzeit. Mund und Schlund sind gänzlich entleert. Die zuletzt herabgestiegenen Partikel haben sich im oberen Teile des Magens (Cardia) mit Luft gemengt, offenbar als Wandbelag, angehäuft. Ausserdem sieht man dort, nach o. i. eine grössere Luftansammlung, die sich gegen die Lungengrenze scharf absetzt, dieselbe zum Teil überschneidend. Immer sind die hauptsächlichsten Einkerbungen aussen (grosse Curvatur) und unten (Pars praepylorica). I. u. ist die Bildung eines Fortsatzes angedeutet.

Fig. 4. 9 Stunden p. ing. Noch immer sieht man Partikel herabsteigen. Noch immer ist eine grössere Menge Luft im cardialen Teile des Magens befindlich. Der Pylorus öffnet sich. Auf allen diesen Bildern sieht man, dass die kleine Curvatur (der innere, gegen den Beckenknochen sehende Contur) nur wenige, flache Kerben (Contraktionswellen) zeigt, desgleichen der obere Abschnitt (Cardia). Noch besser sieht man dies auf den nächsten Bildern.

Fig. 5. 23 h 40 min. p. ing. Hier ist der ganze Contur des Magens, auch gegen die Lunge hin, genau abgesetzt. Man kann ganz deutlich drei Anteile unterscheiden: 1. den Fundus, im oberen Teile mit Luft gefüllt, im unteren mit der Nahrung, deren obere Begrenzung im Bilde fast horizontal verläuft. Die Conturen dieser Partie fast ohne Zeichen von Contraktionen. Der Fundus ist thatsächlich das Speisereservoir. 2. Die Pars praepylorica, gegen den

Fundus winklig abgesetzt. An ihr, sowie an dem untersten Teil der gr. Curvatur, Wellenconturen. Diese Partie ist die „Pumpe". 3. Die Einschnürung der Pars pylorica, Nahrung durch sie hindurchtretend. Auf demselben Bilde sehen wir aber auch bereits Nahrungsballen im Bereiche des Darmes. Es sind ihrer drei, deren oberster die untere Grenzlinie der linken Lunge berührt. Er befindet sich in einer Dünndarmschlinge, desgleichen der unmittelbar unter ihm. Wie die Nahrung vom Pylorus dorthin gelangt, lässt sich aus dieser Aufnahme nicht ersehen, wohl aber aus Fig. 8 und 9. Der unterste, dem Magen nächstliegende Ballen, scharf conturirt, wie mit dem Locheisen ausgeschlagen, befindet sich bereits im ampullenartigen Enddarm.

Fig. 6. Aufnahme eine Stunde nach der vorhergehenden. Am Magen keine wesentliche Veränderung. Dagegen hat sich der oberste, im Dünndarm befindliche Ballen in zwei Teile geteilt. Dies ist jener Vorgang, den Cannon[4] als „rhytmic segmentation" bezeichnet hat, und der darin besteht, dass, unabhängig von der Peristaltik, die Nahrung in einzelne Ballen zerlegt wird, diese werden wieder zerlegt, vereinen sich mit Teilen anderer Ballen zu neuen, teilen sich wieder, vereinigen sich wieder etc., sodass die Teile neuerdings mit den Darmsäften in Berührung gebracht und gut durchgemahlen werden.

Im nächsten Bilde

Fig. 7. (1d 2h 20 min. p. ing. [26h 20 min.] d. h. ca. 2h nach der vorhergehenden Aufnahme) sind diese zwei obersten Teile im Begriffe, sich aufs neue zu vereinigen, der mittlere, der Wirbelsäule aufliegende, zeigt eine Einkerbung, teilt sich also gerade. Der unterste (in der Ampulle) ist unverändert, zwischen ihm und dem Magen ein aufwärts wanderndes Partikelchen. Am Magen selbst keine merkliche Veränderung.

Fig. 8. 2d 2h 55m. Man kann hier genau den Weg verfolgen, welchen die Nahrung nimmt: sie steigt an der Ampulle vorbei in die Höhe. Es macht den Eindruck einer bis auf ein kleines Lumen, eine Art „Gerinne", contrahirten Schlinge, die auf der Höhe umbiegt. Dort ist der erste grössere Ballen zu sehen. Dass derartige Umbeugungsstellen die Ansammlung von grösseren Massen von Contentis begünstigen, wissen wir ja aus der Lehre von der Obstipation. Gerade an dieser Stelle, die etwa der Flexura lienalis entsprechen dürfte, finden sich bei chron. Obstipation stets Skybala. — Der Magen ist immer noch mit Luft und mit Nahrung gefüllt. Seine Conturen sind fast ohne Kerbe, ohne Zeichen merklicher Contraktion. Sein Inhalt hat beträchtlich abgenommen; jener der Ampulle hat sich wesentlich vergrössert.

Fig. 9. 3d 3h 50m. Das Volumen des Magens hat sich verringert, ebenso das der eingeschlossenen Luftmenge. Die grosse Curvatur zeigt wieder eine Contraktion, dgl. auch die kleine. Bisher konnten wir dies nicht beoachten. Die Verbindung zwischen Magen und Umbiegungsstelle des Dünndarmes ist sichtbar, dgl. auf der rechten Seite (vom Beobachter) ein ähnliches Gerinne, das zur Ampulle führt.

Fig. 10. 14d 9h 5m. Der Magen hat sich verschmälert und verlängert. Auf der kleinen Curvatur finden sich tiefe Einkerbungen, wie von kräftigen Contraktionen herrührend. Es wäre ja ganz plausibel, dass zur Ausstossung der letzten Teile des Mageninhaltes die Kontraktionen der beiden einander gegenüberliegenden Wände erforderlich wären. Doch darf man sich über diese, wie über viele andere Fragen, nur mit der grössten Zurückhaltung äussern und besonders nicht vergessen, dass die vorliegenden Bilder bloss „eine" Verdauung „eines" Frosches unter gewissen (wahrscheinlich ganz besonderen) Verhältnissen darstellen. Sie sind uns darum nicht minder interessant erschienen.

Fig. 11. Am 28. Tag. Der Magen mit Luft gefüllt, dgl. die Ampulle. In derselben die letzten kleinen Partikelchen der Contenta, die bis auf diesen Rest abgegangen sind. Die beiden folgenden Frösche erhielten, wie schon erwähnt, dünnbreiige Nahrung (ein einzigesmal eine Portion); so sehen wir denn hier auch den Ablauf der Verdauung verhältnismässig rascher erfolgen. Allein dennoch waren auch hier die peristaltischen Bewegungen so langsam, dass wir 10—20 Sekunden exponiren konnten, ohne unscharfe Bilder zu erhalten.

Frosch II wurde nicht aufgebunden, sondern zunächst, den Rücken nach aufwärts, in

eine Pappschachtel gesteckt, d. h. von der Bauchseite her radiographirt. Der Eindruck dieser Bilder ist auch von dem der vorhergehenden wesentlich abweichend.

Hier lief die Verdauung in etwa 14 Tagen ab. Es wurden während dieser Zeit 27 Aufnahmen gemacht.

Fig. 12 zeigt uns eine Aufnahme unmittelbar nach der Nahrungsaufnahme. Mundhöhle, Speiseröhre und auch bereits der Magen enthalten Nahrung. Im Munde liegt sie symmetrisch zu beiden Seiten der Zunge.

Fig. 13. 17h 30m p. ing. Schlund und Oesophagus leer. Der Magen zeigt einen viel grösseren Schatten, als beim ersten Frosch. Über der grossen Curvatur eine deutliche Welle, an der Cardia Luft, dgl. am Übergang ins Duodenum. Der Dünndarm enthält verschiedene, lufthältige Contenta, die mit einander nicht zusammenhängen, deren Configuration erkennen lässt, dass sie einem Convolut einander kreuzender Schlingen angehören. Diese Schlingen sind immer streckenweise leer. Ob auch luftleer, lässt sich, wegen der anscheinend weit herabreichenden Lunge, nicht beurteilen. Man muss sich bei der Deutung dieser Bilder immer aufs neue daran erinnern, dass solche Radiogramme keine Perspektive haben.

Fig. 14. 22h 30m p. ing. Die Pars praepylorica arbeitet, der Fundus ist ruhig. Der Dünndarm ist besser gefüllt, die Luft und Contenta führenden Schlingen lassen sich deutlicher erkennen. Der Pylorus ist gerade contrahirt.

Fig. 15. 48h 30m. Wir haben den Frosch auf den Rücken gelegt und mit Heftpflaster auf die Unterlage befestigt. (Der Heftpflasterstreifen und dessen umgebogenes hinteres Ende ist, besonders links unten, sichtbar.) Der Magen — nunmehr links im Bilde — ist in seinem oberen Teile entleert, hier zum Teil lufthältig. Das Convolut der Dünndarmschlingen zeigt eine fast continuierliche Inhaltssäule.

Fig. 16. 7d 14h — m. Magen und Dünndarm sind leer. In der Ampulle noch ein klumpiges Skybalon und Luft.

Frosch III zeigt ähnliche Verhältnisse. (25 Aufnahmen.) Der Frosch liegt zunächst wieder bäuchlings auf der Platte. Die ersten vier Bilder (unmittelbar nach der Nahrungsaufnahme; 1h 15m; 2h; 2h 45m p. ing.) zeigen die Füllung des Magens, Eröffnung des Pylorus, Beschickung der obersten Dünndarmpartien. Wellen wieder im Bereiche der Pars praepylorica auf der gr. Curvatur.

Fig. 21 und 22 (30h 45m p. ing.) illustriren dieselbe Verdauungsphase, das letztere Bild ist eine Aufnahme von der Rückseite, ergo der Magen wieder links. Bemerkenswert ist die starke Lufthülle, um sein Contentum. In No. 21 fällt die eigenartige, an die Plicae conniventes Kerkringii gemahnende Fältelung auf.

Fig. 23. Magen leer, im Dünndarm verstreute Brocken, r. v. o. Contenta in zwei einander fast im rechten Winkel kreuzenden Schlingen.

Fig. 24. Am 7. Tage nur sehr geringe Contenta im Enddarm, der wieder lufthältig ist.

Wir möchten aus den vorliegenden Radiogrammen möglichst wenige Schlüsse ziehen. Allenfalls den, dass beim Frosche, unter den gegebenen Bedingungen, zu gewissen Zeiten Magen, Dünndarm und Enddarm gleichzeitig Contenta enthalten. Ferner, dass sich hier die Contenta, bald nachdem sie in den Dünndarm gelangt sind, nicht mehr in einer continuirlichen Säule fortbewegen, sondern gewissermassen echelonnirt wandern. Dass sich hierbei mitunter Cannon's „Segmentation" im Radiogramme fixiren lässt. Dass die Umbeugestellen der Schlingen derartige Ansammlungen begünstigen etc.

Jedenfalls wird man uns zugeben müssen, dass die Radioskopie allein nicht imstande ist, derartige Ergebnisse zu liefern, als die Radiographie. „Denn was man schwarz auf weiss besitzt, kann man getrost nachhause tragen." Und zu Hause bedarf es dann erst noch eines eingehenden Studiums, um sich in den fixirten Bildern zurecht zu finden. Das Auge ist nicht imstande, gleichzeitige Eindrücke zu fixiren, wie es die photographische Platte thut, und die

1

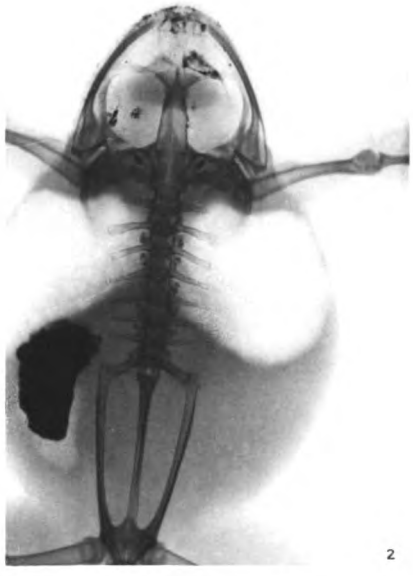
2

3

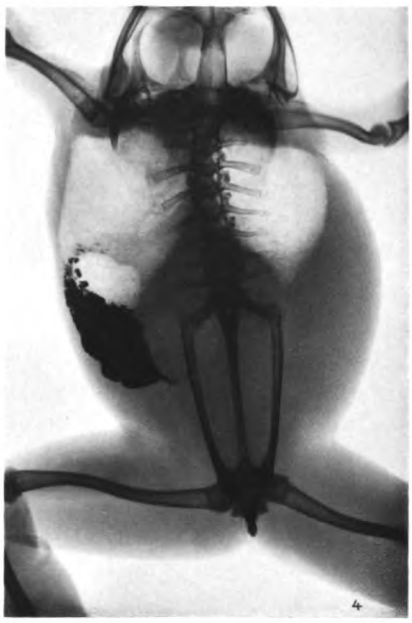
4

5

6

7

8

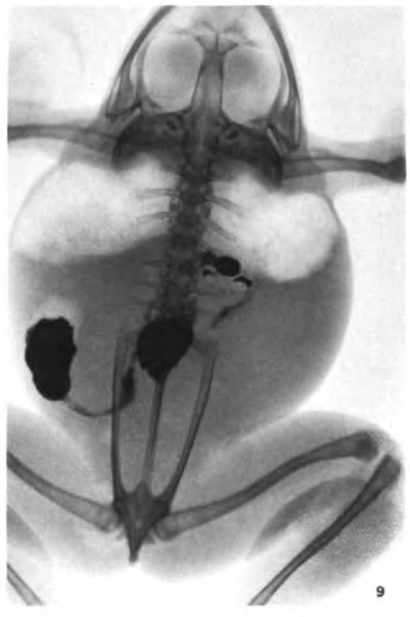
9

Neue Photogr. Gesellsch. A.-G. Berlin-Steglitz. Verlag von Lucas Gräfe & Sillem in Hamburg.

UNIV. OF MICH.

10

11

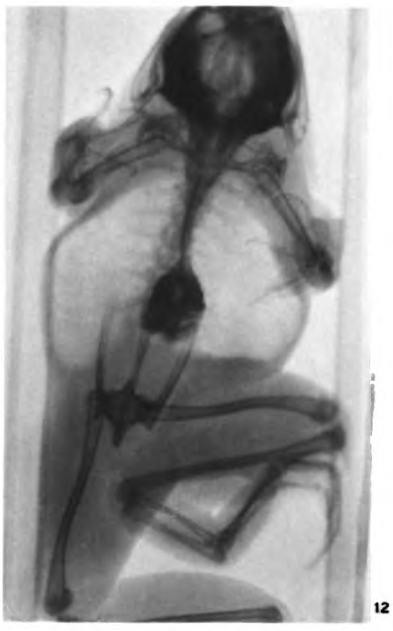
12

13

14

15

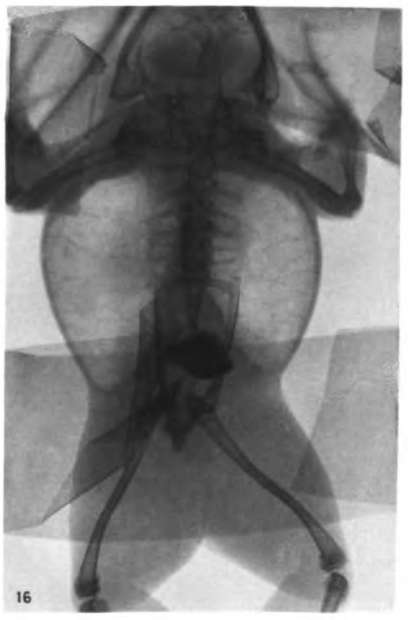
16

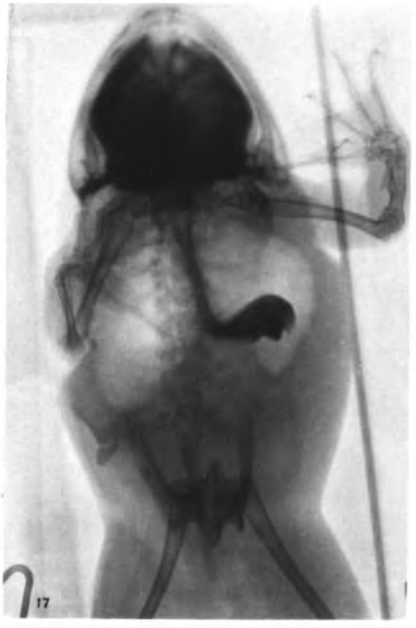
17

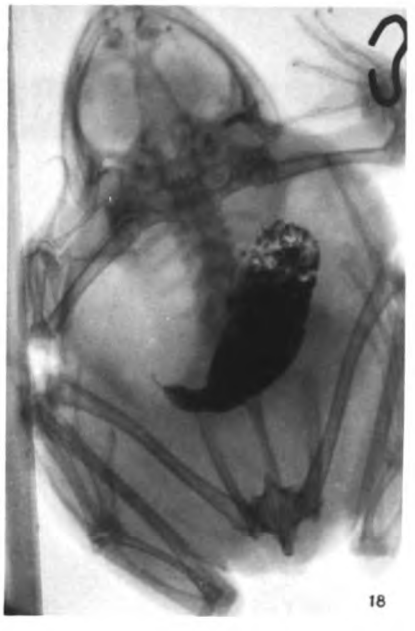
18

Neue Photogr. Gesellsch. A.-G. Berlin-Steglitz. Verlag von Lucas Gräfe & Sillem in Hamburg.

19

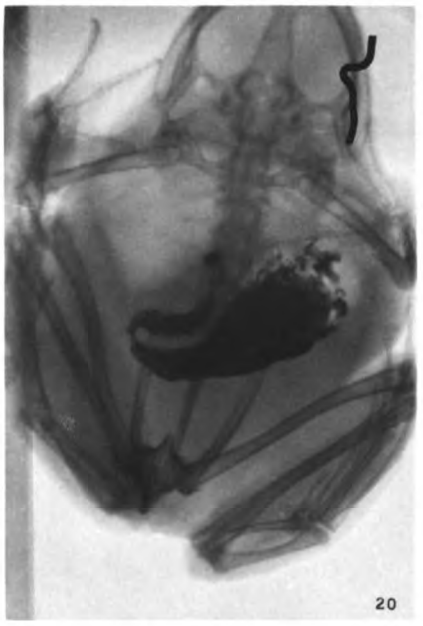
20

21

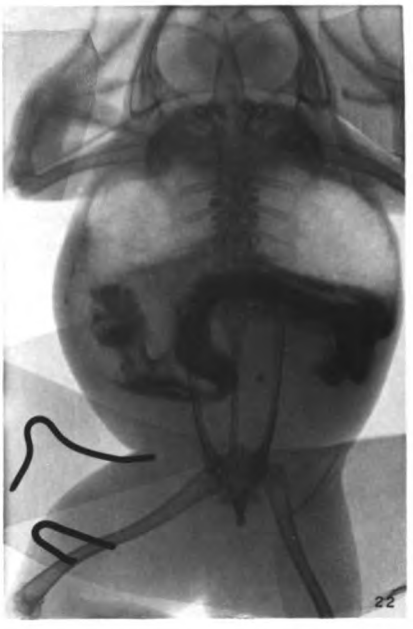
22

23

24

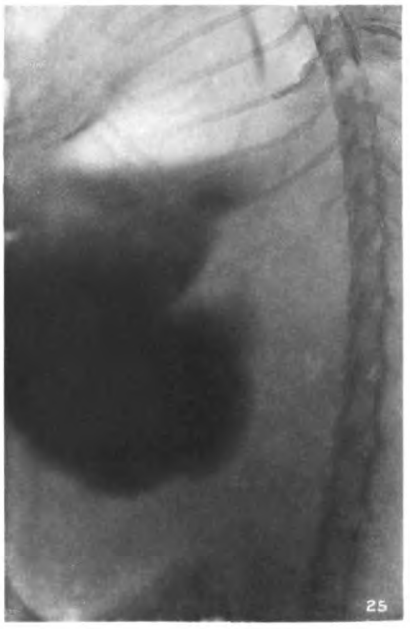
25

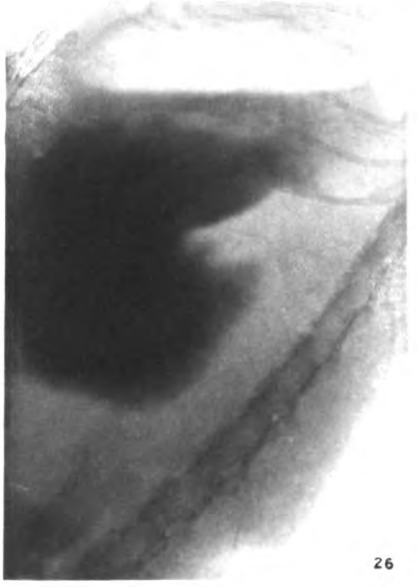
26

Neue Photogr. Gesellsch. A.-G. Berlin-Steglitz. Verlag von Lucas Gräfe & Sillem in Hamburg.

UNIV. OF MICH.

Deutung verschiedener „Schatten“ gelingt oft erst nach Vergleichung einer ganzen Serie von Radiogrammen untereinander.

Freilich sind für das Verständnis der Magendarmbewegungen beim Menschen analoge Vorgänge bei höheren Tierspezies bedeutungsvoller. Nur stellen sich hier der Radiographie, wie schon eingangs erwähnt, derzeit noch grosse Schwierigkeiten in den Weg.

Welchen Wert aber gerade hier derartige Radiogramme beanspruchen dürfen, davon mögen die beiden nachfolgenden Aufnahmen Zeugnis ablegen.

Sie stammen von einem Meerschweinchen, eine halbe Stunde nach der Nahrungsaufnahme. Auch hier war die oberwähnte trockene Nahrung ohne jede Flüssigkeit, verabreicht worden.[1])

Die Expositionsdauer betrug weniger als eine Sekunde, und dennoch zeigen die beiden Bilder keine reinen Konturen. Nicht nur laufen die Wellen mit einer gewissen Raschheit über den Magen ab — sondern auch die Atmungsbewegungen schaffen Complikationen. Wir zählten bei einem Meerschweinchen 130—180 Atemzüge in der Minute, was 2—3 Atemzügen pro Sekunde entspricht. Das heisst also: das Zwerchfell bewegt einen und denselben Punkt des Magens 4—6 mal in der Sekunde im Sinne der Ordinate durchs Gesichtsfeld, wenn wir das Versuchstier mit dem Kopfende nach oben gelagert denken. Mit dieser Bewegung kombinirt sich noch die Wellenbewegung des Magenrohres, daher die unscharfen Conturen, selbst bei relativ kurzer Expositionsdauer.

Fig. 25 zeigt die Seitenansicht des Rumpfes von einem Meerschweinchen. Das Tierchen ist aufrecht gehalten. Rechts die Wirbelsäule fast senkrecht von oben nach unten verlaufend, links unten ein tief opaker Schatten, der Magen nach hinten zu mit einer unscharfen Andeutung der Pars pylorica. Der Magen ist in seinem unteren Anteile von der wismuthältigen Nahrung erfüllt. Das obere Drittel des Magenschattens ist minder saturirt und grenzt oben an einen Bezirk hellen Lichtes, in dem sich die beiderseitigen Rippen kreuzen.

Der weniger saturirte Schatten ist Flüssigkeit, das helle Licht über dem Flüssigkeitsniveau Luft.

Die Richtigkeit dieser Deutung erhellt aus Fig. 26:

Das Meerschweinchen befand sich in einer Pappschachtel, und wir haben es nunmehr mit dieser aus der vertikalen Position hintenüber geneigt, fast auf den Rücken gelegt, was sich an dem schrägen Verlauf der Wirbelsäule erkennen lässt. Die Projektion des Magenkonturs hat sich ebenfalls entsprechend geändert, auch der Magen liegt schief, nur der lichte Bezirk hat seine horizontale untere Begrenzung beibehalten: solches Verhalten kann einzig und allein ein Flüssigkeitsniveau zeigen.

Auf dem Röntgenschirm können wir übrigens das Vorhandensein von Flüssigkeit ebenfalls zur Ansicht bringen, wenn wir das Tier schütteln.

Diese Bilder bestätigen ältere Angaben, so diejenige Pawlow's[(1)], dass der „kleine isolirte Magen“, der beim nüchternen Tiere leer ist, schon einige Minuten nach der Nahrungsaufnahme zu secerniren beginnt. Auch hier ist Sekret ausgeschieden worden, und da diese Ausscheidung nach einer halben Stunde bereits die Hälfte der Menge der festen Nahrung betrug, so erfährt hier Pawlow's Angabe von der der Nahrungsmenge proportionalen Sekretausscheidung ihre Bestätigung.

Wenn man bedenkt, dass Pawlow seine Versuche an einem Hunde mit einem künstlich präparirten zweiten Magen und mit einer Magenfistel angestellt hat, so erscheint ein derartiger

[1]) Gerade Meerschweinchen scheinen uns für derartige Versuche besonders geeignet zu sein u. zw. zunächst deshalb, weil sie einen relativ grossen Magen besitzen und hernach auch wegen ihrer Gutmütigkeit. Eine Katze, die 24 h gefastet hat, bildet nicht bloss eine Gefahr für die äusseren Decken des Untersuchers, sondern befindet sich auch — und darauf hat schon Cannon hingewiesen — in einem derartigen Excitationszustand, dass der Ablauf der motorischen Funktionen nicht unerheblich modificirt sein dürfte.

Versuch am intakten Tiere als eine durchaus nicht überflüssige Bestätigung seiner Befunde und bildet, gewissermassen schwarz auf weiss, die Probe auf das Exempel.

Weitere Ausführungen muss ich mir für später vorbehalten.

Es ist mir eine angenehme Pflicht, Herrn Dr. Kienböck für rat- und thatkräftige Unterstützung bei meinen Versuchen an dieser Stelle herzlichen Dank zu sagen.

Litteratur

(soweit zugänglich, was nicht bei allen amerikanischen Archiven der Fall war).

(1) Pawlow, Die Arbeit der Verdauungsdrüsen, Deut. Ausg bes. von A. Walter. Bergmann, Wiesbaden 1898.
(2) W. B. Cannon & Moser, The movement of the food in the Oesophagus. Amer. Journ. of Physiology I. 4. pag. 435.
(3) W. B. Cannon, The movements of the stomach studied by means of the Roentgenrays, American Journ. of Physiol. (zuerst mitgeteilt in der Versammlung der Amer. Physiol. Society Mai 1897), Bd. I. pag. 359 u. f. 1898.
(4) W. B. Cannon, The movement of the intestines studied by means of the Roentgen rays. Journ. of the medical Research. Jan. 1902 pag. 72.
(5) J. Ch. Roux & V. Balthazard, Sur l'emploi des rayons de Roentgen pour l'étude de la motricité stomacale. Comptes rendus Soc. biolog. pag. 567, 12. Jun. 97.
(6) R. & B., ibidem, 10. Jul. 97. pag. 704.
(7) R. & B., ibidem, 24. Jul. pag. 785.
(8) R. & B., Etude du fonctionnement moteur de l'estomac à l'aide des rayons de Roentgen. Arch. de physiol. 1898 pag. 85.
(9) J. Ch. Roux, Action des solutions de peptone sur les mouvements et l'évacuation de l'estomac. Soc. biol. 5. Oct. 1901. pag. 846.

Aus der Breslauer chirurgischen Klinik des Professor Dr. von Mikulicz.

I.

Über einen röntgenographisch lokalisierten Fall von Hirntumor.[1])

Von

Dr. Otto Fittig.

(Hierzu Tafel XXXI, Fig. 1—4.)

Es sind meines Wissens nach Röntgenbilder von intracraniellen Tumoren bisher nicht bekannt gegeben. Eine sichere Darstellung dieser Objekte gelingt auch bei guter Technik in der Regel deshalb nicht, weil das Verhältnis des Absorptionsvermögens der Geschwülste für Röntgenstrahlen zu dem der sie umgebenden Schädelkapsel ein meist höchst ungünstiges ist, und weil zudem noch die grosse Masse des Gehirns eine starke Diffusion der Röntgenstrahlen verursacht. Wenn man nun auch dem letzteren Übelstand eventuell durch Anwendung eines guten Blendenverfahrens mit Erfolg begegnen kann, so wird man positive Bilder doch vorderhand immer nur in den Fällen erzielen, in welchen auch das obige Verhältnis ein günstigeres ist. Dies ist der Fall bei knöchernen oder verkalkten Tumoren und kann denkbarer Weise auch eintreffen, wenn andererseits die Schädelknochen sehr dünn sind, also vielleicht bei Kindern oder unter abnormen Verhältnissen auch bei Erwachsenen.

In unserem Falle waren die nötigen Bedingungen dadurch geschaffen, dass der Gehirntumor z. T. verkalkt, und der Kranke zugleich noch jung war. So gelang sogar eine Dar-

[1]) Nach einem Vortrag, gehalten in der medizin. Sektion der schles. Gesellsch. für vaterländ. Kultur am 28. Nov. 1902.

2

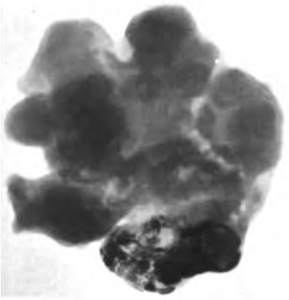

3

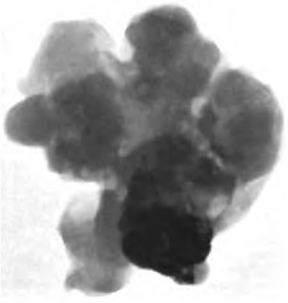

4

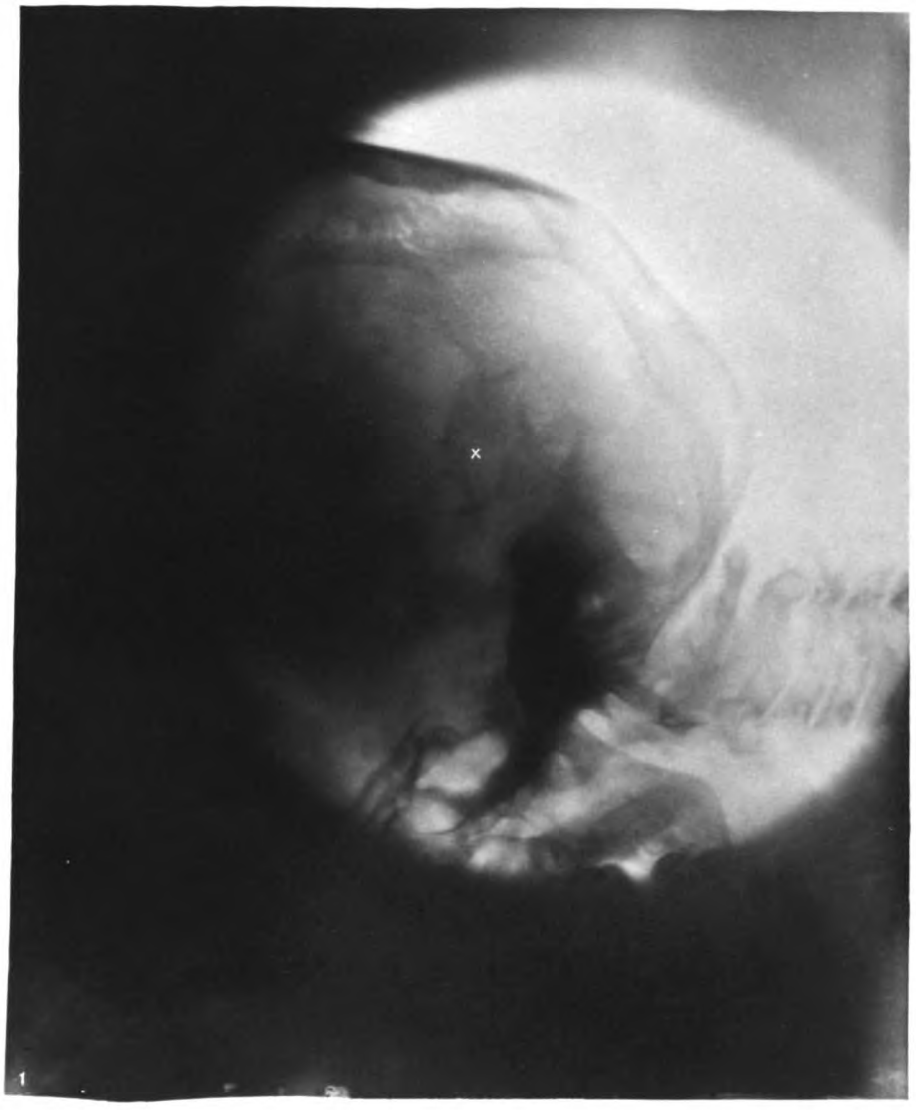

1

5

Neue Photogr. Gesellsch. A.-G. Berlin-Steglitz.

Verlag von Lucas Gräfe & Sillem in Hamburg.

stellung in zwei Ebenen, wodurch der Sitz des Tumors bestimmt war, und dies hatte zufällig um so grössere Bedeutung, als die klinischen Symptome zu einer falschen Lokalisation geführt hatten, wie sich aus der folgenden kurzen Betrachtung der Krankengeschichte ergeben wird.

Es handelte sich um einen neunjährigen Knaben, der nach der Anamnese seit einem halben Jahr Erscheinungen von Gehirnerkrankung, bestehend in Kopfschmerzen, Krampfanfällen mit Bewusstlosigkeit und Abnahme des Sehvermögens aufgewiesen hatte. Die klinische Untersuchung und Beobachtung des Kranken ergab beiderseitige hochgradige Stauungspapille, Zeichen heftiger Kopfschmerzen, zeitweise auftretende Somnolenz, Schwindel und epileptische Konvulsionen. Die Diagnose wurde auf „Tumor cerebri" gestellt. Was die Lokalisation anbelangte, so sprach eine Reihe von Symptomen dafür, dass der Tumor auf der linken Seite, wahrscheinlich in der hinteren Schädelgrube und vielleicht im Pons gelegen war. Beim Beklopfen des Schädels war nur die linke Seite schmerzhaft. An den Extremitäten waren die Reflexe rechts lebhafter als links, und an der Zunge zeigten sich Lähmungserscheinungen rechterseits. Dagegen bestanden im Bereich des Facialis und Trigeminus Lähmungen auf der linken Seite. Ausser dieser „alternierenden" Lähmungsform wies auch eine konjugierte Ablenkung der Augen nach rechts, vom Herde weg, auf eine linksseitige Ponserkrankung.

Im Gegensatz hierzu zeigten die Röntgenbilder einen wohl hinter der Schläfenbeinpyramide, aber rechts von der Protuberantia occipitalis liegenden Schatten. In der transversalen Aufnahme war dieser Schatten annähernd elliptisch, etwas ausgebuchtet, in der frontooccipitalen mehr rund und aus drei sich schneidenden Kreisen zusammengesetzt (vergl. Tafel XXXI, Fig. 1 und 2).

Da zwei weitere Kontrollaufnahmen die gleichen Schatten ergaben, konnte kein Zweifel bestehen, dass dieselben der röntgenographische Ausdruck des Tumors waren, und man stand damit vor einem Widerspruch, welcher mit Rücksicht auf einen Operationsplan recht misslich war.

Man entschloss sich, rechts am Hinterkopf einzugehen und bei der Operation wie auch später bei der Autopsie stellte sich heraus, dass der Tumor in der That nur in der rechten Hemisphäre gelegen, und die linke Seite völlig frei war. Ein kleiner Teil am unteren Ende der Geschwulst, die von der Oberfläche des Occipitallappens fast durch seine ganze Tiefe hinabreichte, bestand aus drei etwa haselnussgrossen Höhlen mit verkalkten Wänden. Die Schatten der Röntgenbilder hatten offenbar nur von diesem Teile hergerührt. Röntgenaufnahmen des exstirpirten Tumors ergaben auch Bilder der verkalkten Partie, welche in ihren Formen den Schatten der Schädelaufnahmen entsprachen (vergl. Tafel XXXI, Fig. 3 u. 4).

Mikroskopisch erwies sich der Tumor als ein Gliom. Erwähnt mag auch noch werden, dass er mit seinem breiten, oberen Teil an Stelle der Rindensubstanz getreten war, im übrigen aber mit der Hirnsubstanz nicht in Verbindung stand, sondern frei in einer glattwandigen Höhle hinabhing, welche hart hinter dem Ventrikel gelegen war, mit diesem aber nicht kommunizierte. Da an der Wand dieser Höhle sich Ependym nachweisen liess, so wäre es wohl denkbar, dass dieselbe einer der Hydromyelie gleichartigen Abschnürung vom Zentralkanal resp. Ventrikel ihre Abkunft verdankt, und dass in dieser Höhle, etwa wie eine intracystöse Mammageschwulst, der Tumor sich entwickelt hat.

Dieser eigenartigen Verhältnisse wegen hatte sich auch die Geschwulst bei der Operation ziemlich leicht und in toto entfernen lassen, trotzdem war der Kranke am Shok zu Grunde gegangen.

Wie die widersprechenden klinischen Symptome dieses Falles zustande gekommen waren, vermag ich nicht zu erklären. Da aber oft genug nicht nur die Lokalisation, sondern auch schon die Diagnose der Hirntumoren auf unsicherem Grunde steht, und da Verkalkungen dieser Geschwülste nicht allzu selten vorkommen, so mögen schon wenige Erfolge in einzelnen Fällen die geringe Mühe der Röntgenaufnahme bei jedem Fall wohl lohnen.

II.

Bemerkung zu einem Fall von Myositis ossificans.

Von

Dr. **Otto Fittig.**

(Hierzu Tafel XXXI, Fig. 5.)

Die Bilder dieses Falles von sogenannter progressiver Myositis ossificans mögen vielen bekannt sein, weil der Kranke reist und sich im Laufe der Jahre mancherorts Röntgenaufnahmen unterzogen hat. Ein Vergleich derselben aber mit denjenigen, die von de la Camp im ersten Band dieser Zeitschrift (Tafel XV) veröffentlicht sind, kann zeigen, dass in dem zwischen den beiden Aufnahmen gelegenen Zeitraum von $5^1/_2$ Jahren der Ossifikationsprozess, wenigstens am Thorax und an den Oberarmen, keine nachweisbare Zunahme erfahren hat. Für ein Stationärbleiben der Krankheit spricht auch die übereinstimmende Beschreibung in den acht Jahre auseinanderliegenden Mitteilungen Virchows[1]) und Ponficks[2]), und nach den Angaben des Patienten sollen sogar in den letzten zehn Jahren keine ausgesprochenen Verknöcherungsattacken mehr erfolgt sein.

Correspondenzen.[3])

Bemerkungen zum Aufsatz: Dr. Holzknecht: **„Die forensische Bedeutung der sog. Röntgenverbrennungen"** von Dr. Bruno Schürmayer-Hannover.

In dem genannten Aufsatze kommt der Verfasser unter Fall 8 auch auf die mich betreffende Angelegenheit zu sprechen und verliert sich dabei, z. T. über die Grenze rein objektiver Thatsachen hinausgehend, in eine Reihe von Betrachtungen, die, weil rein hypothetischer Natur, sehr wohl geeignet erscheinen, in den, gerichtlich noch nicht abgeschlossenen Streitfall Verwirrung zu bringen.

Aus diesem Grunde, und weil die Auslassungen Holzknechts teilweise auch vom wissenschaftlichen Standpunkte aus nicht einwandsfrei sind, sehe ich mich zu folgenden Bemerkungen veranlasst.

Die mich betreffenden Ausführungen zerfallen in einen objektiven und einen subjektiven Teil.

Was den objektiven Teil betrifft, so kann ich zu meiner grossen Befriedigung eine volle Übereinstimmung unserer Ansichten konstatieren nämlich darin:

1. Wenn man das Bestehen einer „Ideosynkrasie" annimmt, dann war die betr. Patientin „für Röntgen-Verbrennung" nicht disponiert.
2. Im Jahre 1900 gab es noch keine allgemein anerkannte Methode der „Dosierung" der X-Strahlen.
3. Die „fast ideale" mässig hohe Reaktion leistet gegenüber der Hypertrichosis das Beste.
4. Die Aussetzung der Behandlung nach dem „Auftreten einer Reaktion" hätte die schädigende Wirkung nicht mehr abhalten können.

Da das strafrechtliche Urteil von alldem gerade das Gegenteil behauptet, so steht es in dem direkten Widerspruche mit dem, was unsere Wissenschaft an Tatsachen anerkennt.

---

[1]) Virchow, Über Myositis progressiva ossificans (Vortrag, gehalten in der Berliner med. Gesellsch. am 27. Juni 1894). Berliner klin. Wochenschr., Nr. 32. 1894.

[2]) Ponfick, Myositis ossificans (Vortrag, gehalten in der Sitzung der medizin. Sektion der schles. Gesellsch. für vaterländ. Kultur am 27. Juni 1902). Allgem. Mediz. Zentral-Zeitung, Nr. 57. 1902.

[3]) Seitens der Redaktion der Fortschritte auf dem Gebiete der Röntgenstrahlen ist eine **Auskunftsstelle** für alle auf die Anwendung der Röntgenstrahlen sich beziehenden Angelegenheiten eingerichtet worden. Fragen medizinischer, physikalischer oder technischer Art werden beantwortet und, soweit dieselben von allgemeinem Interesse sind, unter dieser Rubrik publiziert. Alle Anfragen sind direkt an die Redaktion Dr. Albers-Schönberg, Klopstockstr. 10, Hamburg, zu richten.

Im subjektiven Teile seiner Erörterungen weicht Herr Kollege H. aus einer dreifachen Ursache von meinen Anschauungen ab:

1. Weil er eine völlig irrige Hypothese aufstellt, und hierauf seine Schlüsse baut.

2. Weil er aus der grossen Unmenge von in Betracht kommenden Thatsachen ein Resümee von sage 5 Zeilen gibt, und auf Grund dieses „genügenden" Thatbestandes urteilt.

3. Weil er das gänzlich verkennt, was heute auf dem Gebiete der Elektrotherapie, vor allem der neuerstandenen „Frankliniotherapie" als grundlegende Thatsache gilt.

Irrig ist die Hypothese der „Ursache der Verbrennung".

„Die Verbrennung ist ... wider Willen passiert und ihre Ursache liegt darin, dass er die Brust nicht, oder ungenügend geschützt hat. Er musste dies nicht nur tun, er musste es mit ganz besonderer Sorgfalt, das heisst mit besonders dickem Bleiblech, weil die Röhre, um hinter das Kinn zu leuchten, sehr nahe der Brust gebracht werden musste und auf diese daher eine viel stärkere Wirkung äusserte, als auf das absichtlich bestrahlte Kinn".

Hierauf ist zu erwidern:

In sämmtlichen Verhandlungen hat kein Mensch behauptet, dass die Röhre der Brust näher gestanden habe! Nirgends in den Akten findet sich nur ein Wort, nirgends in einem Zeitungsberichte! Dies hat Herr Kollege substituiert, um zu seiner Schlussfolgerung, die im voraus feststand, und auf die wir noch einzugehen haben, einschwenken zu können!

Von einem „Näherrücken" der Röhre sprach allerdings der betr. „Sachverständige", weil er keine Ahnung von dem hatte, was wir Fachleute als „kummulierende Wirkung" bezeichnen; hier sollte es sich aber um ein Näherrücken während der ganzen „dritten Periode" handeln, wobei ausdrücklich gesagt wurde: „festgestellt ist dies nicht, aber das ist meine — des ‚Sachverständigen' — Ansicht."

Gelegentlich meines Vortrages in Hamburg habe ich s. Z. eine Zeichnung ausgelegt und die Stellung der Röhre angegeben; da konnte ein jeder sehen, dass der Kopf der Pat. weit zurückgebeugt war, als das Kinn bestrahlt wurde. Die Distanzen sind angegeben, und Sache einer einfachen Rechnung, bzw. eines einfachen Experimentes ist es noch heute zu zeigen, dass in dieser Kopfstellung die Röhre weiter von der Brust absteht, als von der senkrecht zu treffenden Kinnspitze; noch mehr; eine zweite Röhrenstellung ist unter entsprechender Bezeichnung angegeben worden, die nicht in Betracht kommen konnte, weil sie die Strahlen schief nach oben, also unter die Maske geschickt hätte.

Vom theoretischen Standpunkte aus würde diese Stellung (wäre sie vorgekommen) wohl die Verbrennung des Gesichtes unter der Bleimaske erklären, aber niemals jene der Brust.

Nach diesen thatsächlichen Feststellungen ist jedes weitere Wort überflüssig, mit der Prämisse fallen die Deduktionen H's. von selbst.

Betreff dieses Hamburger Vortrages noch einige Worte!

Dass man sich nicht einfach „ein Referat übertragen lassen" konnte, ohne das nötige Wissen dazu zu besitzen, dafür sprechen die Namen der Veranstalter jener einzig dastehenden Reihe von Sitzungen, die das ganze Röntgengebiet in bis dahin nie dagewesenem Umfange behandelten.

Dass ich, um einen Process zu gewinnen, vor die wissenschaftliche Öffentlichkeit mit reinen Flausen getreten sei, das wird niemand behaupten wollen, der meine Publikationen kennt. Gegenüber einer solchen Unterstellung verteidige ich mich nicht! Zeichen von geringer Aufmerksamkeit aber muss ich es nennen, wenn meine, auch dem Originalabdrucke meines Referates beigefügte Bemerkung ausser acht gelassen wird. Sie bezog sich darauf, dass ich im Rahmen eines Referates von zehn Minuten Dauer nicht in der Lage sei, Einzelheiten zu bringen, dass diese separat erscheinen würden.

Dies an dem in B. 5 H. I. genannten Orte indessen geschehen; aus meinem Referate, wie meinen Publikationen über die Berechtigung der „elektrostatischen Theorie" ergibt sich zur Evidenz, dass ich einzig bemüht war, für die, tatsächlich nicht zu erklärende Erscheinung des Eintrittes einer Verbrennung unter 2 mm dicker Bleimaske experimentell einen Grund zu finden.

Wenn ich dabei die haltlosen Äusserungen eines Laien auf dem Röntgengebiete streifte, so lag dies in der Natur der Sache.

Mein Bestreben, die meinerseits festgestellten Thatsachen in Einklang mit andern Beobachtungen zu bringen, wird man nicht einfach als „Komplikatorische Weise" bezeichnen können!

Und, frage ich den Herrn Kollegen, weshalb er mir in Hamburg 1902 nicht schon diejenigen Vorhaltungen gemacht hat. die er jetzt bringt? Die Antwort dürfte einfach lauten, damals war die ganze Sache noch nicht spruchreif!

Auch gegen die nachträgliche Beurteilung von im Jahre 1900 geschehenen Vorkommnissen nach dem Stande unseres Wissens im Jahre 1903 möchte ich Protest einlegen!

Was nun den „letzten Mohikaner" betrifft, so verweise ich auf die französische Litteratur und meine Abhandlungen über diesen Punkt: nicht nur stehen alle Erscheinungen an den Masken im guten Einklange mit der elektrostatischen Theorie, sondern die ganze Wirkung des Röntgenagens reiht sich in einfacher Weise den allgemeinen Grundgesetzen der „Reiztheorie" unter.

Gerade das Genügen der Staniolmasken, worüber heute kein Zweifel mehr besteht, spricht für die Richtigkeit meiner, nunmehr weiter ausgebauten „elektrostatischen Theorie". Und wenn dies nicht der Fall wäre, was hat eine später entstandene Theorie mit den Thatsachen der vorgekommenen Verbrennung unter der Maske zu thun?

Wenn mir diese Verbrennung unterlief „zu einer Zeit, wo mein Vertrauen zur Bleimaske bereits erschüttert war", ich sie aber, wie ich hier ausdrücklich betone, noch im vollen Umfange anwendete, was geht denn dieser Vorgang die „elektrostatische Theorie" an? Ungerechtfertigt aber ist und bleibt der Schluss:

„Vertreter der elektrostatischen Theorie, als gerechtfertigte Verurteilung!",

ungerechtfertigt die Unterschiebung:

„wer einer Schutzvorrichtung nicht traut, der wird sie auch nicht richtig, nicht immer vorschriftsmässig anwenden".

Solche subjektiven Ergüsse sollten m. E. dort nicht angebracht werden, wo es sich um die Beurteilung eines nach bestem Können handelnden, durch „Laienurteil" schwer geschädigten Fachgenossen handelt.

Sie sollten wegfallen in dem Augenblicke, wo alles aufgeboten wird, die laienhaften „Gutachten" von Nichtfachmännern durch solche wirklicher Fachmänner zu ersetzen, um, wenn auch spät, eine richtige Beurteilung einer an sich klaren, durch Böswilligkeit verschleierten Sachlage zu ermöglichen!

Auf die übrigen Punkte einzugehen, habe ich keine Veranlassung, möchte aber nur betonen, dass nur das strafbar ist, was man aus „Fahrlässigkeit" oder „gegen bessere Ueberzeugung" thut. Selbst wenn also der „mit falscher Autorität" begabte Mann heute anderer Ansicht wäre, als er sie 1900 hatte, so wäre meine, sich auf diese thatsächliche Autorität stützende Verteidigung ausreichend, um den guten Glauben zu erweisen und meine Freisprechung zu erreichen! Auch die diesbezüglichen Auslassungen haben mit den mich betreffenden Thatsachen nichts zu thun, gegen diese Kombinationen möchte ich daher ebenfalls kurz protestieren.

Hannover, Juli 1903. Dr. Schürmayer.

Im vorigen Heft dieser Zeitschrift (Seite 234) hat Herr Dr. Walter-Hamburg sich geäussert zu dem von mir Seite 193 aufgestellten Thema, dass mitunter bei Röntgentherapie ausser der eigentlichen später auftretenden Röntgenreaktion eine andere schon gleich nach der Belichtung erscheinende Reaktion sich konstatieren lässt, die von jener streng auseinander zu halten ist; ich hatte daran Erörterungen über die Ursache und event. praktische Verwendung dieser Erscheinung in der Dosierung der Röntgenstrahlen geknüpft. Ich behalte mir vor, in einem der nächsten Hefte weitere Beobachtungen und Versuche an mir über diesen Gegenstand zu berichten, sobald dieselben einen gewissen Abschluss gefunden haben. Für jetzt nur zur Erwiderung des Herrn Dr. Walter einige Worte.

So verschiedenartig Wärmestrahlen und Röntgenstrahlen auch sein mögen (möglicherweise liegt aber der Unterschied nur in der Wellenlänge), so steht für mich (und jedenfalls für jeden erfahrenen Röntgenologen und Röntgentherapeuten) durch Erfahrung soviel fest: Bei gleicher Versuchsanordnung und rationellster Belastung wird diejenige Röhre immer am heissesten, welche die kontrastreichsten Bilder liefert und sich therapeutisch als am intensivsten wirkend erweist. Eine Beziehung zwischen der Intensität der Röntgenstrahlen und der dabei entwickelten Wärme dürfte demnach sicher bestehen, und es scheint, wenigstens meiner bisherigen Erfahrung nach, sogar eine Proportionalität beider Momente vorhanden zu sein.

Betreff der gewaltig viel grösseren ausgestrahlten Wärmemenge von Finsens 80-Ampère-Lampe ist doch zu bedenken, dass dieselbe 75 cm vom Arme entfernt war, also nur ungefähr ein Fünfzigstel so intensiv wirkte, als wenn sie (wie die Röntgenröhren) ca 10 cm von der Haut entfernt gewesen wäre.

Was endlich die „vollkommene Sicherheit der Messung der Wirkung der Röntgenstrahlen mit dem Chromoradiometer" anlangt, so hat es ein sehr sonderbarer Zufall gefügt, dass kurze Zeit nach meiner Veröffentlichung (Seite 193 der „Fortschritte") unabhängig davon im Archiv für Dermat. u. Syphilis von Herrn Dr. Holzknecht ein kleiner Aufsatz („Die röntgeno-therapeutische Vorreaktion") erschien, in welchem Holzknecht über dieselbe Beobachtung wie ich berichtet, auch die strenge Auseinanderhaltung der beiden Reaktionen betont und auch bez. der Ursache zu ähnlichen Annahmen kommt. Was sein Chromoradiometer aber anbetraf, so fand Holzknecht, dass in den Fällen mit Vorreaktion durch sein Instrument unliebsamerweise Wirkungen anderen Grades, als beabsichtigt war, verursacht wurden. Dr. Alban Köhler.

Bücherbesprechung.

O. Rumpel: **Die Diagnose des Nierensteins mit Hilfe der neueren Untersuchungsmethoden.** — Archiv u. Atlas der normalen und pathologischen Anatomie in typischen Röntgenbildern. Ergänzungsband X. Mit 50 Röntgenbildern auf 10 Tafeln u. 9 Abbild. im Text. 1903. Hamburg, Lucas Gräfe & Sillem. Mk. 11.—.

Die Abhandlung stellt das Resultat vieler eingehender Untersuchungen an dem grossen Material des Eppendorfer Krankenhauses dar und bietet eine eingehende Würdigung der neueren Untersuchungsmethoden der Nephrolithiasis. Im Gegensatz zu früher, wo nur der positive Ausfall der Röntgenuntersuchung beweisend war, ist man jetzt unter der Voraussetzung einer gut durchgeführten Technik im stande, jeden Nierenstein, mag er noch so klein sein, mag seine chemische Zusammensetzung noch so „röntgendurchlässig" sein, mag er einem noch so korpulenten, verwachsenen etc. Patienten angehören, darzustellen. Das Ineinandergreifen der röntgologischen, cystoskopischen und kryoskopischen Untersuchungsmethoden ermöglicht in den kompliziertesten Fällen die Stellung einer exakten Diagnose, die ohne diese Hilfsmittel früher eigentlich ausgeschlossen war.

Von besonderer Bedeutung ist natürlich die Aufnahmetechnik, die mit allen Details beschrieben wird: Verf. unterscheidet die einfache Rückenlage, die schräge Rückenlage und die direkte Seitenlage. Gute Abblendung ist unbedingt erforderlich. Albers-Schönbergs Kompressionsblende sucht Verf. dadurch zu ersetzen, dass er vom Rücken her eine ganz kleine Platte, die ohne Kassette nur von einem lichtundurchlässigen Tuch umgeben ist und durch zwei darunter gelegte gebrauchte Platten vor dem Zerbrechen geschützt wird, bei einfacher Rückenlage durch untergeschobene kleine Holzwollkissen gewissermassen in den Körper hineindrückt. Die Platte muss bis zur Mittellinie vorgeschoben werden, worauf sie durch allmählich gesteigertes Unterschieben kleiner Kissen — während der zu Untersuchende ruhig liegen bleibt — an der Aussenseite schräg gestellt wird. Verwandt wurden weiche Röhren. Möglichst lange Exposition, deren Dauer individuell beschränkt wird, Ausschaltung der Aussentrahlung durch geeignete Abblendung, endlich anatomisch genaue Bestimmung des Sitzes des Steines durch Orientierungs- und Detailaufnahmen.

Von jedem Falle sind eine beträchtliche Zahl von Aufnahmen zu machen, um Fehler auszuschliessen. Nur wenn sich der Konkrementschatten auf allen Platten an der gleichen Stelle wiederfindet, kann man den Nachweis als gelungen bezeichnen. Zur weiteren Beurteilung des Falles sind dann cystoskopische, kryoskopische und Harnleiter-Untersuchungen unbedingt nötig, deren Beschreibung der 2. Teil der Arbeit gewidmet ist. In die Ausführungen sind sehr interessante kasuistische Mitteilungen eingefügt.

In einer Tabelle am Schlusse werden die 18 Krankengeschichten, die den untersuchten Fällen angehören, in übersichtlicher Weise vorgeführt. Die Reproduktion der Bilder ist eine vortreffliche. Als Ergebnis seiner Arbeit, die einen Markstein in der Diagnose der Nephrolithiasis bildet und deren Studium jedem Arzte angelegentlichst empfohlen sei, stellt Verf. folgende Schlusssätze auf:

1) Die exakte einwandsfreie Diagnose des Nierensteins ist nur mittels des Röntgenverfahrens zu stellen. 2) Der Nachweis des Nierensteins, mag er im Nierenbecken, in den Kelchen oder im Ureter seinen Sitz haben, wird in jedem Falle bei geeigneter Anwendung der Röntgenstrahlen auf der Röntgenplatte zu bringen sein. 3) Der negative Ausfall der Röntgenplatte bei wiederholten Aufnahmen lässt ein Konkrement ausschliessen. 4) Die Sichtbarmachung des Steinschattens auf der Röntgenplatte ist nicht von der Grösse (soweit eine solche klinisch überhaupt in Betracht kommt) und der chemischen Zusammensetzung der Konkremente abhängig, vielmehr einzig und allein von der Technik des Röntgenverfahrens. 5) Hochgradige Korpulenz der zu Untersuchenden kann wohl den Nachweis der Konkremente mittels Röntgenstrahlen erschweren, im allgemeinen jedoch nicht unmöglich machen. 6) In jedem Fall von Nephrolithiasis ist es ratsam, die funktionellen Untersuchungsmethoden heranzuziehen, denn dieselben zeigen uns bei kombinierter Anwendung 1. ob eine Störung der Gesamtfunktion besteht oder nicht, 2. ob es sich um doppelseitige Steinbildung oder um gleichzeitiges Bestehen einer anderen Nierenerkrankung handelt oder ob an der vorliegenden Erkrankung nur eine Niere beteiligt ist. 7) Als sicher erbrachter Nachweis der intakten anderen Niere bei Nephrolithiasis ist ein durch mehrere Aufnahmen bestätigter negativer Befund auf der Röntgenplatte, Hand in Hand gehend mit dem Befund des klaren, gut konzentrierten, eiweissfreien, mittels Harnleitersonde entleerten Urins anzusehen.

Werner (Hamburg).

Vereine und Kongresse.

Berliner medizinische Gesellschaft. 1903. 24. Juni.

Breiger: **Heilung eines Syphilids des Gesichts durch Lichttherapie** (Eisenlicht). Es handelte sich in dem vorgestellten Falle um einen Fall von ziemlich schwerer Syphilis, die im Frühstadium anfangs mit Hg-Kuren (nicht sehr ausgiebig), später mit Lehmann-, Schroth- und Glünickeschen Kuren behandelt war. Es bestand ein ausgedehnter Lupus syphiliticus, der zu schweren Zerstörungen des Gesichts durch serpiginierende Geschwüre geführt hatte. Da der Patient Hg-Kuren und J. K. nicht mehr anwenden wollte, beschränkte sich die Behandlung auf eine örtliche Applikation von Eisen resp. Rotlicht auf die Geschwürsflächen und eine Allgemeinbehandlung mit wöchentlich drei blauen Bogenlichtbädern. Die Heilung erfolgte zwar langsam, aber doch vollständig, nachdem einzelne Recidive in gleicher Weise beseitigt waren.

Physikal.-medizinische Gesellschaft zu Würzburg. 1903. 7. Mai.

Faulhaber: **Erkrankung der Brustorgane im Röntgenbild.** F. bespricht Instrumentarium und Technik der Aufnahmen, erörtert die Röntgenbilder in den drei wichtigsten Durchstrahlungsrichtungen und demonstriert eine Reihe von Bildern der verschiedenen Brusterkrankungen. Die Serie konnte einen guten Überblick über die wichtigsten, der radiologischen Diagnose zugänglichen Brustkrankheiten geben. Herzklappenfehler, Herzvergrösserung, Aortenaneurysmen, Pulmonalarterienerweiterung, Struma substernalis, Lungenemphysem, Pleuritis, Pneumothorax, Lungencirrhose, Lungentuberkulose. Radioskopie und Radiographie sind unentbehrliche, sich ergänzende Untersuchungsmethoden, die nur von Ärzten neben den übrigen diagnostischen Methoden ausgeübt werden sollen.

Verhandlungen der Phys.-Med. Gesellschaft zu Würzburg. N. F. Bd. 35.

Bayon: **Erneute Versuche über den Einfluss des Schilddrüsenverlustes und der Schilddrüsenfütterung auf die Heilung von Knochenbrüchen.** Die interessante preisgekrönte Arbeit bringt in ihrem ersten Teil eine eingehende kritische Besprechung der Litteratur über diesen Gegenstand. Der zweite Teil behandelt die Versuche des Verfassers, der an Kaninchen den Einfluss der Thyreoidektomie auf den Verlauf der Knochenbruchheilung prüfte. Die Untersuchung der Frakturen wurde klinisch durch Palpation etc., Mikroskop und Radiographie vorgenommen. Aus den Versuchen geht hervor: 1. dass die Thyreoidektomie eine ganz erhebliche Verlangsamung der Frakturheilung beim Kaninchen bedingt, 2. dass diese Verlangsamung sofort nach Ausschaltung der Schilddrüse auftritt, lange bevor das Vollbild der Kachexie sich entwickelt hat, 3. dass die Fütterung von thyreoidektomierten Kaninchen mit Schilddrüsenpräparaten in der von ihm angewandten Dosis und Qualität eine Beschleunigung des Heilungsprozesses gegenüber nicht gefütterten thyreoidektomierten Tieren zeigt, jedoch ohne die Wirkung der Schilddrüse in der Frakturheilung mehr als teilweise ersetzen zu können, 4. dass die Darreichung von Schilddrüsenpräparaten an normalen Tieren die Frakturheilung deutlich beschleunigt, 5. dass die komplette Thyreoidektomie (Mitentfernung der glandulae parathyreoideae) nicht ein tödlicher Eingriff beim Kaninchen sei.

Strassburger militärärztliche Gesellschaft. 1903. 4. Mai.

Thöle: **Der heutige Stand der Kriegschirurgie mit besonderer Berücksichtigung des Röntgenverfahrens im Kriege.** Vortr. führt aus, dass die Kriege der letzten Jahre die Brauchbarkeit des Röntgenverfahrens im Felde erwiesen haben und zwar: 1. für den Nachweis stecken gebliebener Geschosse a) wenn dieselben wegen Störungen operativ entfernt werden sollen, b) weiterhin ist in jedem Falle das Verfahren von Vorteil zur Beurteilung subjektiver Klagen sowie etwaiger späterer Invalidität und Erwerbsfähigkeit; 2. für Knochenschüsse und ihre Ausgänge ist das Verfahren besonders im weiteren Verlauf von Bedeutung, zumal bei vereiterten Knochenschüssen zur Aufdeckung der Ursache der Eiterung. Was die Anordnung der Apparate betrifft, so eignen sich nur fahrbare Motorapparate und Dynamomaschinen für die Feldausrüstung. Wo ist der R.-Apparat nötig? Auf dem Hauptverbandplatz nicht. Das ergiebt sich aus der dort eventuell notwendigen chirurgischen Thätigkeit, welche nur durch klinische Symptome bestimmt wird. Aber bereits im Feldlazarett, nicht erst im Kriegslazarett, brauchen wir Röntgenstrahlen.

K. K. Gesellschaft der Ärzte in Wien. 1903.

12. Juni: Holzknecht und Schwarz: **Über Radiumstrahlen mit besonderer Berücksichtigung der vorläufigen Mitteilung von E. S. London.** Die Versuche der Vortragenden ergaben, dass die von London publizierten Angaben, wonach bei den durch Opticusatrophie Erblindeten durch Radiumstrahlen Lichtempfindungen und begrenztes Sehvermögen erzeugt würden, durchaus irrig sind und auf groben Beobachtungsfehlern und Unterlassen geeigneter Kontrollversuche beruhen.

19. Juni. Holzknecht: **Eine neue Methode der Fremdkörperentfernung aus dem Gehirn. Extraktion während der R.-Durchleuchtung.** Projektilsplitter im Gehirn gehören zu den schwierigsten radiologischen Untersuchungsobjekten. Ihre Lokalisation mit allen bisher angegebenen Methoden, deren Zahl weit über 50 ist, ist ungenau und für den Operateur fast unbrauchbar, wenn es sich um tief im Zentrum sitzende Fremdkörper handelt. H. benutzt die Perthessche Idee der Fremdkörperpunktion mit Stahlharpunen unter Kontrolle der Röntgendurchleuchtung in der Form, dass er unterhalb des Kopfes des zu Untersuchenden eine R.-Röhre während der Operation anbringt und dicht daneben eine zweite. Nach der Trepanation bringt man den Schatten des Fremdkörpers mit dem punktförmigen Schatten des in der ungefähren Richtung eingeführten, besonders zum Greifen des Projektils konstruierten Instruments zur Deckung, schaltet auf die zweite Röhre um und sieht nun von der Seite den Fremdkörper und das Instrument in ganzer Länge, rückt dasselbe vollständig an den ersteren heran und extrahiert. Die Operation, eingehend vom Vortragenden an der Leiche versucht, macht denkbar geringe Zerstörungen in der Hirnsubstanz.

26. Juni. Exner: **Demonstration von einem Fall von Karzinom des Mundes und einem Fall von Melanosarkom, die mit Radiumstrahlung behandelt wurden.** In beiden Fällen erwies sich die Radiumbehandlung, wenn die Radiumkapsel mindestens eine Viertelstunde aufgelegt wurde, als besonders wirksam. Die Sarkomknoten verkleinerten sich merklich, bildeten sich sogar zum Teil ganz zurück. In dem Karzinomfalle, der ein Epitheliom am Mundwinkel von Haselnussgrösse betraf, war siebzehn Tage nach der ersten Bestrahlung der Tumor bereits bedeutend verkleinert und die vorderen Partien des Ulcus begannen sich zu überhäuten. Nach sechs Bestrahlungen ist der Tumor nicht mehr nachweisbar. Verwendet wurde Radiumbromid.

Diskussion. Holzknecht stellt gleichfalls mehrere therapeutische Erfolge vor und berichtet über das Anwendungsgebiet der Radiumbehandlung als Ergänzung der Röntgentherapie. Die Heilerfolge waren sehr günstig in einem Falle von Psoriasis gyrata. Hier entsprach einer schwachen Röntgenbestrahlung (2 H), die ein Abblassen und Verschwinden der psoriatischen Plaque noch vierzehn Tage zur Folge hatte, ein minutenlanges Auflegen der Radiumkapsel. Fall 2 betraf einen Lupus hypertrophicus des Gesichts: Der flache Lupus gehört der Finsenbehandlung, der Lupus tumidus zuerst der Röntgentherapie und wenn er dadurch flach geworden, der Finsenbehandlung. Radium wirkt ebenso wie Röntgen, ergänzt Röntgen dort, wo Röntgen nicht appliziert werden kann, in den schleimhautbekleideten Höhlen. Was geschieht mit einem flachen oder flach gewordenen Lupus bei Fortsetzung der Röntgenbehandlung? Er bessert sich zwar immer noch weiter, wenn auch immer langsamer, aber die Haut wird immer mehr atrophisch, zeigt bald Teleangiektasien, schliesslich kleine Nekrosen, die die Weiterbehandlung kontraindiziert erscheinen lassen. — Ein Epitheliom der Wange verschwand nach dreimaligem fünfminutenlangen Auflegen der Radiumkapsel in mehrtägigen Intervallen. Am bemerkenswertesten ist das therapeutische Resultat bei einem flachen Feuermal, wo durch zehnminutenlange Radiumwirkung ein totales Abblassen der Haut erzielt wurde. Die Röntgenstrahlen bewirken bekanntlich nur ein leichtes Abblassen. Die Wirkung des Radiums ist ebenso wie die der Röntgenstrahlen in Degenerationsvorgängen zu sehen. Letztere bewirken nur minimale, die Radiumstrahlen bedeutende Degeneration an den Zellen der Blutgefässe, besonders der Intima.

Kaiserl. Akademie der Wissenschaften in Wien 2. Juli. Mathemat.-naturwissenschaftliche Klasse 1903.

Holzknecht hat in Fortsetzung seiner Untersuchungen über die Wirkung der Radiumstrahlen auf pathologische Prozesse der Haut, zu welchen die hohe kaiserliche Akademie die Mittel beigesteuert hat, gefunden, dass die Radiumdermatitis bei der flachen **Teleangiektasie** (Feuermal) zum Schwinden (Oblitterieren) der dieser Affektion zu Grunde liegenden Gefässektasien und somit zur Heilung derselben führt.

Exner legt eine von ihm in Gemeinschaft mit Holzknecht verfasste Abhandlung vor mit dem Titel: **Die Pathologie der Radiumdermatitis.** Die Genannten untersuchten mit Hilfe der von der kaiserl. Akademie der Wissenschaften zur Verfügung gestellten Mitteln die Erscheinungen der nach Einwirkung der Radiumstrahlen auf die Haut eintretenden Dermatitis und bestimmten Latenzzeit sowie die anzuwendende Dosis zur Erzielung einer bestimmten Art der Reaktion. Ferner wurde der Verlauf der Reaktion beobachtet und eine Erklärung des Zustandekommens derselben angestrebt.

London Röntgen Society. 1903. 7. Mai.

Die Sitzung war durch Demonstration neuer Instrumente ausgefüllt: **Orthodiagraph** neuster Konstruktion, sehr zierlich und handlich, mit Kugelgelenken, die leichte Drehfähigkeit der Platte und Röhre gestatten. — **Chiroskop.** Kleiner Apparat zur Benutzung eines Knochenskeletts der Hand als Tastobjekt, um den eigenen Korpus zu schonen: cf. auch das Referat eines Artikels von Beck über den gleichen Gegenstand. — **The Walter Skiameter:** Das Penetrationsvermögen der Strahlen wird durch die Absorption gemessen, die sie bei der Passage durch Platin-Zinnblätter von verschiedener Dicke erleiden. — Handliche Ultraviolettlampe. — Neue Stative für Röntgenröhren etc.

Ophthalmological Society of the United Kingdom. 13. März 1903.

Stephen Mayon behandelt **Trachom** mit X-Strahlen, nachdem er Lupus und Ulcus rodens der Augenlider ohne ungünstigen Einfluss des Augapfels so behandelt hatte. Mehrere Dauerheilungen sind schon früher gezeigt. — Die histologischen Veränderungen am lebenden Gewebe, die den X-Strahlen ausgesetzt sind, sind die der Oberflächenreizung: ähnlich denen der Reizmittel, wie Cupr. sulf.; das Resultat ist Leukozystose rings um die Trachomkörner und um die Zellen des Ulcus rodens. Bald fand sich, dass man den Grad und die Höhe der Reaktion regulieren konnte, und so unterschied man die verschiedenen Grade der Reaktion ähnlich den drei Graden der Verbrennung nach Dupuytren. Prolongiertes Aussetzen des Augapfels den X-Strahlen gegenüber führte zu Konjunktivitis und Ausfallen der Wimpern, ersteres fand sich auch bei denen, die sich mit den X-Strahlen beschäftigten, lässt sich aber durch den Gebrauch von Bleiglasbrillen verhüten. Die Resultate der Behandlung mit X-Strahlen im Vergleich mit denen durch Cupr. sulf. und Jequirity liessen erkennen, dass die Gewebszerstörung geringer war und die Vernarbung zarter, ausserdem war die Behandlung weniger schmerzhaft. Die Technik derselben war folgende: Die Lider wurden evertiert, die Hände des Operateurs geschützt mittels Wismuthsalbe und Handschuhen; die Hornhaut wurde dann den Strahlen ausgesetzt, wenn es sich um schwere Fälle von Pannus handelte. Schwierigkeit machte nur die Bestimmung des Zeitpunktes, wann man mit der Behandlung aufhören sollte. Von 9 Fällen wurden 5 hergestellt, in einem Fall Rückfall nach zwei Monaten; 2 besserten sich und stehen noch unter Behandlung, in einem Falle mit Leukom nach Trachom besserte sich das Sehvermögen bis auf Fingerzählen in 5 Fuss. Die Vorteile der Behandlung sind folgende: 1. Geringere Deformität des Lides, 2. geringere Schmerzhaftigkeit, 3. der Pannus hellte sich durchgehends mehr auf. Die Nachteile waren die: Nicht alle Pat. reagieren auf X-Strahlen, man weiss nicht, wann man aufhören soll.

American Roentgen Society. 1902, Dezember.

Grubbe: **Treatment of Epithelioma with X-rays.** G. betont, dass in manchen Fällen die Diagnose nicht leicht sein kann. So sind ihm Fälle als Lupus oder Epitheliom zur Röntgenbehandlung zugeführt, in denen es sich um Syphilis handelte. Er arbeitet mit hochevacuierten Röhren und will eine dauernde Dermatitis produzieren. Er hat 103 Fälle behandelt.

8	Fälle	betrafen	das Auge:	Gutes	Resultat	in 5
13	„	„	die Zunge:	„	„	in 7
5	„	„	„ Vagina:	„	„	in 5
20	„	„	den Rachen:	„	„	in 6
2	„	„	„ Uterus:	„	„	in 2
22	„	„	Nase und Wange:	„	„	in 10
21	„	„	eine oder beide Lippen:	„	„	in 10
12	„	„	übrige Teile des Körpers:	„	„	in 5

American Dermatological Association. 1903.

Leviseur: **The clinical Aspect and treatment of some Affections of the finger-nails.** In einer Abhandlung über die Pathologie der Nagelerkrankungen bespricht Verf. auch die durch Röntgen bedingten Veränderungen. Da die radiotherapeutisch angegriffenen Lupus- und Epitheliomerkrankungen nur selten an den Fingern lokalisiert sind, so sind die Veränderungen zumeist bei Ärzten und Elektrotechnikern gefunden und sind entsprechend der grösseren Vorsicht, die wir jetzt üben, auch viel seltener als anfangs geworden. Meist sind die Nägelveränderungen nur Teile einer Dermatitis, haben nach Aussetzen der Röntgenwirkung Tendenz zur Restitutio ad integrum und sind in ihrer Intensität meist genau so stark als die Hautveränderungen. Die Grade sind verschieden: Braunfärbung, Rauhigheiten, Längs- und Querfurchung der Nagelplatte, mit sekundären Paronychien. Später werden die Nägel bisweilen schwarz und abnorm hart. Auch chronische Veränderungen sind beschrieben, ähnlich den oben geschilderten, aber weniger intensiv.

Association of American Physicians. 1896, April.

Williams: **Notes on X-rays in medicine.** Diese schon etwas weit zurückliegende Skizze kommt dem Referenten erst jetzt zur Kenntnis. Sie verdient aber doch einen kurzen Hinweis, weil es erstaunlich ist, welch prächtige diagnostische Erfolge der Verfasser trotz einer relativ kurzen Beschäftigung mit

der Radiographie in schwierigen Fällen schon damals erzielt hat. Merkwürdig gut sind auch die beigegebenen Illustrationen, die Details erkennen lassen, wie wir sie jetzt bei der enorm verbesserten Technik zu sehen gewohnt sind. Aus der Casuistik interessieren das Erkennen eines Kupfersplitters im bulbus oculi, die radiographische Beschreibung einer Herzdilatation, Lungenkrankheiten im Röntgenbilde u. s. w. Von W. seinerzeit angestellte Versuche, Bakterienkolonien durch Röntgenlicht abzutöten oder ihr Wachstum zu behindern, verliefen sämtlich negativ. Werner (Hamburg).

Journallitteratur.

Münchener Medizinische Wochenschrift. 1903.

No. 28. Holzknecht und Grünfeld: **Ein neues Material zum Schutze der gesunden Haut gegen Röntgenlicht und über radiologische Schutzmassnahmen im allgemeinen.** Um ganz sicher zu gehen in dem Schutze der gesunden Umgebung einer zu radiographierenden Hautstelle, müssen ca. 90 % der auffallenden X-Strahlen von den Schutzapparaten absorbiert werden. Bei einer vergleichenden Untersuchung von Aluminium, Stanniol, Messing und Blei erwies sich letzteres als das geeignetste. Empfehlenswert sind Bleiplatten von 0,25 mm Dicke, die, um sie länger gebrauchsfähig, sterilisierbar und sauber zu gestalten, auf beiden Seiten mit dünnen Kautschuklammellen überzogen werden. Erhältlich bei allen grösseren radiologischen Firmen.

Therapie der Gegenwart. 1903.

Juni. de la Camp: **Röntgenverfahren und interne Therapie.** In einem kurzen, wegen der präzisen Fassung und der concisen Darstellung lesenswerten Aufsatze erörtert Verfasser, wann, wo und wie das Röntgenverfahren in der inneren Medizin ratend und helfend, mittelbar und unmittelbar in den Heilplan einzugreifen geeignet ist Wer sich darüber orientieren will, bei welchen Krankheiten sich die Radiographie bewährt hat, sei auf die Durchsicht der Arbeit angelegentlichst hingewiesen.

Münchener Medizinische Wochenschrift. 1903.

No. 31. Moritz: **Über die Bestimmung der Herzgrenzen nach Smith mittels des Phonendoskopes.**

Therapie der Gegenwart. 1903.

August. de la Camp: **Zur Kritik der sogenannten modernen Methoden der Herzgrössenbestimmung.** Beide Arbeiten sind gleichzeitig erschienen, behandeln den gleichen Gegenstand, ohne sich allerdings inhaltlich völlig zu decken, und kommen zu den gleichen Resultaten. Die Autoren haben die neueren Methoden der Herzgrössenbestimmung einer Kritik durch die Orthodiagraphie unterzogen und kulminieren in einer geradezu vernichtenden Kritik der Smithschen Angaben. Beide Autoren erheben die gleichen theoretischen Argumente und Bedenken gegen die phonendoskopischen Untersuchungsmethoden von Smith und weisen dann nach, dass die von Smith erzeugten Figuren nicht mit der wahren Herzfigur übereinstimmen. Im Gegensatz zu Smith und einer grossen Zahl anderer Autoren konstatieren sie, dass eine Dilatation des Herzens nach maximalen Anstrengungen nicht eintritt, wenn der Herzmuskel nicht erkrankt ist. Eine Dilatation tritt nur ein, wenn der Herzmuskel schwer geschädigt ist (de la Camps Thierexperimente an Hunden), und diese Dilatation bildet sich nicht ganz zurück, jedenfalls nur sehr langsam. Auch eine genaue Nachprüfung der nach Smith und dessen Schülern herzerweiternd oder herzverengernd wirkenden Mittel ergab, dass die Herzgrösse, wie sich orthodiagraphisch nachweisen liess, auch nicht die geringste Veränderung erfährt. Die Röntgenmethode ist diejenige Methode, mit der man die Herzgrösse thatsächlich graphisch darstellen kann und ist somit Richterin über alle übrigen zur Bestimmung der Herzgrenzen angegebenen Untersuchungsmodalitäten. Sie zeigt uns daher, wie weit wir uns bei Perkussion, Resonanzbestimmung, Stimmgabeluntersuchung, Phonendoskopie und Friktionsmethode von der Wahrheit entfernen. Beide Autoren resumieren: Die allen bekannten und anderweitig exakt darstellbaren Thatsachen widersprechenden Resultate der Friktionsmethode von Smith beweisen die Verwendungsunmöglichkeit derselben für die Herzgrössenbestimmung: die mit ihr erhaltenen akustischen Phänomene beziehen sich auf andere Faktoren.

Berliner klinische Wochenschrift. 1903.

No. 23. E. S. London: **Zur Lehre von den Becquerelstrahlen und ihren physiologisch-pathologischen Bedeutungen.** In einer vorläufigen Mitteilung giebt Verfasser die Resultate seiner im Kaiserlichen Institut für experimentelle Medizin gemachten Versuche: 1) Die Anwesenheit radioaktiver Substanz hebt die Fähigkeit des mit Flanell geriebenen Siegellacks, Papierstückchen anzuziehen, auf. 2) Das Radium ist im stande, ein Säugetier aus der Entfernung zu töten. Versuche an Mäusen, die am dritten Tage schwer erkranken und am vierten bis fünften unter Lähmungserscheinungen zu Grunde gehen. Erhebliche Veränderungen der Haut und der Grosshirnrinde deckte die mikroskopische Untersuchung auf.

3) Untersuchungen über die Lichtperception von Blinden ergaben, dass Blinde, die gegen Licht schwach empfindlich sind, sogar im Hellen eine Lichtempfindung erhalten, sobald man das Radium dem einen oder anderen Auge desselben nähert. Zwei durch Opticusatrophie seit der Kindheit Erblindete erkannten im dunklen Zimmer auf einem vom Radius beleuchteten Schirme die Schattenrisse der projizierten oder darauf liegenden Gegenstände. 4) Alle Menschen erhalten eine Lichtempfindung im entsprechenden lichtgeschützten Auge, wenn man das Radiumbromid 10—15 cm ihnen nähert: Retinareizung oder Retinafluorescenz. 5) Mit Hilfe des Radiums lassen sich im dunklen Zimmer mikroskopische Untersuchungen anstellen. Man braucht hierzu nur das Gesichtsfeld des Mikroskops durch einen guten Schirm zu beleuchten. Betrachtet man Radiumpulver, auf der Fläche zertreut, unter dem Mikroskop, so erblickt man leuchtende Körper auf dunklem Hintergrunde.

Vergl. das Referat der Sitzung der k. k. Gesellschaft der Ärzte in Wien 1903, 8. Juni und Berl. klin. Wochenschrift No. 28.

No. 27. Arnheim: **Persistenz des Ductus Botalli.** Bei einem dreijährigen Kinde stellt Verfasser auf Grund der physikalischen und radiographischen Untersuchung die Diagnose: Exzentrische Hypertrophie beider Ventrikel, besonders des linken (cor bovinum); offener Ductus Botalli nebst erweiterter Pulmonalis, Stenose des Isthmus aortae, abnormer Ursprung der Subclavia und Carotis. Das Radiogramm lässt die enorme Hypertrophie gut erkennen. Das linke Herz scheint fast die ganze linke Thoraxhälfte einzunehmen. Der Pulmonalschatten ist erweitert, sitzt dem Herzschatten kuppenförmig auf. Ausserdem kann man noch an verschiedenen Stellen Schatten stark geschlängelter und erweiterter Gefässe erkennen, besonders einen längsverlaufenden, welcher wahrscheinlich der erweiterten Mammillaria interna entspricht. Für die Apertur des Ductus Botalli sind die bandförmige Verlängerung der Herzdämpfung, die Art des Geräusches und seine Fortleitung in die Gefässe und der Mangel an Cyanose charakteristisch.

No. 28. Crzellitzer: **Becquerelstrahlen und Blindheit.** Auch C. macht auf die groben Fehler in der Versuchsanordnung und der Beurteilung der Londonschen Publikation aufmerksam und weist nach, dass die von London gefundene Sehfähigkeit Erblindeter durch Radium auf falschen Schlüssen und Beobachtungsfehlern beruht. Die gleiche Illusion wurde kurz nach der Röntgenentdeckung in die Welt hinausposaunt und ebenso rasch als fehlerhaft erkannt und zu Grabe getragen.

No. 28. Pfeiffer und Friedberger: **Über die bakterientötende Wirkung der Radiumstrahlen.** Die bactericide Wirkung der Becquerelstrahlen ist nach den als „vorläufige Mitteilung" publizierten Versuchen der Verfasser als vorhanden anzusehen. Stülpte man eine mit Bakterien besäte Gelatineplatte über die Radiumdose, so dass die Entfernung 1 cm betrug, trat eine ausgesprochene bakterientötende resp. hemmende Wirkung auf. Untersucht wurden Typhus- und Cholerakulturen, deren Wachstumsbeschränkung bezw. Abtötung nach 20—24 Stunden zu konstatieren war. Bei Milzbrandsporen, an Seidenfäden angetrocknet, war eine dreimal 24stündige Radiumbestrahlung nötig, um dieselben abzutöten. Die Versuche wurden mit 25 mg Radiumbromid gemacht. Das Milligramm dieses Salzes kostet noch 8 Mk.

In einem Nachtrag in No. 30 der Berl. klin. Wschrift. weisen die Verfasser auf die zu minder positiven Resultaten kommenden Untersuchungen von Strebel, Aschkinass und Caspari hin und fügen hinzu, dass bei grösserer Annäherung an die Radiumschachtel (Distanz 3—4 mm) an den Seidenfäden angetrocknete Milzbrandsporen bereits in 30 Stunden definitiv abgetötet werden.

No. 32. Beck: **Zum Selbstschutz bei der Röntgenuntersuchung.** B. empfiehlt als Testobjekt bei der Röntgenuntersuchung nicht den eigenen Carpus, sondern ein auf Pappdeckel befestigtes präpariertes Hand- oder Armskelett zu benützen. Man kann dies Objekt statt der lebendigen Hand gebrauchen und erkennt ebenso wie bei dieser bei weicher Röhre schwarze, bei harter hellgraue Knochennuancen. Die eigenen Hände und Arme armiert man mit Staniolhandschuhen. Die Verwendung des Levy-Dornschen Schutzfluoroskops schränkt die Selbstbestrahlung ein.

Zeitschrift für klin. Medizin. 49. Bd. Heft 5 u. 6.

de la Camp: **Beiträge zur Physiologie und Pathologie der Zwergfellatmung, einschliesslich der zugehörigen Herzbewegungen.** In einer ausführlichen, bemerkenswerten Arbeit, die eine Reihe von Skizzen und Illustrationen enthält, kommt Verfasser zu folgenden Schlusssätzen: Die Methode der Schattenprojektion mittelst des isolierten senkrechten Röntgenstrahles eignet sich wie zur Erkennung der wahren Grösse des Herzens auch zur Bestimmung des Standes und der Bewegungserscheinungen der Zwerchfellkuppen. Wenn man auf den Thorax direkt projiziert, so beziehen sich die Marken naturgemäss nur auf die jeweilige Respirationsphase, sonst ist die absolute Verschiebung der Schatten unabhängig vom Thorax auf einer Frontalebene zu markieren. Das Zwerchfell verschiebt sich bei gewöhnlicher Atmung inspiratorisch nach unten, exspiratorisch nach oben, beim weiblichen Geschlecht ist der Ausschlag durchschnittlich um 2 cm geringer. Der mittlere Stand der rechts gewölbteren und ca. 2 cm höheren Zwerchfellkuppe ist der tiefsten Inspirationsstellung gewöhnlich ferner als der höchsten Exspirationsstellung. Es scheinen die seitlichen Partien mit der inspiratorischen Abwärtsbewegung unter gleichzeitiger geringer Erweiterung der unteren Thoraxapertur (bei Männern) zu beginnen, dann folgen unmittelbar Partien

median von der Kuppe, dann diese selbst. Die Unterschiede sind jedoch minimale, sodass bei gewöhnlicher Atmung sich die Zwerschfellkuppe mit geringer Formveränderung senkt. Immerhin fungieren aber in jedem Momente andere Teile des sich bewegenden Thorax und Zwerchfells als Scheitel der phrenico-costalen Winkel, die schon deshalb nicht immer genau dieselben bleiben können. — Von der gewöhnlichen Atmung ist zu trennen die tiefe. Das weibliche Geschlecht atmet auch tief meist extrem costal, d. h. mit dem oberen Thorax und strengt das Zwerchfell nur in geringerem Masse stärker an. Das männliche Geschlecht hingegen atmet costoabdominal; erreicht wird der grössere Tiefstand des Zwerchfells insgemein durch Abplattung seiner Kuppe, entsprechende Verdrängung der Leber nach unten unter gleichzeitiger komplizierter Achsendrehung (mittlerer Ausschlag der tiefen Atmung 4—6 cm). In Ausnahmefällen erfährt dieses ständige Nachuntengehen des Zwerchfells eine Unterbrechung durch starkes Heben der unteren sich erweiternden Thoraxapertur mitsamt den Zwerchfellinsertionen, bis das Zwerchfell auch durch weitere Abplattung schliesslich noch eine geringe Nachuntenbewegung bewirkt. Wie jedoch der einzelne Mensch durch Übung mehr costal, costoabdominal oder fast ausschliesslich abdominal atmen kann, so finden sich auch seltene Ausnahmen, bei denen durch starkes Überwiegen der thoracalen Atmung während der tiefen Respiration in der Frontalebene eine absolute Verschiebung des Zwerchfells nach oben inspiratorisch, nach unten exspiratorisch statt hat. Perkutorisch findet diese Verschiebung am unteren Lungenrande keinen Ausdruck, wohl aber in dem inspiratorischen Aufwärtssteigen des unteren Leberrandes und inspiratorischer Abnahme des Bauchumfanges und Abdominaldruckes; auch der intraabdominelle Druck findet sich hier abweichend, während bei gewöhnlicher Atmung völlig normale Verhältnisse vorliegen. Wahrscheinlich kommen alle Übergänge bis zu diesem physiologischen(?) Extrem vor. Das Centrum tendineum bewegt sich, wie man mit harten Röhren direkt sehen kann, während gewöhnlicher Atmung respiratorisch annähernd gleich der Leberkuppe. sodass nach innen von den beiden Kuppen die ∽-förmige Kontur erhalten bleibt. Dieselbe verschwindet natürlich bei tiefer Inspiration und Abplattung der Zwerchfellkuppen. — In aufrechter Haltung senkt sich die rechte Zwerchfellkuppe um 1—2 cm. Bauch- und Rückenlage ruft keine deutlichen Differenzen hervor. Rechte Seitenlage hingegen lässt links, linke Seitenlage rechts bei tiefer Inspiration die Komplementärräume völlig ausfüllen. Dabei erfährt die Zwerchfellkuppe durch Seitenverschiebung der Leber eine Änderung in Stand und Konfiguration. Zur regelrechten Untersuchung des Zwerchfells ist eine Durchleuchtung in den üblichen 8 Durchmessern erforderlich, eventuell eine langsame Ganzdrehung der Betreffenden unter ständiger Beobachtung. Die Orthodiagraphie leistet bezüglich der Erkennung der wahren Herzgrösse mehr als jede andere physikalische Untersuchungsmethode, ohne indes über den Teil des Herzens oder der grossen Gefässe, die den jeweiligen Schatten bilden, genau zu orientieren. Speziell ist dies bezüglich des mittleren der drei linken Bogen der Fall, an dem Pulmonalis und Herzohr allein oder mit dem weit hinten liegenden linken Vorhof zusammen beteiligt sind. Eine Vergrösserung dieses Schattenbogens hat jedoch diagnostische Bedeutung, vor allem bei kongenitalen Herzfehlern oder -Anomalien und bei Mitralfehlern. Das Verhältnis des Röntgenherzschattens zur absoluten Dämpfung ist somit dasselbe, wie das der relativen zu letzterer und demgemäss zu bewerten. Auszunehmen sind die Fälle von starker Vergrösserung des linken Herzens, in denen dasselbe seitenwandständig wird. Die neueren Untersuchungsmethoden, vornehmlich die der perkussorischen Transsonanz müssen dem Röntgenverfahren einstweilen die grössere Genauigkeit und bessere Begründung lassen. Man wird das letztere trotz seiner technischen Umständlichkeit als diagnostisches Hilfsmittel nicht entbehren wollen und wird hoffen dürfen, ihm noch mancherlei Aufschlüsse über physiologische und pathologische Vorgänge zu danken.

Wochenschrift für Therapie und Hygiene des Auges. VI. Jahrgang 1903. Nr. 42.

Mengelberg: **Zur Diagnose intraokularer Fremdkörper.** Zur genauen Lokalisation metallischer Fremdkörper im Augeninnern oder in der unmittelbarsten Nähe des Bulbus benutzt M. eine von Holzknecht übernommene Methode. Nach den orientierenden Schirmdurchleuchtungen werden fünf Aufnahmen in Profilkopflage gemacht; eine beim Blick geradeaus und die vier anderen bei Blickrichtung genau nach innen und aussen, oben und unten, möglichst mit demselben Winkel zur Ausgangsstellung. Sind die Platten entwickelt, so wird auf die erste eine gleich grosse Glasscheibe gelegt und nun werden die Umrisse des Schädels und etwaige scharf hervortretende Schatten genau mit der Feder nachgezeichnet und der Fremdkörper markiert; legt man jetzt die Glasscheibe nacheinander auf alle übrigen Platten und zwar mit Hilfe der gezeichneten Umrisse ganz genau, so kann man durch jedesmalige Eintragung der Lage und Richtung des Fremdkörpers eine graphische Darstellung seiner Bewegungen erhalten. Aus deren Art (ob gleichsinnig oder nicht) kann man nun den Schluss ziehen, ob der Sitz des gesuchten Gegenstandes vor oder hinter, oberhalb oder unterhalb, nasal oder temporal vom Drehpunkte liegt; weiter aus dem Ausfall der Exkursionen und bei länglichen Fremdkörpern aus der Gestaltsveränderung des Schattens und dem grösseren oder geringeren Abstande der Pole von der Ausgangsstellung auf den Abstand vom Drehpunkte. Da aber weder dieser noch die Länge der Augenachse, noch auch besonders der dazu senkrechte transversale und vertikale Durchmesser feste Grössen sind, so bleibt in vielen Fällen auch bei dieser Methode die Diagnose unsicher.

Archiv für Dermatologie und Syphilis. LXVI. Band, Heft 1 und 2.

Holzknecht: **Die Roentgenotherapeutische Vorreaktion.** Die Röntgenstrahlung ruft eine Dermatitis hervor, deren Grad von der Menge des absorbierten Röntgenlichtes abhängt. Die hervorragendste Eigentümlichkeit dieser Wirkung auf die Haut ist ihre lange Latenzzeit. In einzelnen Fällen kommt es aber schon bald nach der ersten Bestrahlung zu Erscheinungen, die in Rötung, leichtem Brennen und Berührungsempfindlichkeit bestehen und die H. mit dem Namen Vorreaktion bezeichnet. Dieses Phaenomen scheint auf die Verwendung von Röhren zurückzuführen zu sein, die einen starken violetten Beleg besitzen. Die Vorreaktion modifiziert die später auftretende echte Röntgenreaktion im Sinne der Verstärkung des Prozesses in den oberflächlichsten Schichten und wird vermutlich durch eine von den R.-Strahlen völlig verschiedene, ihrem Wesen nach bis jetzt unbekannte Strahlung erzeugt.

Holzknecht: **Fieberhafte Allgemeinerkrankung mit Exanthem bei Röntgendermatitis.** Es giebt eine scharf umschriebene sekundäre Allgemeinerkrankung im Gefolge der bereits aufgetretenen Röntgendermatitis. Diese Erkrankung ist selten. Ihre Symptome sind abendliches intermittierendes Fieber von meist recht bedeutender Höhe bei relativ leichten subjektiven Fiebererscheinungen. Dabei tritt in seltenen Fällen ein Exanthem in Form einer papulösen Dermatitis auf, welche nach Verlauf einer Woche abblasst, desquamiert und nach Wochen abblasst. Man beobachtet diesen Symptomenkomplex bei intensiven oder ausgebreiteten Röntgenreaktionen. Verfasser, der vier derartige Fälle beschreibt, fasst die Krankheit als toxaemischen Ursprungs auf. Die Prognose ist gut. Immerhin sind gleichzeitige Reaktionen an grossen oder zahlreichen Stellen des Körpers zu vermeiden.

Deutsche Zeitschrift für Chirurgie. Bd. LXVII p. 455.

C. Lauenstein: **Beitrag zu der Frage der Spiralfrakturen des Unterschenkels nebst Beschreibung einer typischen Form des Spiralbruches beider Knochen.** Das Frakturenmaterial des Hamburger Hafenkrankenhauses während etwas mehr als zwei Jahren bildet die Grundlage von Ls. Betrachtungen. Im ganzen sind 359 Frakturen langer Röhrenknochen und speziell 184 Unterschenkelbrüche beobachtet. Mit Hilfe der in jedem Falle gemachten Röntgenaufnahme sind hierunter 32 als Spiralfrakturen erkannt, auf den Unterschenkel entfallen 25. Diese letzteren werden genauer besprochen und in folgende Gruppen geteilt: 1. Spiralbruch beider Unterschenkelknochen, der Tibia unten, der Fibula oben, Fall 1—15. 2. Isolierte Spiralfraktur der Tibia, Fall 16—20. 3. Supramalleolarspiralfraktur beider Knochen, Fall 21—23. 4. Fraktur des Malleolus int. und Spiralfraktur der Tibia. Am interessantesten ist in allen Fällen die Untersuchung über den Mechanismus der Entstehung dieser Brüche, und in dieser Beziehung ist die erste Gruppe am durchsichtigsten. Ohne Ausnahme verläuft nämlich ausweislich der Röntgenbilder hier die Bruchspirale am rechten Bein linksgewindig, am linken rechtsgewindig, woraus zu schliessen, dass das rechte Bein stets links, das linke stets rechts torquiert, oder mit anderen Worten in jedem Falle der Fuss nach aussen gedreht wurde. Die zur Erkennung der ganzen Verlaufsweise der Bruchlinie notwendige Platte muss gross sein. Das Röntgenverfahren ist auch bei diesen, nicht mal besonders seltenen Brüchen, von grossem Werte zur Beurteilung des Zustandekommens sowohl, als auch des Heilverlaufs. Auf Ls. therapeutische Vorschläge kann hier nicht eingegangen werden.

Charité Annalen. XXVII. Jahrgang.

de la Camp: **Beiträge zur Klinik und Pathologie der Mediastinaltumoren.** Verfasser giebt an der Hand einer grossen Zahl von zum Teil besonders interessanten und seltenen, an der Gerhardtschen Klinik beobachteten Fällen eine eingehende Darstellung der Mediastinalerkrankungen und erörtert vornehmlich die meist ungemein schwierige Differentialdiagnose. Der R.-Untersuchung vindiziert er dabei eine bedeutende Rolle: Es ist nicht sowohl die Deutung aufgenommener R.-Bilder, die hier Resultate bringt, sondern entsprechend der aktiven und passiven Bewegung und Beweglichkeit der Thoraxorgane die Schirmuntersuchung, die die Bewegungsvorgänge unter gleichzeitiger Benutzung verschiedener Durchleuchtungsrichtungen und Röhrenstellungen veranschaulicht. Mit einer einfachen sagittalen dorsoventralen Durchleuchtung ist es freilich nicht gethan; gerade die Untersuchung in den schrägen Durchmessern ist wichtig und giebt erst richtige Aufklärungen. Verf. erörtert eingehend die Bedeutung der Pulsation, die oft schwer zu erkennen ist als differentialdiagnostisches Criterium zwischen Aneurysma und Tumor. Entsprechend ihrem substituierenden Fortschreiten zeigen die Lungenhilus-Krebse dasselbe Schattenbild, wie die Mediastinalgeschwülste, nur in grösserer Ausdehnung. Zur Beurteilung des Ausgangspunktes der Geschwulstbildung liefert die R.-Untersuchung keine Ergebnisse. Werner (Hamburg).

Zeitschrift für diätetische u. physikalische Therapie 1903/04. Bd. 7, Heft 4.

Schmidt: **Die Radiotherapie der Hautkrankheiten.** S. berichtet über die mit der Radiotherapie erzielten Erfolge der Kgl. Universitäts-Poliklinik für Haut- u. Geschlechtskrankheiten in Berlin. Bekanntlich hat das preussische Kultusministerium der Poliklinik für Hautkrankheiten unter Direktion von Prof. Lesser ein Institut für Radiotherapie angegliedert, in dem zunächst mit Finsenapparaten, seit Anfang 1903 aber auch mit Röntgenapparaten behandelt wird. Schmidt, der spezielle Leiter dieser Abteilung teilt nun seine Erfahrungen in den beiden ersten Betriebsjahren mit. Wegen der Kürze der Anwendungs-

periode kommt die Röntgentherapie etwas schlechter weg, als die Finsentherapie. Wir sind überzeugt, dass wenn das Institut erst längere Zeit die Röntgentherapie betrieben haben wird, auch diese von den Ausübenden lieb gewonnen werden wird, namentlich, wenn die Indikationen wichtig gestellt sind. Wie Schmidt es andeutet und wie ich es schon in Breslau, Hamburg und Wiesbaden betont habe, ist es nicht nur ökonomisch, sondern auch aus einer Reihe anderer Gründe zweckdienlich, ausgedehnte Fälle von Lupus, besonders stark ulcerierte, mit Röntgen vor- und mit Finsen nachzubehandeln. Die Erfolge des kombinierten Verfahrens sind überraschend erfreulich. Einige beigegebene Photographien zeigen den guten Erfolg der Finsentherapie.

Von 108 Behandelten sind genesen 29, fast geheilt 20, gebessert 57, nicht befriedigend 2. Behandelt werden zur Zeit 68. R. Hahn (Hamburg).

Wiener medizinische Wochenschrift. 1903. No. 24.

Holzknecht: **Über die Mittel, der Schädigung zu begegnen, welche das Studium der chirurgischen Diagnostik durch das Röntgenverfahren erleidet.** Die immer ausgedehntere Verwendung der Radiographie hat es mit sich gebracht, dass der junge Chirurg in der Diagnose der Skelettläsion weniger dem früher üblichen feinen Untersuchungsmodus vertraut, als dem Röntgenbefunde, und daher aus diesem Grunde es bei einer oberflächlichen Untersuchung lässt, die ihm die Möglichkeit einer Knochenerkrankung als wahrscheinlich erscheinen lässt. Niemand würde diesen Rückgang in der feineren chirurgischen Diagnostik mehr bedauern, als der gewissenhafte Röntgenologe. Es ist zweifellos, dass nur die Radiographie in der Lehre der Skelettläsion ganz neue Wege gebahnt hat: sie soll aber nur ein Teil der gesamten notwendigen diagnostischen Kunst bleiben, nicht das einzige Kriterium, auf das hin Diagnosen gestellt werden. Durch die verfeinerte Diagnostik sollen wir die einzelnen feinen detaillierten Unterschiede der Bruchformen zu erkennen suchen und damit Auge und Hand in der Erkennung der einzelnen Spezies stärken. H. schlägt aus diesem Grunde vor, die Röntgenbefunde genau beschreibend anzugeben und nicht eine Diagnose im Röntgeninstitut zu machen, ferner, da die Röntgenuntersuchung mit zur Diagnose gehört, wie die Harnuntersuchung zur Diagnose der Nephritis, wo auch nicht die Feststellung der Ödeme oder die Beschaffenheit des Pulses oder der perkutorische Befund allein massgebend sind, die Röntgenuntersuchung vor der exakten klinischen Untersuchung vorzunehmen. Man erspart dadurch einerseits dem Patienten Schmerzen und ist auch andererseits in der Lage, die nötigen Korrekturen der Skelettläsionen in rascherer nnd zweckmässigerer Weise vorzunehmen. Das Mahnwort Holzknechts ist sehr am Platze und seine Ausführungen sind beherzigenswert.

Wiener klinische Wochenschrift. 1903. No. 23.

Swoboda: **Ein Fall von chondrodystrophischem Zwergwuchses (Achondroplasie).** Aus der kasuistischen Mitteilung dieses Falles (fötale Rachitis, Osteogenesis imperfecta) interessiert der Röntgenbefund: vollkommen normales Verhalten der Epiphysengrenzen und Knochenkerne; es fällt nur die abnorm kompakte Knochensubstanz auf; die Diaphysen zeigen keine Verkrümmung, die Epiphysen sind unförmig plump und bedingen dadurch die Verdickung der Gelenke.

No. 25. Payr: **Zur Ätiologie des „schnellenden Fingers".** In dem beschriebenen Falle war das Arrêt der Beugesehne des erkrankten Fingers bedingt durch die abgebrochene Spitze einer Häkelnadel, die, ohne dass die betreffende Patientin es gemerkt hatte, gelegentlich eines Falles auf die Hand eingedrungen war. Die Durchleuchtung liess den Zusammenhang dieses Fremdkörpers mit der Sehnenscheidenerkrankung erkennen, überzeugte die Patentin von der Notwendigkeit chirurgischen Vorgehens und bedingte die rasche exakte Heilung. Werner (Hamburg).

Exner: **Zur Röntgenbehandlung von Tumoren.** E. hat in der Gussenbauerschen Klinik drei flache Hautcarcinome mit gutem Erfolg mit Röntgenstrahlen behandelt. Wenngleich die Patienten nicht von ihrer Krankheit als sicher geheilt wurden, sie gingen an allgemeiner Kachexie zu grunde, so erzielte E. doch durch seine Behandlung, dass die jauchenden Geschwüre sich reinigten, ja in einem Falle sogar „lokal scheinbare Heilung". Auch einen Fall von Melanosarkomen unterzog E. der Röntgenbehandlung, mit dem Erfolg, dass die Knoten kleiner wurden resp. verschwanden und dass auch die Pigmentierung nach längerer oder kürzerer Zeit sich zurückbildete. Die Behandlung wurde nach den Vorschriften von Holzknecht (einmalige grössere Dosis) und unter Kontrolle des Holzknechtschen Chromoradiometers ausgeführt. Die nach den Bestrahlungen entstehende Reaktion führte zur Abstossung grösserer nekrotischer Fetzen des erkrankten Gewebes, während das gesunde Hautgewebe nur eine mehr oder minder intensive Rötung aufwies.

Beiträge zur klinischen Chirurgie Bd. 39. Heft 1.

Fittig: **Über einen mit Röntgenstrahlen behandelten Fall von Rhinosclerom.** F. berichtet über einen in der Breslauer chirurgischen Klinik behandelten Fall von Rhinosclerom. Die Diagnose war sicher gestellt durch die in Reinkultur gefundenen Rhinosclerombazillen. Die braunroten buckligen Tumoren der Nasenspitze, der Nasenflügel und der Ränder des linken Nasenloches verschwinden unter der Behandlung vollkommen, die Epidermis ist rosa und zart, nirgends mehr Defekte, die Form der Nase

wesentlich gebessert. Es fanden zunächst sechs tägliche Bestrahlungen von je 15 Minuten Dauer statt, später noch drei gleiche. Im ganzen zirka 24 Einzelexpositionen im Laufe von drei Monaten. Nach jeder Exposition Dermatitis, niemals Excoriation. Hahn (Hamburg).

Wiener klinische Wochenschrift. 1903.

Nr. 31. Basch: **Über Ausschaltung der Thymusdrüse.** In ähnlicher Weise wie Bayon den Einfluss der Thyreoidektonin auf die Bruchheilung und das Knochenwachstum prüfte, (Referat siehe diese Nummer pag. 264) hat Verfasser den Einfluss der Thymusexstirpation untersucht und hat zu diesem Behufe an Hunden operiert. Die teils subcutan, teils nach Freilegung des Knochens durch Knochenschere bezw. Meissel gesetzten Frakturen wurden dann durch allwöchentliche Röntgenaufnahmen kontrolliert. Es ergab sich hierbei, dass, während das Kontrolltier schon nach 8—10 Tagen einen mächtigen Callus an der Frakturstelle darbot, der dann viele Wochen persistierte, das operierte Tier eine wesentlich geringere Verdickung an der Bruchstelle, oft ein völliges Fehlen des Callus erkennen liess; es konnte schon am 8., 9. Tag nach der Verletzung mit dem gebrochenen Bein herumgehen, während das Kontrolltier noch deutlich hinkte. Das operierte Tier bot Ähnlichkeiten des Frakturablaufes mit dem rachitischen Kinde. Bisweilen kam es zu keiner Konsolidierung, sondern nur zur Pseudarthrosenbildung Die Ossifikationsenergie, die sich in der Grösse des Callus aussprach, war direkt proportional der Grösse der Thymus. Beim operierten Tier, oder bei einem solchen, bei dem durch Paraffininjektionen die Thymus funktionell ausgeschaltet war, kam es zu einer erheblichen Alteration des Kalkstoffwechsels. Auch pathologisch-anatomisch bot der Knochen des operierten Tieres Erscheinungen, wie sie bei Rachitis gefunden werden. Doch geht Verfasser noch nicht so weit, diese Analogie durchzuführen.

Archives of the Roentgen Ray. 1903. April.

Thurstan Holland: **X-rays at the Liverpool Hospitals.** H. giebt eine kurze Übersicht über die Röntgenabteilungen in den sieben Hauptspitälern von Liverpool, beschreibt deren Einrichtungen und berichtet kurz über die therapeutischen Resultate, die sich von denen anderer Radiotherapeuten nicht wesentlich unterscheiden. Für Lupus wird meist kombinierte Röntgen- und Finsenbehandlung empfohlen, bei inoperablen Carcinomen blieben die Erfolge aus, bei Epitheliomen waren sie als gut zu bezeichnen, ebenso bei einer Reihe anderer Hautaffektionen.

Walsham: **Two Cases of Carcinoma of the Oesophagus.** Beschreibung und Illustration von zwei Fällen von Oesophaguscarcinom, in denen die Röntgenuntersuchung durch Wismuthsonde und Schlucken von Wismuthbissen die Diagnose sicherte.

May. Brown: **Didelphian Uterus and Vagina.** Zur Illustration des Verlaufs dieser Doppelmissbildung wurde in beide Scheiden und Gebärmutter eine Uterussonde eingeführt und die Röntgenaufnahme gemacht.

Lynn Thomas: **Diagnosis of divided or ruptured teudons by means of X-rays.** Verf. benutzt die Röntgenaufnahme zur Erkennung von Sehnenrissen und publiziert eine wohlgelungene Aufnahme eines Fusses direkt nach einer Achillotenotomie. Das helle Spatium zwischen den Sehnen-„Fragmenten“ erscheint mit überraschender Deutlichkeit, so dass man also in Fällen von Fusstrauma, wo der Verdacht eines Sehnenrisses vorliegt, durch eine Aufnahme, die die Weichteile gut erkennen lässt, gute Aufschlüsse erzielen kann.

Juni. Clark. **A new dental X-ray tube.** Beschreibung und Abbildung einer neuen kleinen R-Röhre für zahnärztlichen Gebrauch.

Hugh Walsham: **Two cases of pulmonary tuberculosis.** Auf zwei ausgezeichneten Reproduktionen ist eine Lungenphthise erkennbar mit einer so kleinen Caverne, dass der Nachweis derselben durch Auskultation und Perkussion noch unmöglich war. Auch die geringere Bewegungsfähigkeit des Zwerchfells auf der kranken Seite ist gut erkennbar. Bemerkenswert ist, dass dieses Phänomen zur Stellung der Diagnose führte, zu einer Zeit, wo Infiltrationen des Lungengewebes noch nicht nachzuweisen waren.

Aus den übrigen Reproduktionen ist hervorzuheben:

1. ein Fall von doppelseitigem Bruch des unteren Femurdrittels, hervorgerufen durch einen Sturz aus grosser Höhe bei einem jungen Manne; differentiell diagnostisch interessant, ob es sich um Epiphysenlösung handelt. (Bassett-Smith.)

2. ein Osteo-enchondroma des Knies eines 30 Jahre alten Mannes, ausgehend vom oberen Tibienende (Rodman.)

3. ein seit 20 Jahren bestehendes, ausgedehntes Ulcus rodens einer Gesichtshälfte, durch 10 Sitzungen in dreitägigen Intervallen wesentlich gebessert. (Gamlen.)

Die Redaktion des Archives veranstaltet eine Sammelforschung für den Wert der Radiotherapie bei malignen Neubildungen und ersucht, die beigehefteten Fragebogen auszufüllen und einzusenden.

British medical Journal 1903. 6. Juni.

Stephenson: **Tuberculosis of the conjunctiva cured by X rays.** 4jähriges Kind. Tuberculöse Coniunctivitis mit X-Strahlen geheilt. Diagnose durch Mikroskop und Tierexperiment erhärtet. Im 1. Monat wurde neunmal je 10 Minuten lang bestrahlt. Dann 6 Wochen Pause wegen Varicellen. Darauf noch 4 Sitzungen. Glatte vollkommene Heilung, ohne dass Narben zurückblieben.

27. Juni. Hall-Ewards: **Kalium permanganicum in der Lupustherapie.** Das Mittel wird mit Radiographie zusammen angewendet. Die lupösen Stellen werden mit 15% igen Lösungen eingepinselt und dann bestrahlt. Die Verwendung des Kal. permang. soll die Behandlungsdauer wesentlich abkürzen.

Lancet 1902. 9. Mai.

Hugh Walsham: **The Position of the heart in some cases of aortic aneurism.** Verfasser macht darauf aufmerksam, dass das Herz offenbar durch das erdrückende Gewicht des aneurysmatischen Sackes gelegentlich eine Querlage (transverse position) einnimmt und dass dieser Befund von diagnostischer Bedeutung sei.

Advanced Therapeutics. 1903. Juni.

Pusey: **X-rays in Lymphadenoma.** Verfasser hat durch Röntgenbehandlung günstige Dauererfolge bei Hodginscher Krankheit erzielt. In zwei Fällen Recidive, die gleichfalls unter Röntgen abheilten und nach einem Jahre nicht wieder aufgetreten sind.

Annals of surgery. 1903. Nr. 3.

Baldwin: **Knife-blade removed from lung.** Ein 28jähriger Mann hatte einen Stich mit einem gewöhnlichen Taschenmesser in die linke Brustseite dicht unterhalb der Achselhöhle erhalten, wobei die Klinge abbrach und in der Brusthöhle verblieb. Die Wunde heilte, jedoch trat rascher Verfall und putrides Spectum ein. Verdichtung über dem Ort, wo das Messer sass, und lautes Rasseln. Die Röntgenaufnahme bestätigte, dass die Klinge in der Lunge sass. 3 Monate nach der Verletzung Rippenresection und Extraktion. Heilung.

University of Pennsylvania med. bulletin. 1903. Nr. 12.

Biggs: **Osteopsatyrosis; with the review of a case having sustained twenty-two fractures in a period of 10 years.** Die casuistische Mitteilung betrifft einen jungen Mann, der vom 20—30. Lebensjahre nach minimalen Traumen oder nach Anstrengungen im ganzen 22 Frakturen erlitt. Dieselben betrafen mit Ausnahme einer Rippe sämtlich die Oberarme und Oberschenkel. Geringe Schmerzen. Langsame, später etwas raschere Konsolidation. Aetiologie dunkel. Jetzt sind die Knochen, wie die Röntgenbilder zeigen, infolge der zahlreichen Frakturen stark verkrümmt und verdickt.

New York Medical Record. 1903. 7. Januar.

Turnure: **Treatment of Carcinoma, Epithelioma etc.** Die Behandlung bestand in 5 bis 10 Minuten langen Bestrahlungen während der ersten Woche täglich, in der zweiten Woche jeden zweiten Tag, dann nach 14tägiger Pause Wiederholung des ganzen Cyclus. Bei Epitheliom gute z. T. glänzende Resultate, bei Carcinom kein Erfolg. 5 betrafen den Nacken, 10 die Brust. Bei allen verlief nach anfänglicher Besserung das Leiden wie gewöhnlich. Nicht zu früh Erfolge mitteilen! Tuberkulöse Halsdrüsen bei Kindern verschwanden unter der Behandlung; bei 2 Fällen von Larynxtuberkulose Misserfolg. Lupus und Lupus erythematodes wurden günstig beeinflusst.

New York Medical News. 1903. 7. Februar.

Scully: **X-rays and treatment of cancer.** 2 Cervixcarcinome, wovon einer ein grosses, Blumenkohlartiges Cancroid vorstellte, wurden bestrahlt. Nach wenigen Sitzungen sistierten die Blutungen, nach weiteren schrumpfte das Cancroid und stiess sich allmählich schalenartig ab. Die Wunde vernarbte reaktionslos. Patientin genas. Im zweiten Fall hörten die Schmerzen schon im Beginn der Behandlung auf, nach 15 Sitzungen war das carcinomatöse Geschwür vernarbt. Verf. empfiehlt noch Uterusexstirpationen von Zeit zu Zeit zu bestrahlen, um Lokalrecidive zu verhüten.

New York Medical Journal. 1903. Februar.

Rudis-Jicinsky berichtet über 4 günstige Erfolge bei Neubildungen, die einen Skirrhus der Mamma, ein nach ausgedehnter Operation in der Narbe aufgetretenes Unterlippencarcinom, ein Cervixcarcinom und ein Magencarcinom betrafen. Im ersten und dritten Fall verschwanden die Tumoren auffallend rasch und liessen während der weiteren Beoabachtung nichts krankhaftes wieder erkennen.

18. April. Senn-Chicago berichtet über einen therapeutischen Erfolg der Röntgenbehandlung bei der Pseudoleukämie. In einem Falle von Hodgkinscher Krankheit beobachtete er nach 4—8 Sitzungen ein Weichwerden und eine merkliche Verkleinerung der Drüsen. Nach 15 Sitzungen trat eine leichte Dermatitis ein, zugleich mit einem Zustand von Toxämie, worauf die Behandlung unterbrochen wurde. Nach 3 Wochen befand sich Pat. vollständig wohl, die Drüsen waren verkleinert, nur die Haut von der Röntgenstrahlung her etwas pigmentiert. Der Hämoglobingehalt war von 73 Prozent auf 85 Prozent, die Zahl der roten Blutkörperchen von 3 475 000 auf 4 500 000 gestiegen, die der weissen von 208 000 auf 76000 und später auf 46 500 gesunken. Ähnlich war das Ergebnis in einem andern Falle. Verf. nimmt

an, dass die konstitutionellen Störungen, welche auf die prolongierte Anwendung der R-Strahlen folgten und gleichzeitig mit der beginnenden Verkleinerung der Drüsen einsetzten, auf Toxämie infolge von Resorption von Zerfallsprodukten der leukämisch veränderten Gewebe zurückzuführen waren. Verfasser hat von anderen therapeutischen Methoden nie Erfolge gesehen. Für ihn ist das Leiden auf Mikroorganismen zurückzuführen, die eine besondere Vorliebe für das lymphoide Gewebe besitzen.

American journ. of the med. sciences. 1903. Januar.

Ellis: **The pathology of the tissue changes induced by the X-rays: preliminary report.** In einer vorläufigen Mitteilung giebt der Verfasser eine Zusammenstellung der in der Litteratur niedergelegten Angaben über die Röntgenveränderungen der Gewebe und berichtet über eigne mikroskopische Forschungen an 4 Fällen: einem Mammacarcinom, einem Lymphangiom der Orbita und 2 Hautcancroiden. Die histologischen Resultate waren: Nekrose verschiedenen Grades des Parenchyms und Stromas, Vermehrung des elastischen Gewebes, homogene Ablagerungen in den Blutgefässen bis zur Obliteration, Ausbleiben kleinzelliger Infiltration, keine Ansammlung von Eiterkörperchen. Sicher ist bis jetzt die Entstehung von Endarteriitis obliterans und von Nekrose; beides tritt jedoch vermutlich gleichzeitig, nicht eines als Folge des anderen auf. Eine bakterizide Wirkung der R.-Strahlen ist noch nicht erwiesen. Bei den Cancroiden war die nekrotisierende Wirkung geringer, was Verfasser auf die Hornperlen zurückführt, so dass er den Rat giebt, zuerst auszuschaben und dann zu bestrahlen. Die Veränderungen an den Nerven und dem Blut in den bestrahlten Partien sollen noch weiter studiert werden.

Februar. Marsh: **A Case of multiple melanotic sarcoma unsuccessfully treated by X-rays.** Es handelte sich um ein primäres Melanosarkom am Rücken bei einem 52jährigen Mann, das anfangs flach abgetragen war; dann war das erste Rezidiv exzidiert. Rasches Auftreten von Metastasen machte weitere operative Eingriffe unmöglich. Darauf Radiotherapie. 10 Sitzungen von je 10 Minuten Dauer. Rasches Wachstum. Interessant ist, dass Verf. den Misserfolg auf die durch genaue Blutzählungen nach jeder Bestrahlung kontrollierte und konstatierte Abnahme der Leukocyten schiebt. M. rät daher, nur unter Kontrolle des Blutes auf die Zahl der Leukocyten, der natürlichen Verteidiger des Organismus, Röntgenbehandlung bei inoperablen Tumoren anzustellen und bei Abnahme der Zahl sofort damit auszusetzen.

Revue mensuelle de Gynécologie. 1902. Nr. 4.

Gourdon: **De l'interprétation de la radiographie chez les jeunes enfants atteints de luxation congénitale de la hanche.** Verf. weist darauf hin, dass bei gutem klinischen Befunde das Röntgenbild noch erhebliche Abweichungen von der Norm zeigen kann. Als Beispiel führt er einen Fall an, bei welchem trotz guter Funktion das Röntgenbild keine sicher Gelenksverbindung zwischen Becken und Oberschenkel ergab. Von Lorenz hat er fünf ähnliche Fälle erfahren. Er erklärt diese Erscheinung durch die Annahme, dass der Halt des Oberschenkels am Becken durch fibröses, für X-Strahlen leicht durchgängiges Gewebe gebildet wird, nicht durch eine knöcherne Pfanne. Er warnt deshalb davor, nur auf Grund des Röntgenbildes den Erfolg einer Einrenkung in Frage zu stellen und rät zu einer genügend langen Beobachtung des funktionellen Resultates. Werner (Hamburg).

Druck von Hesse & Becker in Leipzig.